

EDSON MEDEIROS DE ARAUJO JUNIOR

**INFLUÊNCIA DA CONFIGURAÇÃO DO ÂNGULO
CAVOSUPERFICIAL NO RESULTADO ESTÉTICO DE
RESTAURAÇÕES DIRETAS EM DENTES ANTERIORES
FRATURADOS**

Florianópolis
2003

EDSON MEDEIROS DE ARAUJO JUNIOR

**INFLUÊNCIA DA CONFIGURAÇÃO DO ÂNGULO
CAVOSUPERFICIAL NO RESULTADO ESTÉTICO DE
RESTAURAÇÕES DIRETAS EM DENTES ANTERIORES
FRATURADOS**

Tese apresentada ao Programa de Pós-Graduação em Odontologia - opção Dentística, do Centro de Ciências da Saúde da Universidade Federal de Santa Catarina como requisito para obtenção do Título de Doutor em Odontologia – opção Dentística.

Orientador: Prof. Dr. Luiz Narciso Baratieri

Co-Orientador: Prof. Dr. Luiz Clovis Cardoso Vieira

Florianópolis
2003

EDSON MEDEIROS DE ARAUJO JUNIOR

**INFLUÊNCIA DA CONFIGURAÇÃO DO ÂNGULO CAVOSUPERFICIAL NO
RESULTADO ESTÉTICO DE RESTAURAÇÕES DIRETAS EM DENTES
ANTERIORES FRATURADOS**

Esta tese foi julgada adequada para obtenção do título de DOUTOR EM ODONTOLOGIA – OPÇÃO DENTÍSTICA e aprovada na forma final pelo programa de Pós-graduação em Odontologia, Centro de Ciências da Saúde da Universidade Federal de Santa Catarina.

Florianópolis, 18 de Dezembro de 2003.

Prof. Dr. Mauro Amaral Caldeira de Andrada
Coordenador do Programa de Pós-graduação em Odontologia

BANCA EXAMINADORA

Prof. Dr. Luiz Narciso Baratieri
Orientador

Prof. Dr. Luiz Clovis Cardoso Vieira
Co-Orientador

Prof. Dr. Sylvio Monteiro Junior
Membro

Prof. Dr. José Vanderlei de Almeida
Membro

Prof. Dr. Ranulfo Gianordoli Neto
Membro

À **Deus** por não ter me abandonado nos momentos mais difíceis desta caminhada, sempre me iluminando e guiando em todas as minhas decisões.

Aos meus pais, **Iza** e **Edson**, por todo amor, carinho, dedicação, pelo exemplo de vida, e por tudo que me ensinaram, dedico este trabalho.

Aos meus irmãos, **Karina** e **Sérgio**, que apesar da minha ausência, sempre preocupados, me apoiando, com muito carinho.

AGRADECIMENTOS

Ao **Prof. Dr. Luiz Narciso Baratieri**, meu orientador, amigo, e segundo pai, pela confiança, por todo estímulo e, principalmente, pelas oportunidades que me tem dado. Obrigado por ter dedicado a vida à Odontologia e por saber dividir todo seu conhecimento.

Ao meu co-orientador, **Prof. Dr. Luiz Clovis Cardoso Vieira**, pela amizade sincera, por todo o apoio e pelas coisas boas que transmite no seu convívio.

Ao **Prof. Dr. Sylvio Monteiro Júnior**, pela amizade, pelo exemplo de pessoa íntegra e dedicada, e por toda atenção e apoio.

Ao **Prof. Dr. Élito Araújo**, por todo apoio e preocupação, pelo exemplo de honestidade e simplicidade, e pela amizade sincera.

Ao **Prof. Dr. Mauro Amaral Caldeira de Andrada**, coordenador do Curso de Pós-Graduação em Odontologia, por toda dedicação, empenho, carinho e amizade.

Aos demais professores da disciplina de dentística restauradora, **César, Cléo e Lins**, por todo o ensinamento, por todo incentivo, carinho, respeito e amizade.

À **Profa. Liene Campos**, além da revisão deste trabalho, sempre protetora e dedicada, é um exemplo a ser seguido.

Aos **Profs. Dr. Sérgio Fernando Torres de Freitas** e **Caio Sena de Paula**, pela disponibilidade e paciência nas explicações, além da análise estatística desta pesquisa.

Aos **Profs. Dr. José Vanderlei de Almeida** e **Dr. Ranulfo Gianordoli Neto**, por abdicarem seus compromissos e o convívio com seus familiares para fazerem parte da banca examinadora deste trabalho.

Aos meus amigos do doutorado, **Miriam, Gilberto, Elaine, Guilherme, Alfredo, Marcelo, Cléo** e **Felipe**, pelas experiências trocadas, pelo apoio nos momentos difíceis, pelo excepcional convívio, e principalmente, pela amizade sincera. A todos vocês desejo muita paz, amor e saúde!

As minhas amigas, **Gondo** e **Marli**, pela paciência, dedicação e ajuda fundamental, que as tornaram parte integrante deste trabalho. Muito obrigado!

À amiga **Cleunisse Rauen De Luca Canto**, pela competência e dedicação nos serviços prestados.

Ao amigo **Emanoel Fontes**, pela competência e dedicação.

À bibliotecária **Vera Ingrid Sovernigo, Márcia** e demais funcionários da **Biblioteca Setorial de Odontologia da UFSC**, pela boa vontade e auxílio constante na busca de material literário.

Aos funcionários da disciplina de dentística, **Dona Léia** e **Richard**, pelo carinho, respeito e amizade.

Aos meus companheiros de trabalho, **Rosângela, Luciane, Teresinha, Rafael** e **Nélson**, pela amizade, paciência e carinho.

Aos funcionários da **coordenadoria de Pós-Graduação em Odontologia**, pela boa vontade e presteza apresentada.

Aos **pacientes** e **avaliadores**, pela confiança, paciência e boa vontade, que tornaram possível a realização deste trabalho.

À **Universidade Federal de Santa Catarina**, em especial ao **Programa de Pós-Graduação em Odontologia**, por ter proporcionado a oportunidade de aprendizado a todos deste curso, a estrutura física e ao renomado corpo docente.

A **todos** que, direta ou indiretamente, me auxiliaram no desenvolvimento deste trabalho.

*Pode-se vencer pela inteligência,
Pode-se vencer pela habilidade,
Mas nunca sem trabalho.*

[Autor desconhecido].

*"Sê humilde, se quiseres adquirir sabedoria;
sê mais humilde, ainda, quando a tiveres
adquirido".*

Helena P. Blavatsky

ARAUJO JUNIOR, Edson. **Influência da configuração do ângulo cavosuperficial no resultado estético de restaurações diretas em dentes anteriores fraturados.** 2003. 189f. Tese (Doutorado em Odontologia – opção Dentística) – Programa de Pós-Graduação em Odontologia, Universidade Federal de Santa Catarina, Florianópolis.

RESUMO

Este estudo teve como objetivo avaliar a influência da configuração cavosuperficial (com bisel e sem preparo) no resultado estético de restaurações diretas de resina composta em dentes anteriores fraturados. Foram selecionados 17 pacientes, com pelo menos um incisivo central superior com fratura ou com alguma restauração classe IV com indicação de substituição. Dos 34 incisivos selecionados, 10 estavam hígidos e 24 apresentavam restaurações deficientes ou com fraturas coronais, que foram restauradas por um único operador. De acordo com os dentes hígidos e restaurados, os espécimes foram divididos em 3 grupos: grupo I = 12 dentes restaurados com bisel; grupo II = 12 dentes restaurados sem preparo cavosuperficial; grupo III = 10 dentes hígidos. Após o tratamento restaurador, tomadas fotográficas padronizadas dos 34 espécimes foram realizadas. Estas foram anexadas a questionários de avaliação, que foram submetidos a 120 avaliadores distribuídos em 3 grupos: grupo A = 40 alunos de Odontologia; grupo B = 40 especialistas em Dentística Restauradora; grupo C = 40 indivíduos leigos em Odontologia. O parecer dos examinadores foi mensurado pela coleta de dados às respostas sobre as características restauradoras dos espécimes fotografados. De acordo com os resultados não houve diferença entre os grupos com bisel e sem preparo na aparência estética das restaurações para os três grupos de avaliadores. Desta forma, conclui-se que é possível executar restaurações esteticamente satisfatórias em dentes anteriores fraturados sem promover qualquer tipo de desgaste dental.

Palavras-chave: Restauração dentária – técnicas. Resinas compostas. Fratura dos dentes – restauração. Estética Dentária. Dentística operatória.

ARAUJO JUNIOR, Edson. **Influência da configuração do ângulo cavosuperficial no resultado estético de restaurações diretas em dentes anteriores fraturados.** 2003. 189f. Tese (Doutorado em Odontologia – opção Dentística) – Programa de Pós-Graduação em Odontologia, Universidade Federal de Santa Catarina, Florianópolis.

ABSTRACT

The purpose of this study was to evaluate the influence of the cavosurface configuration (with bevel and without preparation) on the aesthetic result of resin composite direct restorations in anterior fractured teeth. Seventeen patients took part of this study, with at least one fractured maxillary central incisor or a class 4 restoration with indications that replacement was necessary. From thirty four selected incisors, 10 specimens were sound and 24 presented crown fractures or failed restorations that were restored by the same operator. The sound and restored specimens were divided into 3 groups: group I = 12 restored teeth with bevel; group II = 12 restored teeth without cavosurface preparation; group III = 10 sound teeth. After restorative treatment, standard photographs were taken of 34 specimens. These photographs were attached to evaluation questionnaires and submitted to 120 appraisers assigned to 3 groups: group A = 40 dental students; group B = 40 specialists in operative dentistry; and group C = 40 laymen in dentistry. The appraisers' evaluation was examined through the data collection from the answers on the restorative characteristics of the photographed specimens. According to the results, there was no difference between the group with bevel and, the group without preparation in the aesthetic appearance of restorations, in the opinion of the three groups of appraisers. Consequently, we conclude that it is possible to execute aesthetically adequate restorations in anterior fractured teeth with no dental grinding necessary.

Key-words: Dental restoration - technical. Resin composite. Crown fracture - restoration. Aesthetics. Operative Dentistry.

LISTA DE FIGURAS

Figura 1 – Visão frontal dos incisivos centrais superiores de um paciente selecionado para a pesquisa após o preparo cavitário. De acordo com o tipo de preparo do ângulo cavosuperficial os dentes 11 e 21 fazem parte do Grupo I (com bisel).....	104
Figura 2 – Visão frontal do incisivo central superior de um paciente selecionado para a pesquisa. O dente 21 pertence ao Grupo II (sem preparo) enquanto que o elemento 11 faz parte do Grupo III (dentes hígidos).	104
Figura 3A, B e C – Simulação de uma fratura coronária e confecção de preparo cavitário (bisel do ângulo cavosuperficial) referente ao grupo I.....	107
Figura 4A e B - Simulação de uma fratura coronária sem confecção de preparo cavitário referente ao grupo II.	107
Figura 5 - Visão frontal (pré-operatório) de um incisivo central superior fraturado (grupo I).....	111
Figura 6 - Modelo de gesso após a realização do enceramento de diagnóstico.	111
Figura 7 - Guia de silicona após o corte da porção incisal.....	111
Figura 8 - Prova da guia de silicona após a remoção da porção vestibular.....	111
Figura 9 - Ensaio restaurador.....	111
Figura 10 - Condicionamento total com ácido fosfórico a 37%.....	111
Figura 11 e 12 - Aplicação do sistema adesivo (Single Bond) e polimerização de acordo com as recomendações do fabricante.	111
Figura 13 - Inserção da resina composta microhíbrida sobre a guia de silicona para reconstrução do esmalte palatal.....	111

Figura 14 - Aspecto frontal do dente 21 após a polimerização do incremento correspondente ao esmalte palatal.	111
Figura 15 - Aspecto frontal do dente 21 durante a inserção dos incrementos correspondentes ao corpo dentinário.	111
Figura 16 - Aspecto vestibular do dente 21 após a reconstrução do halo opaco do bordo incisal com uma resina composta opaca.	111
Figura 17 - Vista frontal do dente 21 após a inserção do incremento correspondente ao halo translúcido/ opalescente do terço incisal.	111
Figura 18 - Vista vestibular do dente 21 durante a inserção do incremento (resina de micropartículas) correspondente ao esmalte vestibular.	111
Figura 19 - Aspecto frontal após o término do tratamento restaurador.	111
Figura 20 – Documentação fotográfica de um paciente para avaliação da pesquisa.	113

LISTA DE TABELAS

Tabela 1 – Situações de sucesso e insucesso restaurador.....	117
Tabela 2 – Espécimes considerados restaurados.....	120
Tabela 3 – Visualização das restaurações.....	121
Tabela 4 – Satisfação estética das restaurações visualizadas.....	121
Tabela 5 – Sucesso restaurador.....	122
Tabela 6 – Proporção de sucesso restaurador entre os grupos de espécimes restaurados.....	124

SUMÁRIO

1	INTRODUÇÃO	16
2	REVISÃO DA LITERATURA	18
2.1	Epidemiologia e etiologia	18
2.2	Classificação das fraturas	22
2.3	Preparo cavitário	25
3	PROPOSIÇÃO	100
4	MATERIAL E MÉTODOS	101
4.1	Etapa 1 - seleção dos pacientes	101
4.2	Etapa 2 – fase clínica	102
4.2.1	Divisão dos grupos	103
4.2.2	Tratamento restaurador	104
4.2.3	Documentação fotográfica	112
4.3	Fase Conceitual	113
4.4	Análise estatística	116
5	RESULTADOS	117
5.1	Análise das respostas	117
5.2	Análise estatística	120
5.3	Justificativa para teste de hipóteses de grandes amostras	125

6	DISCUSSÃO	126
7	CONCLUSÕES.....	138
	REFERÊNCIAS	139
	APÊNDICE 01	
	FOTOGRAFIAS DO PRÉ-OPERATÓRIO DOS PACIENTES SELECIONADOS	148
	APÊNDICE 02	
	TERMO DE CONSENTIMENTO (PACIENTES).....	151
	APÊNDICE 03	
	FOTOGRAFIAS APÓS O TRATAMENTO RESTAURADOR DOS PACIENTES SELECIONADOS	155
	APÊNDICE 04	
	TERMO DE CONSENTIMENTO (AVALIADORES)	158
	APÊNDICE 05	
	QUESTIONÁRIOS DE AVALIAÇÃO SUBMETIDOS A CADA EXAMINADOR.....	162
	ANEXO.....	164

1 INTRODUÇÃO

Apesar da disponibilidade de medidas preventivas consideradas eficazes (MARAIS, 1997) como, por exemplo, o uso de protetores bucais durante a prática de esportes tidos como “radicais”, ainda assim é estimado que 25% das pessoas com idade inferior a 18 anos irá apresentar, pelo menos, um dente anterior fraturado como consequência de traumatismo (ANDREASEN, 1970). Por outro lado, as restaurações biológicas, funcionais e estéticas desses dentes têm sido, desde há muitos anos, um grande desafio dentro da odontologia restauradora. Quanto menor a idade do paciente, maior é o desafio e menor é a longevidade da restauração.

O uso de compósitos em associação com técnicas adesivas diretas representa um dos maiores avanços nas restaurações desses dentes. Todavia acredita-se que, em média, essas restaurações apresentam uma longevidade de apenas 3 a 4 anos (ULVESTAD, 1978; SMALE, 1991; BROWNING; DENNISON, 1996; ANDREASEN, 2001). Assim sendo, pode ser deduzido que, quanto mais precocemente um indivíduo tiver um dente anterior fraturado e restaurado com compósitos, mais vezes ao longo da sua vida, a restauração terá que ser substituída. Por outro lado, a substituição de restaurações implica, geralmente, em sacrifício adicional de estrutura dental sadia (ELDERTON, 1992), tornando a nova restauração, geralmente, maior, mais complicada, mais visível e de maior custo. Desta forma, passa a ser

extremamente interessante a “idéia” viabilizada pelas técnicas adesivas e o uso de compósitos, de que estas restaurações possam ser adequadamente realizadas, tanto nos aspectos biológico, funcional e estético, sem a necessidade de qualquer tipo de “preparo” dental, como, por exemplo, um bisel. O presente estudo teve como objetivo principal avaliar, por meio do uso de fotografias padronizadas, a influência da configuração do ângulo cavosuperficial no resultado estético de restaurações diretas de resina composta em dentes anteriores fraturados.

2 REVISÃO DA LITERATURA¹

2.1 EPIDEMIOLOGIA E ETIOLOGIA

Dentre os elementos de fundamental importância para a estética do sorriso destacam-se os dentes anteriores, especialmente os superiores. Segundo Andreasen (1970) os dentes anteriores superiores são os mais comuns e severamente afetados em casos de acidentes, devido a sua anatomia e posição na arcada. Ressaltou ainda que 1 entre cada 4 pessoas menores de 18 anos, sofrerão trauma dental do tipo fratura em dentes anteriores.

De acordo com Andreasen e Ravn (1972) os traumas, com perda de fragmento dental na região anterior são frequentes, principalmente em crianças e adolescentes entre 8 e 18 anos. As fraturas coronárias dos incisivos permanentes representam 18% a 22% de todos os traumas dentais dos tecidos duros, dos quais, 96% acometem incisivos superiores. Enfatizaram ainda que as principais causas das fraturas coronárias são quedas, acidentes automobilísticos, violência e atividades esportivas.

¹ Baseado na NBR 10520: 2002 da ABNT.

A prevalência de fraturas coronárias em dentes permanentes de 3197 crianças, dos sexos feminino e masculino, com idades entre 7 e 13 anos foi pesquisada por Camargo e Guedes-Pinto (1979). Os autores concluíram que 5,2% das crianças apresentaram fraturas, sendo os incisivos centrais superiores os mais atingidos. A fratura mais comum foi a oblíqua, e o esmalte-dentina foram as porções mais acometidas. Os indivíduos mais afetados foram os do sexo masculino entre 7 e 9 anos.

A disseminação de novos esportes, alguns dos quais extremamente violentos, promove um grande número de casos de fraturas em dentes anteriores, especialmente nos superiores (BUSATO, 1986). A maior incidência destas fraturas ocorre em indivíduos entre 7 e 11 anos, destacando-se a protusão dos incisivos centrais superiores, como fator favorecedor das injúrias traumáticas.

A etiologia e os fatores predisponentes relacionados ao trauma dental foram analisados por Forsberg e Tedestam (1993). Segundo os autores os fatores que aumentam significativamente a susceptibilidade ao trauma são: oclusão anormal, *overjet* excedendo 4mm, lábios curtos e incompatíveis, ou seja, com inadequado selamento labial, e respiradores bucais.

Andreasen e Andreasen (1994) relataram que 20% a 30% das injúrias traumáticas, atingindo os incisivos centrais superiores, ocorrem principalmente em pacientes com aproximadamente de 8 a 10 anos, afetando mais o sexo masculino. Ressaltaram ainda que entre os fatores predisponentes para o trauma dental destacam-se o aumento do *overjet* e a

inadequada cobertura labial. As principais causas apontadas foram quedas e colisões, atividades esportivas, violência e acidentes automobilísticos.

O consenso entre os estudos epidemiológicos sobre trauma dental, é que os mesmos provocam fraturas em dentes anteriores com muita frequência, especialmente em dentes permanentes, afetando somente a coroa (BARATIERI et al., 1995). A severidade das fraturas está diretamente correlacionada a fatores como: etiologia do trauma; força e direção do impacto; resistência do elemento dental e do periodonto. Tais lesões prejudicam a estética, a função, biologia dos tecidos e a integridade dos dentes, sendo, portanto, de fundamental importância o tratamento restaurador imediato.

No mesmo ano, Gutmann e Gutmann relataram que o trauma dental é decorrente de múltiplas causas, dentre as mais comuns destacaram: quedas e colisões; atividades esportivas; violência doméstica e acidentes automobilísticos.

O tratamento de traumas orais na dentição permanente pode representar um problema significativo para o profissional. As principais causas de fratura são: quedas, acidentes automobilísticos e atividades esportivas. De acordo com Rauschenberger e Hovland (1995), os procedimentos restauradores devem ser realizados imediatamente, com a finalidade de evitar apinhamentos, inclinações de dentes adjacentes, ou ambos, e extrusão de dentes antagônicos.

Oulis e Berdouses (1996) observaram que nas fraturas coronárias mais da metade das injúrias afetam apenas um dente (52,9%). Ressaltaram ainda que 70% das fraturas por trauma

ocorrem em esmalte e dentina sem exposição pulpar e o dente mais acometido é o incisivo central superior (91,8%) dos casos.

Bengtson; Bengtson; Aversa (1997) realizaram um estudo onde examinaram 1367 escolares, com idade entre 7 e 17 anos, com o objetivo de investigar alguns aspectos em relação às lesões dentárias provocadas por traumatismo. Tendo como base os resultados obtidos no estudo os autores concluíram que:

- a) a prevalência de fraturas coronárias em dentes permanentes de crianças e adolescentes tem aspecto significativo;
- b) os dentes mais afetados pela fratura são os incisivos centrais superiores (97,8%) sendo que na maioria das vezes somente um dente por traumatismo;
- c) os tipos de fraturas mais comuns são a de classe I (que envolve pouca ou muita dentina) e classe II (envolvendo muita dentina porém não expondo a polpa) sendo a face mesial a mais afetada;
- d) as fraturas coronais são mais freqüentes nos indivíduos do sexo masculino.

Marcenes; Alessi; Traebert (2000) avaliaram as causas e a prevalência de traumas, em incisivos permanentes de 476 crianças, de 12 anos de idade, do sexo feminino e masculino, tratadas em escolas públicas e privadas da cidade de Jaraguá do Sul, Santa Catarina, Brasil. Concluíram que meninos apresentaram o dobro de injúrias quando comparado às meninas. Crianças com overjet acima de 5mm e inadequado selamento labial não favoreceram a susceptibilidade ao trauma. As principais causas de fraturas dos incisivos permanentes foram quedas (26%), acidentes de trânsito (20,5%), esportes (19,2%), violência (16,4%) e colisões (6,8%). O nível sócio-econômico não influenciou significativamente na prevalência de trauma. Os

traumas dentários representam um sério problema entre as crianças causando impactos físicos e psicológicos.

O alto índice de traumatismos em dentes anteriores na literatura estimulou Forte; Bittencourt; Almeida (2002) a pesquisar a prevalência e a distribuição, por idade e sexo, de traumatismos dentários em crianças, entre 7 e 13 anos. Demonstraram que o maior número de casos de fratura foi observado no sexo masculino, e os dentes mais afetados foram os incisivos centrais, envolvendo principalmente dentina.

2.2 CLASSIFICAÇÃO DAS FRATURAS

Na literatura encontramos várias classificações para as fraturas em dentes anteriores. Ellis e Kew (1970) classificaram as fraturas baseados na extensão dos danos à coroa:

- Classe 1: fratura de esmalte com pequeno ou nenhum envolvimento de dentina.
- Classe 2: Fratura coronária extensa com envolvimento dentinário considerável, sem exposição pulpar.
- Classe 3: Fratura coronária extensa com envolvimento dentinário considerável, com exposição pulpar.
- Classe 4: Dentes que perderam a vitalidade, com ou sem perda de tecido coronário.
- Classe 5: Dentes avulsionados.

- Classe 6: Fratura coronária, com ou sem perda de tecido coronário.
- Classe 7: Luxação dental, sem fratura coronária ou radicular.
- Classe 8: Fratura coronária cervical.
- Classe 9: Injúrias traumáticas na dentição decídua.

De acordo com Andreasen e Andreasen (1994) as fraturas classificam-se em:

- Infração do esmalte - fratura incompleta do esmalte.
- Fratura do esmalte - fratura com perda de substância dental, confinada ao esmalte.
Fratura coronária não complicada.
- Fratura do esmalte/dentina - fratura com perda de substância dental, confinada ao esmalte. Fratura coronária não complicada.
- Fratura coronária complexa - fratura envolvendo esmalte/dentina, com exposição pulpar.

Baratieiri et al. (1995) classificaram as fraturas baseando-se no tipo e na quantidade de tecido dentinário envolvido:

- a) fratura de esmalte;
- b) fratura de esmalte e dentina:
 - sem exposição pulpar e sem invasão de espaço biológico;
 - sem exposição pulpar e com invasão de espaço biológico;

- com exposição pulpar e sem invasão de espaço biológico;
- com exposição pulpar e invasão de espaço biológico.

Spinas e Altana (2002) não satisfeitos com as várias classificações de fraturas existentes na literatura sugeriram uma nova classificação, com objetivo de fornecer referências precisas, indicações terapêuticas imediatas e auxílio na comunicação de dados:

- Classe A - lesões simples em esmalte, que envolvem o ângulo mesial ou distal, ou apenas a borda incisal.
- Classe B - lesões de esmalte e dentina, que envolvem o ângulo mesial ou distal, ou apenas a borda incisal. Quando houver exposição pulpar, esta será definida como subclasse b1.
- Classe C - lesões de esmalte e dentina que envolvem a borda incisal e pelo menos um terço da superfície coronária. Quando houver exposição pulpar, esta será definida como subclasse c1.
- Classe D - Lesões de esmalte e dentina, que envolvem os ângulos mesial e/ou distal e superfície palatal ou incisal, com envolvimento radicular. Quando houver exposição pulpar, esta será definida como subclasse d1.

De acordo com os autores as fraturas mais frequentes são as do tipo Classe B, b1, C, c1, e são tratadas com resinas compostas ou colagem de fragmentos.

2.3 PREPARO CAVITÁRIO

Por acreditar que um tratamento ácido da superfície do esmalte dental pudesse torná-lo mais receptivo à adesão, da mesma maneira que ocorre na indústria, onde o ácido fosfórico e preparações contendo ácido fosfórico são usados para tratar superfícies metálicas, para obtenção de uma melhor adesão a camadas de tinta e resina, Buonocore (1955) realizou um estudo laboratorial e clínico, com o objetivo de desenvolver um método para aumentar a força de adesão da resina acrílica à superfície de esmalte. Dois produtos para o tratamento superficial do esmalte foram testados: uma solução de ácido oxálico fosfomolibidato e uma solução de ácido fosfórico a 85%. Através do tratamento com o ácido oxálico fosfomolibidato esperava-se a remoção da camada superficial do esmalte de forma, que o grupo testado pudesse se ligar à parte orgânica disponível do esmalte. O uso de ácido fosfórico foi baseado na premissa de que talvez uma remoção da estrutura superficial pela descalcificação do esmalte produziria uma superfície mais receptiva à adesão. Uma comparação qualitativa da adesão foi obtida através do teste periódico de resistência à remoção através da aplicação de pressão digital em gotas de resina acrílica coladas nas superfícies de esmalte e dentina de dentes extraídos. Devido à evidência positiva do aumento da adesão nas superfícies tratadas, foi decidido testar a eficácia dos tratamentos superficiais intra-oralmente. Para o estudo clínico foram utilizadas as superfícies vestibulares de incisivos superiores e inferiores e, ocasionalmente, de pré-molares e molares, de indivíduos voluntários. Todos os dentes foram limpos com pedra-pomes e lavados com álcool previamente ao tratamento. O primeiro método de tratamento consistiu na aplicação do reagente fosfomolibidato, esfregando por 30s sobre a superfície do esmalte, seguido pela secagem com um jato de ar, para então ser aplicado uma gota de solução de ácido oxálico a 10%, até a formação de um precipitado

branco com característica opaca, após nova secagem com um jato de ar. Para remover o precipitado frouxamente aderido, essa superfície foi lavada com água quente, esfregada com uma bolinha de algodão, e seca com jato de ar, previamente à aplicação da resina acrílica. Para os dentes do grupo controle, gotas de água foram usadas no lugar dos ácidos. Para o segundo grupo experimental, o método de tratamento superficial empregou ácido fosfórico a 85% durante 30s, seguido da lavagem e secagem previamente à aplicação da resina acrílica. Os dados clínicos para avaliação da efetividade da adesão foram obtidos a partir do registro do tempo de permanência em horas da restauração e do método para removê-las das superfícies de esmalte tratada e não tratada. De acordo com os resultados, ambos os tratamentos de superfície aumentaram a adesão, sendo que a utilização do ácido fosfórico promoveu maior durabilidade e maior facilidade de aplicação. Segundo o autor a aplicação de ácidos proporciona um aumento na área de superfície para a adesão; remover a camada superficial de esmalte saturado e inerte, expondo uma superfície mais reativa; além de aumentar a capacidade de molhamento da superfície, permitindo contato mais íntimo entre a resina acrílica e o esmalte.

Laswell; Welk; Regenos (1971) realizaram um estudo laboratorial para verificar a efetividade do condicionamento ácido na retenção de resina composta ao esmalte dental, e descreveram uma seqüência clínica com o objetivo de viabilizar o princípio do condicionamento em restaurações de dentes anteriores. Para o estudo laboratorial, 90 incisivos superiores humanos foram divididos em 3 grupos (n=30), de acordo com o tratamento do esmalte da superfície vestibular: grupo I – limpeza com pedra-pomes; grupo II – desgaste com ponta diamantada; grupo III – condicionamento com ácido fosfórico a 50% por 45s. Uma matriz tubular de teflon foi posicionada na superfície vestibular de todos os espécimes para confinar a resina acrílica e assegurar que todos os espécimes recebessem uma carga de teste

(tração) direcionada em ângulo reto com a interface esmalte-resina. Uma máquina universal de teste (Instron) foi utilizada para aplicação de uma força de tração, a uma velocidade de 0,5mm/min. Cada tratamento superficial do esmalte foi avaliado 1h (n=10), 24h (n=10) e 1 semana (n=10), após o procedimento restaurador. Os resultados demonstraram que o tratamento superficial do esmalte com ácido fosfórico aumentou significativamente a retentividade restauração ao dente. Ao descreverem uma seqüência clínica restauradora para dentes anteriores fraturados, os autores recomendaram que não se deve efetuar nenhum tipo de preparo mecânico da área fraturada previamente à aplicação do ácido fosfórico a 50 % e inserção do material restaurador. Os autores consideraram essa técnica eficaz para se restaurar dentes anteriores fraturados, uma vez que ela proporciona um trauma mínimo ou nenhum trauma ao dente ou ao paciente. Segundo os autores, os pacientes aceitam o tratamento restaurador sem preparo mecânico com bastante satisfação, além de se sentirem agradecidos pelo serviço realizado.

Buonocore e Davila (1973) demonstraram, em seu estudo clínico, uma nova técnica restauradora para dentes anteriores fraturados. Para o estudo foram realizadas 104 restaurações com resina composta. Na técnica proposta, após a limpeza dos dentes fraturados, não foram confeccionados nenhum tipo de intervenção mecânica como forma de preparo cavitário. O esmalte dental foi condicionado (Nuva-Seal conditioning Dentsply) por 60s após a proteção dentinária com Dycal. Uma fina camada de selante de superfície (Nuva-Seal Dentsply) foi aplicada sobre o esmalte devidamente condicionado, alguns milímetros além da linha de fratura (± 2 mm), para uma posterior aplicação do material restaurador (Nuva-Fil Dentsply). Segundo os autores, quando se utiliza essa técnica restauradora, um certo grau de sobrecontorno da restauração é necessário, e como regra, quanto maior e mais espesso o sobrecontorno, maior a retenção e o selamento. Afirmaram ainda que as extensões vestibular e

lingual e a espessura do excesso, que determinam a força de adesão da restauração, devem estar em proporção direta com o tamanho da fratura, e que em alguns casos, o sobrecontorno pode ser utilizado para promover um realinhamento dental. Os dados obtidos após uma avaliação de 8 a 24 meses revelaram que das 104 restaurações, 102 foram bem sucedidas, segundo exames clínicos e radiográficos. A integridade marginal foi mantida em todos os casos, sem evidência de infiltração marginal na borda em pena. A compatibilidade de cor foi geralmente excelente. Embora tenha sido observado um pequeno escurecimento das margens em algumas das restaurações, devido a formação de degraus como falha na obtenção de uma borda em pena adequada, esse defeito foi facilmente corrigido com discos de lixa. Os autores relataram algumas vantagens da técnica proposta, como um método conservador, rápido, econômico e atraumático. Além dessas, caso a restauração seja perdida, o dente estará na mesma condição física inicial, porque nenhum tecido dental foi removido mecanicamente.

Uma técnica restauradora para dentes anteriores fraturados com resina acrílica foi desenvolvida por Hinding (1973). Para o procedimento, o autor recomendou a confecção de um preparo na margem cavosuperficial com broca carbide, para produzir uma margem de “esmalte serrilhado” restrita a área fraturada, nas superfícies vestibular e lingual. Após o preparo, deve ser realizado condicionamento ácido por 60s e aplicação de monômeros, para posterior inserção de resina. De acordo com o autor, o serrilhado no esmalte proporciona uma dispersão da incidência dos raios de luz na restauração, resultando em um tratamento restaurador com estética superior e, além disso, expõe maior quantidade de esmalte para adesão, isso porque a superfície removida é uma camada mais orgânica.

No mesmo ano, Starkey e Avery afirmaram que longevidade estética de uma restauração direta de resina composta em um dente anterior fraturado é de 3 a 4 anos, e que

esta é uma maneira de evitar a cobertura total, por toda a vida do indivíduo, de forma a manter o periodonto sadio. Portanto, segundo os autores, parece justificado substituir periodicamente essas restaurações, conforme a necessidade. Os autores sugeriram um novo tipo de preparo cavitário para restaurar dentes anteriores fraturados com resinas compostas. Durante a apresentação de uma seqüência clínica demonstraram a confecção de um ombro, de aproximadamente 1mm de largura, ao redor de toda a circunferência da fratura, a uma profundidade de aproximadamente a metade da espessura do esmalte. Recomendaram ainda uma margem cavosuperficial irregular na face vestibular do preparo para uma melhor transição estética do material restaurador com a estrutura dental. Segundo os autores, o preparo cavitário modificado, associado à técnica do condicionamento ácido, elimina a necessidade de utilização de pinos intradentinários, evitando possíveis danos ao órgão pulpar, além de permitir uma reprodução eficaz da anatomia dental, com resultados estéticos satisfatórios.

De acordo com Holmes e Rakow (1975) a maioria das falhas na técnica do condicionamento ácido resulta das variações nas direções dos prismas de esmalte, presença ou ausência de substância interprismática. Para eliminar a perda de restaurações incisais, os autores aconselharam uma redução do esmalte em dentes restaurados pela técnica do condicionamento ácido.

As variações morfológicas na superfície de esmalte fraturado e do esmalte desgastado, com ou sem ataque ácido, foram estudadas, *in vitro*, por Garone Netto e Garone Filho (1976) com auxílio da microscopia eletrônica de varredura e fotomicrografia. Para a pesquisa, foram utilizados 10 incisivos centrais superiores permanentes, os quais foram submetidos a uma fratura de ângulo simulada, para exposição dos prismas. Em metade dos espécimes (n=5) foi

confeccionado um bisel de 45° com discos de lixa, na margem cavosuperficial. Nos espécimes remanescentes, a margem cavosuperficial foi mantida intacta. Em seis espécimes o esmalte foi condicionado com solução aquosa de ácido fosfórico a 35% por 1min. Os espécimes restantes não receberam nenhum tratamento a não ser lavagem e secagem. As imagens registradas demonstraram que o esmalte desgastado, pela confecção do bisel em 45°, e condicionado com solução de ácido fosfórico a 35% foi o que apresentou maiores irregularidades, o que provavelmente possibilita maiores condições de retentividade. Segundo os autores, quando após a fratura, os prismas de esmalte estão expostos longitudinalmente, a eficiência das soluções ácidas é inferior. Em função dos resultados, os autores recomendaram a realização sistemática do bisel no esmalte, em regiões fraturadas, com objetivo de conseguir uma área mais retentiva.

A infiltração marginal é uma desvantagem inerente de todos os materiais e técnicas restauradoras tradicionalmente usadas na Odontologia Restauradora. Para avaliar o efeito de diferentes configurações cavitárias na infiltração marginal de restaurações de resinas compostas fotopolimerizáveis e autopolimerizáveis, Eriksen e Buonocore (1976) realizaram um estudo, *in vitro*, através da confecção de cavidades classe V em molares humanos extraídos. As cavidades foram realizadas na superfície vestibular dos espécimes, que foram divididas aleatoriamente em 5 grupos, de acordo com a configuração avaliada:

- a) grupo A – margem com término reto;
- b) grupo B – margem com término em borda de pluma (sobrecontorno);
- c) grupo C – cavidades expulsivas, em forma de “pires”, com término em borda de pluma;

- d) grupo D – margem com término em bisel;
- e) grupo E – margem com ângulos arredondados, em borda de pluma

Após o preparo cavitário, os seguintes materiais foram utilizados para os procedimentos restauradores: Nuva Fil/Nuva Seal; Adaptic/Nuva Seal; Adaptic/Adaptic bonding agent; Concise/Enamel bond, Restodent. Os materiais restauradores foram aplicados de acordo com as instruções dos fabricantes. Os dentes dos grupos B e E foram termociclados. Os espécimes foram expostos à solução de fuccina básica 0,5% durante 24h, seccionados e examinados em microscópio. De acordo com os resultados, o condicionamento ácido de toda a cavidade e a aplicação do selante como forramento cavitário antes da restauração falhou consistentemente em prevenir a infiltração marginal em todos os materiais avaliados. Restaurações com margem topo a topo apresentaram maior infiltração marginal do que as margens biseladas. Segundo os autores esses resultados são decorrentes do fato de que a adesão das resinas compostas à superfície dos prismas de esmalte cortados longitudinalmente parece não ser tão forte quanto à adesão aos prismas de esmalte cortados transversalmente. Os autores afirmaram ainda que o preparo em bisel tem potencial para prevenir a microinfiltração e permitir uma melhor definição das margens da restauração.

Kempler et al. (1976) realizaram um estudo, *in vitro*, com objetivo de investigar o efeito de 3 variáveis (temperatura, abrasão mecânica e agentes adesivos) na interface esmalte-compósito, em cavidades com margens com e sem bisel. Cavidades classe V foram confeccionadas nas superfícies vestibulares de 90 incisivos e caninos extraídos. Os dentes foram aleatoriamente divididos em 2 grupos: grupo 1 – margem cavosuperficial com término em 90°, topo a topo (48 amostras); grupo 2 – margem cavosuperficial com bisel de 45° (48 amostras). Todos os preparos cavitários foram condicionados e um agente adesivo foi aplicado em 24 amostras de cada grupo. Dentro de cada grupo, das 24 cavidades, com e sem

agente adesivo, 12 eram restauradas com Adaptic (Johnson & Johnson) e 12 com Simulate (Kerr). Após a restauração, os dentes foram armazenados em água durante um período de 96h. Todas as amostras foram submetidas a termociclagem. Seis amostras, de cada subgrupo, foram posicionadas em uma máquina de simulação de escovação, em um procedimento equivalente a 8 semanas de escovação. As amostras foram impermeabilizadas e imersas em corante. Em seguida foram seccionadas, avaliadas quanto ao índice de microinfiltração e analisadas em MEV e fotomicrografias. De acordo com os dados, o menor índice de infiltração foi detectado no grupo com término topo a topo, com agente adesivo, tanto escovado como não escovado e o maior índice foi verificado no grupo com margem em bisel, sem agente adesivo e escovado. Ressaltaram que nos termos em bisel, a espessura da camada de resina é muito fina, e exposta à abrasão, conseqüentemente propensa a se desintegrar expondo uma grande área ao ambiente bucal. Concluíram que o término gengival em 90° deve ser recomendado, por permitir redução da microinfiltração, com adequada adesão à estrutura dental, e um grande volume de compósito na configuração do término, o que pode compensar o estresse e o desgaste, além de minimizar o índice de fraturas das restaurações.

Fuks e Shapira (1977) relacionaram alguns problemas na reconstrução de ângulos incisais fraturados e afirmaram que, embora existam várias técnicas restauradoras, nenhuma preenche os requisitos necessários para uma restauração ideal. Com o objetivo de avaliar a retenção e os resultados estéticos de restaurações de resina composta (Restodent) em dentes anteriores fraturados, os autores desenvolveram uma pesquisa clínica onde avaliaram 92 restaurações realizadas em 63 crianças com idade entre 8 e 16 anos. Para a execução das restaurações, o esmalte fraturado foi alisado com uma ponta diamantada para aumentar a área de superfície e permitir um acabamento da restauração em borda de pena. Imediatamente após

a finalização, cada restauração foi avaliada quanto a estética por 2 avaliadores independentes. As restaurações foram classificadas em 3 categorias: excelente, não pode ser observada diferença entre dente e resina composta; boa, foi observada uma diferença, porém, a restauração ainda foi esteticamente aceitável; pobre, a restauração falhou em compatibilizar a cor dental. Os pacientes foram reexaminados em intervalos de 3 meses por até 18 meses onde avaliaram a estética e a retenção da restauração, bem como, a vitalidade de cada dente envolvido. De acordo com os resultados, 5 das 92 restaurações foram perdidas. Das 87 restaurações remanescentes, 59 receberam classificação “excelente” imediatamente após a confecção. Destas, 41 receberam o mesmo score no último exame. Das 24 restaurações que receberam classificação “boa” originalmente, 17 permaneceram inalteradas e 5 receberam classificação “excelente” no último exame. O número total de restaurações “pobres” aumentou de 3 para 10. De acordo com os resultados, os pesquisadores afirmaram que dentes anteriores fraturados podem ser funcional e esteticamente restaurados através da técnica direta de resina composta com condicionamento ácido. Enfatizaram ainda que o procedimento é rápido, econômico, conservador e relativamente traumático.

Embora relatos clínicos de sucesso tenham sido bastante encorajadores em relação as aplicações clínicas do condicionamento ácido, existem poucos testes clínicos a longo prazo. De acordo com Jordan et al. (1977), a técnica mais comumente usada para restaurar incisivos fraturados não envolve preparo cavitário, sendo a retenção da restauração confiada apenas ao condicionamento ácido do esmalte. Segundo os autores, tal procedimento é questionável por várias razões. Primeiro, as superfícies de esmalte não preparadas podem ser altamente resistentes ao condicionamento ácido devido a presença de esmalte aprismático ou afetado por fluorose. Segundo os autores, essa técnica quase invariavelmente resulta em uma restauração sobrecontornada que pode ser esteticamente questionável. Além disso, margens afiladas de

resinas estão longe do ideal, pois além de fracas, distorcem ou fraturam facilmente, aumentando assim a infiltração marginal. Com o propósito de desenvolver um procedimento simples e eficaz para o tratamento de fraturas da borda incisal, através de um acompanhamento clínico a longo prazo, os autores realizaram um estudo clínico onde foram confeccionadas 456 restaurações de dentes fraturados. O procedimento clínico realizado consistiu na execução de um preparo em chanfro adjacente à fratura, com 1mm de extensão e profundidade correspondente à, aproximadamente, metade da espessura do esmalte. Depois da proteção da dentina exposta com hidróxido de cálcio, o esmalte preparado foi condicionado por 1min com ácido fosfórico a 30%, lavado e seco para posterior aplicação do sistema adesivo. Os espécimes foram subseqüentemente restaurados com resina composta. Os pacientes foram chamados em intervalos anuais regulares, por um período de 3 anos, para avaliação da retenção, integridade marginal, estabilidade de cor e resistência à abrasão. Treze das 456 restaurações foram perdidas durante o período de avaliação. A integridade marginal das restaurações foi excelente e apenas 16 das 456 restaurações incisais exibiram manchamento marginal. Os autores afirmaram que o preparo em chanfro deve ser realizado para promover retenção a longo prazo e remover efetivamente a camada superficial de esmalte, expondo uma superfície mais favorável ao condicionamento ácido, além de proporcionar melhor integridade marginal e disfarçar a linha de união, favorecendo a estética.

No mesmo ano, Stokes e Brown afirmaram que as principais vantagens da técnica de condicionamento ácido são a simplicidade de aplicação e o mínimo trauma, sem a necessidade de preparo mecânico da estrutura dental. Ao realizarem uma pesquisa clínica sobre restaurações de dentes anteriores fraturados com resina composta, acompanhadas durante um período de 2 anos, executaram 71 restaurações em 62 pacientes voluntários. Os dentes foram restaurados com sistema NuvaSeal-NuvaFil (Dentsply). Para execução do

procedimento restaurador, o esmalte fraturado e uma zona de esmalte ao redor da área de fratura foram condicionados com ácido fosfórico 50%, para posterior aplicação da resina composta, sem a confecção de preparo da margem cavosuperficial. Todos os dentes foram fotografados antes e após o tratamento. As restaurações foram avaliadas após um período de 3 meses, 6 meses, 1 e 2 anos, quanto à vitalidade, desgaste, cor e estado das margens. Os resultados demonstraram que 2 dentes tornaram-se desvitalizados em 2 anos. Nenhuma restauração apresentou problemas de desgastes. A cor das restaurações permaneceu estável e apenas 5 dos dentes tiveram suas margens descritas como regulares, com leve transição da restauração para o esmalte sadio, sem pigmentação marginal. Desta forma os autores concluíram que a retenção promovida pelo condicionamento ácido é suficiente para restaurações de bordas incisais fraturadas em pacientes jovens.

Ainda em 1977, Torney; Denehy; Teixeira recomendaram a confecção do preparo em bisel no esmalte para realização de restaurações estéticas de resina composta. Segundo os autores o bisel não somente aumenta a exposição de esmalte para ação do ácido, como também possibilita uma transição gradual da resina composta ao dente, proporcionando um melhor resultado estético.

Crim (1978) recomendou a confecção de um bisel, ao redor da linha de fratura, como protocolo clínico para o tratamento restaurador de dentes anteriores fraturados, com a finalidade de permitir correto contorno anatômico da restauração, contribuindo para a saúde gengival; melhor controle marginal; aumento da área de superfície para adesão e melhorar a transição da resina composta a estrutura dental, em áreas onde a estética é importante. O procedimento pode ser considerado efetivo por causar mínimo trauma pulpar, uma vez que todo o preparo fica confinado em esmalte. Afirmou ainda que sem a remoção do esmalte a

restauração pode ser insatisfatória, por apresentar um sobrecontorno e ser menos resistente ao deslocamento.

Ripa e Sheykhosleslam (1978) após criteriosa revisão da literatura sobre os vários tipos de preparos cavitários e procedimentos referentes ao tratamento restaurador de dentes anteriores fraturados, enfatizaram que nenhum preparo, além da remoção do esmalte sem suporte, é indicado.

Ainda em 1978, Ulvestad ressaltou que as resinas compostas devem ser consideradas restaurações semipermanentes para dentes fraturados em pacientes jovens, devido a possibilidade de novas ocorrências e a instabilidade de cor do material, que leva a descoloração do corpo da restauração.

Obray; Laswell; Estes (1979) realizaram um estudo laboratorial para comparar a microinfiltração observada em restaurações de resina composta estressadas termicamente inseridas em cavidades com e sem preparo cavosuperficial. Cinquenta e seis cavidades classe V, com profundidade de 0,5mm a 1mm em dentina, foram preparadas na superfície vestibular de caninos e incisivos centrais superiores, de forma que todas as margens ficassem em esmalte. Uma broca esférica $\frac{1}{4}$ foi utilizada para fazer uma retenção mecânica nos ângulos internos das cavidades. Os seguintes preparos cavosuperficiais e condições de acabamento da restauração foram testados:

- a) bisel de 45°, com a restauração de resina composta finalizando rente a margem do bisel;

- b) bisel de 45°, com a restauração finalizando rente à margem do bisel, seguida pela aplicação de um glaze;
- c) bisel de 45°, com a restauração finalizando rente à margem do bisel, seguida pelo re-condicionamento ácido do esmalte adjacente e aplicação do glaze;
- d) ângulo cavosuperficial de 90°, com a restauração finalizando rente à margem;
- e) ângulo cavosuperficial de 90°, com restauração finalizando rente à margem, seguida pela aplicação de um glaze;
- f) ângulo cavosuperficial de 90°, com a restauração finalizando rente à margem, seguida pelo re-condicionamento ácido do esmalte adjacente e aplicação do glaze.

As resinas compostas selecionadas para este estudo foram uma resina autopolimerizável (Concise) e uma resina fotopolimerizável com luz ultravioleta (Nuva-Fil). Cinco espécimes de cada tipo de preparo foram restaurados com cada compósito (exceto o grupo “F”, constituído de apenas 3 espécimes). O condicionamento ácido e o sistema adesivo foram aplicados de acordo com as instruções do fabricante. Para fornecer um elevado nível de estresse térmico, os dentes foram termociclados em banhos de água de 4° e 63°C por 48h. Para a avaliação do índice de microinfiltração foi utilizada a técnica de auto-radiografia após a penetração de corante isótopo [⁴⁵Ca] Cl12. De acordo com os resultados a infiltração foi mais severa e freqüentemente observada na margem cervical das restaurações. Os preparos biselados forneceram consistentemente melhor resistência à penetração do isótopo do que os preparos não biselados. A aplicação de glaze sobre as restaurações inseridas nos preparos cavitários não biselados forneceu um melhor selamento apenas quando o esmalte adjacente foi re-condicionado. Segundo os autores, o biselamento do ângulo cavosuperficial pode promover uma melhor adaptação da resina devido ao aumento da área de superfície, um melhor padrão

de condicionamento devido ao corte diagonal dos prismas de esmalte, além de eliminar as possíveis fraturas de esmalte resultante da contração de polimerização da resina composta.

Uma técnica operatória para restauração de dentes anteriores com resina composta, recomendando a confecção de um bisel de 60° em esmalte, com objetivo de remover prismas de esmalte sem suporte e expor os prismas ao condicionamento, promovendo melhor retenção e selamento, foi apresentada por Rupp (1979). De acordo com o autor, o bisel também permite um espessamento gradual da resina composta, que se mistura com a estrutura dental, dificultando a visualização da interface restauradora. Para o autor, o término marginal em 90° dificulta a obtenção de estética.

Ao descrever uma técnica restauradora, através da colagem de fragmento, de 2 incisivos centrais superiores fraturados, Simonsen (1979) fez alguns comentários em relação ao preparo cavitário para se restaurar dentes anteriores fraturados, com e sem a utilização do fragmento. Segundo o autor, um bisel de 45° com a superfície externa do esmalte, com 1,0 a 1,5mm de extensão, deve ser realizado em toda a margem da linha de fratura, uma vez que apresenta alguns benefícios, como:

- a) remoção do esmalte superficial e dos prismas de esmalte fragilizados;
- b) permite uma união íntima entre resina e esmalte;
- c) expõe uma área mais reativa do esmalte através do corte transversal dos prismas;
- d) forma uma linha de acabamento definida;
- e) elimina o problema de sobrecontorno da restauração.

O autor afirmou ainda que, restaurações de dentes fraturados sem preparo cavosuperficial, além de aumentar desnecessariamente o volume do dente, devido ao sobrecontorno do material restaurador nas superfícies vestibular e lingual, cria uma área susceptível à fratura e pigmentação.

Denehy; Doering; Torney (1980) ressaltaram que as falhas em restaurações de resina composta não são promovidas apenas pela técnica, mas também pela dificuldade na identificação e diagnóstico de interferências oclusais, que podem ocorrer após a finalização do procedimento restaurador. O contato incisal em oclusão cêntrica causa problemas principalmente em restaurações classe IV de dentes anteriores superiores. Enfatizaram, ainda, que o sucesso de restaurações classe IV depende de uma sobreposição de resina composta, com espessura adequada nas superfícies vestibular e lingual. Para garantir volume adequado de material e ainda manter o contorno anatômico, recomendaram a confecção de um bisel, que também promove adequada retenção e prevenção ao deslocamento.

Para avaliar a microinfiltração de restaurações de resina composta realizadas com e sem condicionamento ácido, e com diferentes tipos de preparos cavosuperficiais, Hembree (1980) realizou um estudo laboratorial. Oitenta cavidades classe V foram preparadas em dentes humanos hígidos previamente extraídos. Os espécimes foram divididos aleatoriamente em 4 grupos, de acordo com o tipo de preparo:

- a) grupo I – preparo cavosuperficial reto (sem preparo);
- b) grupo II – preparo cavosuperficial reto (sem preparo), restaurado com um sobrecontorno de resina de 2mm além da margem;
- c) grupo III – preparo cavosuperficial em bisel de 1,5mm de extensão;

- d) grupo IV – preparo cavosuperficial em ombro de 1mm de extensão e com profundidade de aproximadamente metade da espessura do esmalte.

Todas as cavidades foram restauradas com uma resina composta (Concise), de forma que, somente metade dos espécimes de cada grupo foi realizado o condicionamento ácido e aplicação do sistema adesivo. Após o procedimento restaurador, os espécimes foram termociclados (100 ciclos de 4°-58°) e imersos por 2h em solução de isótopo $[^{45}\text{Ca}]\text{Cl}^{2-}$. Em seguida, as amostras foram seccionadas longitudinalmente e a microinfiltração foi avaliada através de auto-radiografias. De acordo com os resultados, as restaurações realizadas sem condicionamento ácido e aplicação do sistema adesivo, apresentaram microinfiltração significativa, independentemente do tipo de preparo utilizado. Nas restaurações em que foram realizados o condicionamento ácido e aplicação do sistema adesivo, a infiltração marginal foi significativamente reduzida ou eliminada. O autor concluiu que a configuração marginal do preparo cavitário não altera o grau de microinfiltração marginal, desde que o esmalte seja efetivamente condicionado para aplicação do sistema adesivo. O autor ressaltou ainda que o preparo em bisel é mais desejável do que a sobreextensão de resina composta, pois a restauração pode ser acabada com um contorno apropriado.

Ainda em 1980, Matson; Siqueira; Kiruchi apresentaram um caso clínico utilizando resina composta para restaurar uma cavidade classe IV em um incisivo central superior. Durante o preparo cavitário demonstraram a confecção de um bisel em toda a extensão do ângulo cavo-superficial que, segundo os autores deve ser realizado com uma ponta diamantada ou mesmo com disco de lixa, em baixa rotação. Enfatizaram ainda que esse tipo de preparo cavitário, seguido pelo condicionamento ácido do esmalte tem por finalidade melhorar a adaptação marginal e aumentar a retenção da restauração.

Uma das indicações mais comum para o uso da técnica de condicionamento ácido é a fratura incisal de dentes anteriores, especialmente em pacientes jovens, onde os preparos coronários podem resultar em trauma pulpar. Vários protocolos têm sido sugeridos na literatura a respeito do uso da técnica de condicionamento ácido e compósito para restaurações anteriores. Olson e Kastner (1980), ao descreverem um protocolo para restauração de dentes anteriores fraturados, recomendaram a execução do preparo em chanfro, tanto na superfície vestibular quanto lingual, afirmando que tal procedimento proporciona maior volume de material restaurador, sem sobrecontorno da restauração, aumentando a resistência e melhorando a estabilidade e estética. Segundo os autores, a realização de nenhum preparo ou a confecção de um bisel em 45° aumenta o índice de falhas nas restaurações.

Black; Retief; Lemons (1981) realizaram um estudo laboratorial com o objetivo de determinar a influência do tipo de preparo do ângulo cavosuperficial, na resistência retentiva de restaurações de resina composta em incisivos centrais superiores fraturados. Trinta incisivos centrais humanos, previamente extraídos, foram divididos em 3 grupos de 10 dentes cada, de acordo com a uniformidade no tamanho e forma da coroa. A porção radicular de cada dente foi embutida com resina epóxica em cilindros de aço. Coroas transparentes recortadas em um padrão de 11mm de comprimento, foram utilizadas como matrizes para o material restaurador. Para simular e padronizar as fraturas, a porção incisal de cada coroa foi reduzida perpendicularmente ao longo eixo do dente, a 7mm da linha cervical vestibular, por meio de um disco carbide de silício refrigerado com água. Como as matrizes tinham 11mm de comprimento, o comprimento final das restaurações ficou padronizado em 4mm. Um dente de cada grupo foi aleatoriamente selecionado, de acordo com os 3 tipos de preparo do ângulo cavosuperficial avaliados:

- a) ângulo cavosuperficial em 90°, com aplicação do material restaurador sobre toda a área condicionada (2mm além da linha de fratura);
- b) chanfro circunferencial, com extensão cervical de 2mm a partir da fratura e profundidade correspondente a metade da espessura do esmalte;
- c) bisel circunferencial de 45°, a partir da junção amelodentinária até a superfície do esmalte.

Uma base de hidróxido de cálcio foi aplicada sobre a dentina de todas as amostras, em seguida, o esmalte foi condicionado por 1min com ácido fosfórico a 37%. Para o procedimento restaurador foi utilizado uma resina composta (Concise). Após as restaurações os espécimes foram armazenados em água a 37°C, por 48h, e, em seguida, polidos com discos abrasivos flexíveis. Na seqüência, a borda incisal de cada restauração (n=30) foi embutida, a 2mm de profundidade, em um tubo elíptico de aço inoxidável preenchido com resina epóxica. Após este procedimento, os espécimes foram armazenados em água a 37°C por 1 semana. Através de um suporte de aço inoxidável fabricado especialmente para este estudo, as amostras foram submetidas a uma carga de compressão de 5 a 200 libras, em máquina universal de testes (Instron). A força foi aplicada perpendicularmente ao longo eixo do dente, de palatal para vestibular, a 9mm da borda incisal, com uma velocidade de 0,02 polegadas/min até a fratura. Um microscópio com aumento de 15 vezes foi utilizado para classificar os tipos de fratura. Amostras representando cada tipo de fratura foram selecionadas para o exame em um microscópio eletrônico de varredura. De acordo com os resultados, para cada um dos 3 tipos de preparo cavosuperficial, houve um padrão característico de fratura da amostra em relação às superfícies vestibular e lingual. As forças retentivas das restaurações com ângulo cavosuperficial em 90° foram significativamente mais baixas do que as restaurações em bisel. Entretanto, as forças retentivas das restaurações em cada um dos 3 procedimentos foram da mesma ordem e magnitude. Segundo os autores, uma consideração

importante na indicação do tipo de preparo cavosuperficial é a facilidade na realização do procedimento, onde o biselamento parece ser o modo mais simples e eficaz para remover o esmalte irregular ou rompido pela fratura no ângulo cavosuperficial. Além disso, o bisel em 45° ao longo de toda a espessura do esmalte permite uma transição gradual da resina para o dente e ao mesmo tempo fornece espessura suficiente de material no ângulo cavosuperficial.

Galan Jr. et al. (1981) realizaram um estudo, *in vitro*, com o objetivo de analisar a influência de diferentes preparos cavitários na resistência ao deslocamento de restaurações de resina composta. O desenvolvimento do mesmo foi decorrente da alta incidência de fraturas coronárias em pacientes jovens e a ausência de informações precisas sobre os procedimentos restauradores. Coroas de 180 incisivos centrais superiores foram seccionadas com pontas diamantadas, em alta rotação, de forma a simular 6 diferentes tipos de fraturas, de acordo com os grupos:

- a) tipo I – fratura oblíqua no terço incisal, envolvendo somente um terço no sentido méso-distal (n=30);
- b) tipo II – fratura oblíqua no terço incisal, envolvendo dois terços no sentido méso-distal (n=30);
- c) tipo III – fratura oblíqua no terço incisal, envolvendo mais de dois terços no sentido méso-distal e, sem atingir um dos ângulos incisais (n=30);
- d) tipo IV – fratura horizontal, paralela ao bordo incisal, atingindo totalmente, o terço incisal no sentido méso-distal (n=30);
- e) tipo V – fratura oblíqua, atingindo mais de um terço no sentido inciso-cervical e mais de um terço no sentido méso-distal (n=30);

- f) tipo VI – fratura horizontal, paralela ao bordo incisal, atingindo o terço médio, no sentido inciso-cervical (n=30).

Em cada grupo, os dentes receberam os seguintes preparos em toda a margem de esmalte fraturado:

- a) bisel e ombro, com extensão semelhante a da fratura no sentido inciso-cervical;
- b) bisel e ombro, com extensão igual a metade da extensão da fratura no sentido inciso-cervical;
- c) bisel e ombro, com extensão igual a um quarto da extensão da fratura, no sentido inciso-cervical.

Subseqüentemente a confecção dos preparos cavitários, foi realizado o condicionamento ácido e aplicação de adesivo. A resina composta Silar (3M) foi utilizada para execução da restauração. Após 24h de armazenamento, os espécimes foram fixados em um cilindro metálico, e levados à máquina universal de teste de tração. Uma carga de 200kgf foi aplicada de lingual para vestibular, sobre um ponto padronizado, junto ao ângulo incisal da restauração, a uma velocidade de 0,5mm/min. De acordo com os resultados não houve diferença estatisticamente significativa entre as extensões e entre as formas de preparo em bisel e em ombro.

Boston (1982) comentou sobre a diferença de opinião a respeito do biselamento do cavosuperficial *versus* término reto, o valor da adesão com condicionamento ácido e a função de resistência e retenção da margem cavosuperficial. Segundo o autor, pelo fato do bisel não ser necessário para o propósito de selamento, por remover mais estrutura dental sadia do que o término reto, e por algumas vezes dificultar a restauração e o acabamento, o biselamento do ângulo cavosuperficial deve ser confeccionado apenas quando a retenção ou a estética forem

essenciais. Conforme o autor, quando a retenção macroscópica é mínima ou inexistente, um bisel pode ser realizado para fornecer maior retenção, porém a espessura marginal do compósito seria muito mais vulnerável. Além disso, em uma restauração altamente visível, um bisel pode ajudar na transição da cor da restauração com a da estrutura dental de maneira mais eficaz, entretanto, deve ser limitado apenas àquela parte do cavosuperficial onde esse efeito for necessário. O autor ainda comentou que de acordo com os princípios clássicos de preparo cavitário, todo esmalte sem apoio dentinário deve ser removido para fornecer forma de resistência máxima no cavosuperficial. Segundo o autor, pelo fato das resinas compostas serem resilientes e por aderirem esmalte através do condicionamento ácido, o esmalte sem apoio nem sempre tem de ser sacrificado, especialmente quando a estética é uma preocupação significativa.

Retief et al. (1982) realizaram um estudo, *in vitro*, para determinar os efeitos do condicionamento com ácido fosfórico nas paredes de esmalte de cavidades classe V, com preparos retos e biselados, e nas interfaces de resina composta curadas contra tais superfícies. Cavidades classe V, com 4mm de largura, 2mm de altura e 2mm de profundidade em dentina, com margens gengivais localizadas a 2mm acima da junção amelo-cementária, foram realizadas por um único operador na face vestibular de 20 caninos superiores humanos. As margens cavosuperficiais foram preparadas com ângulo de 90° para produzir um término reto. Em 10 espécimes, as margens cavosuperficiais foram biseladas com um ângulo de 45°, a partir da junção amelo-dentinária. Os procedimentos restauradores testados para os 2 grupos (com e sem preparo) foram:

- a) não realização o condicionamento ácido e não realização da restauração;
- b) não realização de condicionamento ácido, seguido pela restauração com resina Adaptic;

- c) realização do condicionamento ácido e não realização da restauração;
- d) realização do condicionamento ácido, seguido pela restauração com resina Adaptic;
- e) realização do condicionamento ácido, seguido pela aplicação de adesivo e restauração com resina Adaptic.

Os espécimes que receberam tratamento restaurador (n=12) foram submetidos ao ácido clorídrico a 5%, por 3h, para dissolver o esmalte, de forma a expor as interfaces de resina. Os dentes não restaurados (n=8), juntamente com as restaurações expostas (n=12), foram montados em suportes metálicos e recobertos por ouro para análise em microscopia eletrônica de varredura. Os resultados revelaram que o condicionamento ácido do esmalte nos preparos classe V, com e sem preparo, exibiram padrões semelhantes. Segundo os autores, não se pode presumir que os prismas de esmalte em preparos retos são orientados paralelamente às paredes cavitárias e que em preparos biselados a orientação dos prismas é perpendicular às superfícies cortadas. Sugeriram ainda que as variações na orientação dos prismas de esmalte é a razão principal para não ocorrer diferenças significantes na microinfiltração em restaurações inseridas em preparos retos e biselados.

A confecção de um bisel externo na superfície lingual e um bisel interno na superfície do ângulo cavosuperficial vestibular, ao redor de toda margem fraturada, foi sugerida por Simonsen (1982), com objetivo de evitar exposição de resina composta nesta face, melhorando a estética, e permitir um melhor padrão de exposição dos prismas de esmalte.

Bagheri e Denehy (1983) relataram que o desenvolvimento da técnica do condicionamento ácido alterou a configuração do preparo cavitário para dentes anteriores

fraturados mais do que qualquer outro princípio único. Com o objetivo de medir e comparar a resistência ao cisalhamento de restaurações de resina composta classe IV, com comprimentos variáveis de biséis no esmalte, realizaram um estudo laboratorial utilizando 70 incisivos centrais superiores hígidos, previamente extraídos. Após a inserção em cilindros de resina acrílica, os dentes foram reduzidos com auxílio de um disco separador, de forma a se obter um paralelismo e uma largura méso-distal uniforme de 7mm, bem como um aplainamento da superfície incisal até se obter uma largura vestibulo-lingual de 3mm. Para cada amostra, antes da confecção do bisel, foi preparada uma matriz plástica (0,5mm) moldada por meio de uma máquina de sucção. A matriz foi removida de cada dente e a porção incisal foi recortada para permitir o prolongamento da restauração até os comprimentos determinados. Os dentes foram aleatoriamente designados em 10 grupos, de 7 amostras cada, de acordo com o tratamento:

	<i>Comprimento do bisel</i>	<i>Comprimento da restauração</i>
- Grupo 1	1 mm	2 mm
- Grupo 2	1 mm	3 mm
- Grupo 3	1 mm	4 mm
- Grupo 4	2 mm	2 mm
- Grupo 5	2 mm	3 mm
- Grupo 6	2 mm	4 mm
- Grupo 7	3 mm	2 mm
- Grupo 8	3 mm	3 mm
- Grupo 9	3 mm	4 mm
- Grupo 10	Término reto (90°)	3 mm

Um esmalte de unha foi pincelado em cada dente, até o nível cervical à linha de acabamento desejado do bisel e em todas as faces proximais. Biséis de 1, 2 e 3mm de comprimento foram confeccionados por vestibular e palatal, de acordo com cada grupo, com uma ponta

diamantada cônica, com uma profundidade de 0,5mm na margem incisal, terminando em borda de faca na porção gengival. Os biséis no esmalte foram condicionados por 60s com ácido fosfórico a 37%, lavados com água por 20s e secos com ar. Um sistema adesivo autopolimerizável foi aplicado sobre a superfície condicionada de acordo com as instruções do fabricante. Uma resina composta autopolimerizável foi inserida nas áreas biseladas e na matriz plástica da coroa. Em seguida, a matriz foi posicionada corretamente e os excessos de material foram expelidos pela extremidade incisal aberta. Cinco minutos após a inserção, a matriz foi removida e a restauração foi acabada às extensões do bisel e ao comprimento apropriado de acordo com a classificação dos grupos. Após o acabamento, todas as amostras foram armazenadas em água por 8 dias. Para testar a resistência ao cisalhamento foi utilizada uma máquina de testes Instron, com uma angulação de 45° com a borda incisal da restauração, carga de 500Kg e com uma velocidade de 5mm/min. De acordo com os resultados, a força de resistência ao cisalhamento das margens retas foi significativamente inferior as margens biseladas; os valores da resistência ao cisalhamento não alteraram significativamente com os diferentes comprimentos do bisel; e a magnitude da resistência ao cisalhamento variaram inversamente com o aumento dos comprimentos das restaurações. Segundo os autores, mesmo que não forneçam retenção adicional, os biséis longos ainda podem ter valor estético, uma vez que são, ocasionalmente necessários para permitir uma transição gradual do material restaurador com a estrutura dental. Além disso, previnem o sobrecontorno da restauração, o que pode ocorrer se o material restaurador for sobreposto sem um biselamento prévio.

Debates a respeito das recomendações sobre o preparo mecânico do dente previamente à reconstrução adesiva continuaram. Questões sobre quais preparos obtêm durabilidade e estética ótimas também permaneceram. Davis; Roth; Levi (1983) com o objetivo de comparar a integridade marginal de dentes anteriores fraturados com preparos em bisel *versus* chanfro,

e restaurados com uma resina composta convencional (Nuva-Seal/Nuva-Fil Dentsply) *versus* uma resina composta microparticulada (Einesse Dentsply x Siler 3M), realizaram um trabalho laboratorial utilizando 90 incisivos centrais ou laterais permanentes, previamente extraídos, divididos em 4 grupos experimentais:

- a) grupo I – preparo do esmalte em bisel/resina composta convencional;
- b) grupo II – preparo do esmalte em bisel/resina composta microparticulada;
- c) grupo III – preparo do esmalte em chanfro/resina composta convencional;
- d) grupo IV – preparo do esmalte em chanfro/resina composta microparticulada.

O protocolo restaurador foi padronizado para os 4 grupos. Após a restauração os dentes foram armazenados em água estéril com corante fucsina por 7 dias e então termociclados 160 vezes na solução de corante, com banhos de 0°C-70°C por 60s para cada temperatura. Em seguida, foram lavados abundantemente e armazenados individualmente em água estéril. A integridade marginal foi avaliada por um examinador, sem que este soubesse qual preparo estava sendo avaliado. Um seccionamento seriado foi realizado em várias áreas das margens vestibular e proximal de cada restauração, a fim de avaliar a penetração do corante. De acordo com os resultados, os autores concluíram que o preparo em chanfro contido inteiramente no esmalte, é superior ao preparo em bisel com a relação a hidratação e efeitos térmicos na integridade marginal. Segundo os autores, o preparo em bisel seria o preferido devido sua superioridade estética e retentiva quando comparado com a margem reta, por outro lado, freqüentemente essas margens se deterioram dentro de poucos anos. Entretanto, o preparo em chanfro fornece maior adesão, integridade marginal melhorada, uma significativa melhora estética e um período de vida mais longo para a restauração. No entanto, todo o preparo realizado previamente à restauração altera a estrutura dental não afetada. Outra crítica realizada pelos autores ao preparo mecânico em dentes traumatizados é seu potencial de acrescentar trauma

ao dente. Os autores comentaram ainda que a expectativa de vida média de uma restauração adesiva de um dente fraturado é de 5 a 10 anos, e que depois desse período, ou a restauração é reparada, inteiramente substituída, ou uma coroa total é confeccionada.

O uso de resina composta para restaurar lesões classe IV possibilita versatilidade e, em alguns casos, pode fornecer uma alternativa esteticamente aceitável à confecção de uma coroa total. Ao descrever um protocolo clínico para restauração de dentes anteriores fraturados, Sebor (1983) afirmou que qualquer esmalte frouxo ou sem apoio deve ser removido. Recomendou ainda a confecção de um bisel no esmalte, ao redor da área fraturada, com uma inclinação em direção ao terço gengival do dente, com o objetivo de promover uma maior área para retenção e eliminar as angularidades, que segundo o autor, provocam o desenvolvimento de forças de remoção da massa restauradora. Afirmou também que um término reto não é desejável para esse tipo de restauração por três motivos: ele fornece uma superfície reduzida para a adesão, a linha de acabamento fica visível, e faz com que a restauração fique menos resistente ao deslocamento promovido por forças laterais.

De acordo com Heymann (1983) o biselamento das margens cavosuperficiais em cavidades classe III, IV e V proporciona uma maior área de esmalte disponível à adesão, conferindo algumas vantagens às restaurações de compósitos como: redução da infiltração marginal, aumento da retenção e um melhor resultado estético.

Vários fatores como a configuração da margem cavosuperficial, o uso de agentes adesivos e o condicionamento ácido da superfície de esmalte, podem influenciar na capacidade de selamento marginal de restaurações de resina composta. Para avaliar o efeito da

configuração cavitária, o efeito de 3 sistemas restauradores e 2 sistemas adesivos no selamento marginal de restaurações de resinas compostas, Crim; Swartz; Phillips (1984) realizaram um estudo laboratorial utilizando 90 pré-molares humanos. Em cada amostra foi confeccionadas 2 cavidades classe V, uma na superfície vestibular e outra na palatal. As amostras foram divididas aleatoriamente em 3 grupos (n=30), de acordo com o preparo cavitário:

- a) grupo I = preparo em bisel de 45° ao redor de toda cavidade;
- b) grupo II = arredondamento suave da margem cavitária com um instrumento;
- c) grupo III = margem cavosuperficial em 90°, término reto.

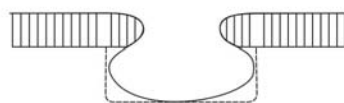Para o procedimento restaurador, 3 materiais resinosos foram testados: Silar (3M), Miradapt (Johnson & Johnson) e Mimetic (ESPE), todos aplicados com o seu respectivo sistema adesivo. Cada sistema restaurador também foi aplicado à cavidade com o sistema adesivo Cervident Adhesion Promoter (SS White), de forma que para cada uma das 3 configurações da cavidade foram criadas 6 variáveis. Os preparos vestibulares e linguais foram restaurados simultaneamente e uma matriz de poliéster foi utilizada para manter a resina sob pressão, até a sua polimerização. Após o acabamento, um esmalte de unha foi aplicado para impermeabilizar os dentes, exceto sobre uma pequena área circundando a restauração. As amostras foram termocicladas (1500 ciclos) através de 4 banhos em solução de fuccina básica (0,5%). Após a termociclagem, os dentes foram limpos e seccionadas longitudinalmente através das restaurações para a avaliação da microinfiltração. De acordo com os resultados, a penetração de corante ao longo da margem oclusal foi menos perceptível do que aquela ocorrida na margem gengival, independentemente da configuração da margem cavitária. Uma análise dos escores de infiltração para as diferentes configurações cavosuperficiais revelou que a margem biselada exibiu significativamente menos microinfiltração ($p < 0,01$) do que o término arredondado ou convencional reto em 90°. Por sua vez, a margem arredondada inibiu

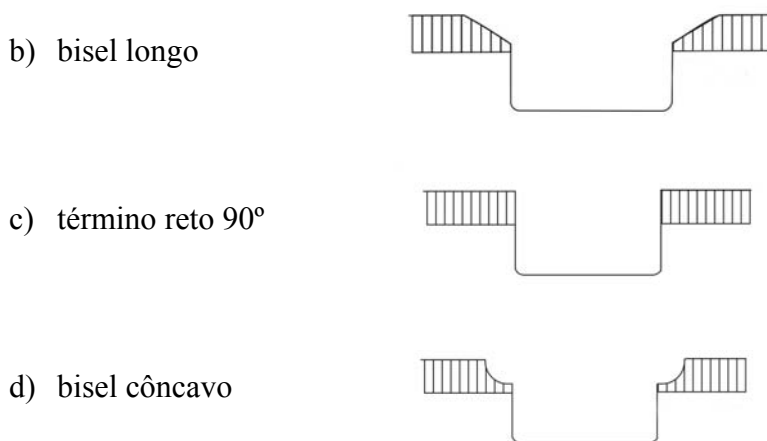
a infiltração melhor do que a margem convencional ($p < 0,01$). De acordo com os autores, a confecção de um bisel ao longo da margem cavosuperficial não apenas aumenta a área disponível para o condicionamento ácido como também remove o esmalte superficial maduro, expondo um esmalte mais reativo, determinando um melhor selamento marginal.

A execução de um bisel ao redor de toda a margem fraturada, com objetivo de eliminar a visibilidade de restaurações classe IV, foi sugerida por Exner (1984), ao descrever um protocolo para restauração de resina composta em dentes anterior fraturado.

No mesmo ano, Porte et al. afirmaram que o resultado estético e a longevidade das restaurações de resina composta em dentes anteriores estão diretamente relacionados à qualidade da adaptação marginal. O preparo da cavidade, a técnica de condicionamento do esmalte, o uso de um agente adesivo, a técnica de inserção, o procedimento de acabamento e o material restaurador são variáveis que apresentam uma forte influência na adaptação marginal. Com o objetivo de analisar a influência da configuração da cavidade e do uso de um agente adesivo na adaptação marginal de restaurações de resina composta, realizaram um estudo laboratorial utilizando 48 dentes anteriores superiores extraídos. Cavidades ovóides, com quatro variações na configuração, foram preparadas o mais uniformemente possível no terço médio das superfícies vestibulares. As quatro configurações das cavidades avaliadas foram:

a) cavidade experimental





Após o condicionamento com ácido fosfórico a 37% por 30s, as cavidades foram preenchidas com resina composta pela técnica do incremento único, com e sem o uso de um agente adesivo. Após o procedimento de acabamento os dentes restaurados foram submetidos a 2500 ciclos térmicos, entre dois banhos de água diferindo em temperatura por 40°C. Réplicas das restaurações foram confeccionados em resina, antes e após a termociclagem, para avaliação em microscópio eletrônico de varredura. Para os testes de infiltração, após a termociclagem, os dentes restaurados foram imersos em solução de $[^{45}\text{Ca}] \text{Cl}_2$. Após a exposição à solução de isótopos foram seccionados longitudinalmente e colocados em um filme de raio-x para produzir auto-radiografias. De acordo com os resultados, os autores concluíram que, as cavidades experimentais e as cavidades com bisel longo demonstraram margens melhores do que as cavidades com términos reto ou as cavidades com biseis côncavos. Além disso, a qualidade das margens das cavidades biseladas é grandemente melhorada quando um agente adesivo é aplicado antes da inserção da resina composta.

À medida que o tamanho da cavidade aumenta, deve-se maximizar a retenção para assegurar o sucesso restaurador. Com o objetivo de medir e comparar a força de resistência ao cisalhamento de restaurações classe IV de resina composta com diferentes espessuras do bisel

cavosuperficial, com comprimento constante, Bagheri e Denehy (1985), realizaram um estudo laboratorial utilizando 40 incisivos laterais superiores. Cada dente foi individualmente encaixado, até a junção amelo-cementária, em cilindros de resina acrílica. Para impedir a desidratação, o ápice radicular foi exposto e mantido em contato com água. As superfícies mesial e distal da coroa dos espécimes foram reduzidas, com auxílio de um disco separador, para produzir um paralelismo e uma largura méso-distal uniforme de 6mm. A superfície incisal foi similarmente aplainada e reduzida até produzir uma largura vestibulo-lingual de 3mm. De acordo com o tratamento, os dentes foram divididos aleatoriamente em 4 grupos de 10 espécimes:

- a) grupo 1 (controle) – término reto (90°);
- b) grupo 2 – bisel vestibular de 0,5mm de profundidade e 1mm de extensão;
- c) grupo 3 – bisel vestibular de 1,0mm de profundidade e 1mm de extensão;
- d) grupo 4 – bisel vestibular de 2,0mm de profundidade e 1mm de extensão.

Para o biselamento da superfície vestibular dos grupos 2, 3 e 4 foi utilizada uma ponta diamantada em alta rotação. Os biséis foram confeccionados com uma profundidade de 0,5mm na margem incisal e com um comprimento de 1,0mm, terminando em borda de faca. A espessura adicional de 1,0mm e 2,0mm do bisel dos grupos 3 e 4, respectivamente, foi obtida por meio do sobrecontorno das restaurações. Para os procedimentos restauradores foi utilizada uma resina composta (Consice, 3M), juntamente com coroas de celulóide. Para garantir apropriada e restrita aplicação do condicionamento ácido e do material restaurador, um esmalte de unha foi aplicado em toda a superfície do espécime que não fosse desejado a extensão da restauração. Concluído o procedimento de acabamento, todos os espécimes foram armazenados em água por 8 dias, para permitir uma absorção adequada de água. Para avaliar a resistência ao cisalhamento foi utilizada uma máquina universal de testes Instron, onde foi

aplicada uma carga de 50Kg, na borda incisal lingual da restauração, com uma angulação de 45°, a uma velocidade de 5mm/min. Os resultados deste estudo demonstraram que o aumento da espessura da resina composta no bisel cavosuperficial em esmalte aumentou significativamente a resistência retentiva da restauração. Desta forma os autores recomendaram que para assegurar retenção máxima, o bisel deve ser preparado o mais profundamente possível em esmalte, de forma a iniciar na junção amelo-dentinária. Afirmaram ainda que espessuras do material restaurador, no bisel, maiores do que a espessura do esmalte, podem ser obtidas apenas por meio de um leve sobrecontorno da restauração, e se isso for feito, é importante continuar a recobrir a superfície vestibular do dente para fornecer um contorno harmonioso, consistente com a estética e saúde dos tecidos gengivais.

Qvist; Ström; Tylstrup (1985) realizaram um estudo clínico para comparar a efetividade de 2 procedimentos restauradores em cavidades classe III. Cinquenta e dois pares de restaurações de resina composta foram realizados em 37 pacientes, por um único operador. Os procedimentos avaliados foram:

- a) grupo I – confecção de bisel em esmalte, com 0,5 a 1,0mm de extensão em toda a margem da cavidade;
- b) grupo II – tratamento com co-monômero NPG-GMA das cavidades condicionadas (sem confecção de preparo cavitário) antes da inserção da resina composta, seguida pelo condicionamento da superfície e cobertura das restaurações acabadas com uma resina de baixa viscosidade.

Após o forramento da dentina exposta com o hidróxido de cálcio (Dycal), um bisel de 0,5 a 1,0mm foi confeccionado ao longo da margem das cavidades do grupo I. Para o condicionamento ácido das cavidades, foi utilizado ácido fosfórico a 37 % durante 60s,

aplicado 2mm além da margem cavosuperficial. Nas cavidades do grupo II uma solução de co-monomero (Cosmic Bond, De Trey, Dentysplay) foi aplicada 2 vezes sobre a área condicionada. Para o procedimento restaurador foi utilizada uma resina composta autopolimerizável (Silar, 3M) em todas as cavidades. Após o acabamento, as superfícies das restaurações do grupo II foram recondicionadas e cobertas com uma camada de resina de baixa viscosidade (sistema de adesão ao esmalte Concise, 3M). Aproximadamente 10min após a conclusão dos procedimentos restauradores, as restaurações foram avaliadas a respeito da compatibilidade de cor, descoloração marginal e deficiências marginais. Após um período de 2 anos, as restaurações foram reavaliadas por 2 avaliadores. De acordo com os resultados a única diferença pronunciada entre os 2 grupos foi a descoloração marginal, que se mostrou mais freqüente nas margens biseladas, indicando a manifestação clínica precoce da inferior adaptação obtida por este procedimento. Foi constatado também que as pigmentações marginais estavam localizadas principalmente na margem gengival, onde a espessura do esmalte estava mais fina, e que esta ocorrência foi aumentada quando havia contatos oclusais na restauração, deficiências marginais, ou ambos, que também foram mais freqüentes nas margens biseladas. Segundo os autores, a confecção do bisel, indicada por melhorar a qualidade estética das restaurações de resina devido ao espessamento gradual do material restaurador na área marginal, proporcionou um aumento da restauração, além de promover uma redução ou até mesmo a remoção do importantíssimo esmalte da porção gengival do preparo. Lascamentos ao longo das margens das restaurações biseladas também podem ser um problema devido a limitada resistência à tração das resinas restauradoras. Afirmaram ainda que o valor estético de um preparo com bisel *versus* término reto, parece ser de menor significância para a aparência clínica das restaurações de resina composta confeccionadas com os materiais restauradores “com estabilidade de cor” disponíveis.

Com o objetivo de avaliar o efeito do preparo dental e de diferentes agentes cimentantes na resistência ao cisalhamento, em restaurações de dentes anteriores fraturados, pela técnica de colagem de fragmento, Dean; Avery; Swartz (1986) realizaram um estudo laboratorial em incisivos humanos extraídos. Os dentes foram incluídos em cilindros de acrílico, de forma que apenas o ângulo méso-incisal e disto-incisal ficassem expostos. A borda exposta de cada dente foi então atingida com um instrumento cego para produzir uma fratura tipo II de Ellis. Apenas 44, dos 93 dentes originais, fraturaram de acordo com a maneira desejada. Dois diferentes procedimentos foram realizados no mesmo dente, de forma que, cada dente serviu como seu próprio controle. Na primeira série de testes, o fragmento dental foi colado ao dente sem nenhum preparo mecânico no dente ou fragmento. Após o condicionamento ácido (ácido fosfórico a 50 % por 30s) do fragmento e do esmalte de cada dente fraturado, em 22 espécimes foi utilizado um cimento resinoso fotopolimerizável (Prisma-Fil LD Caulk). Nos demais espécimes, a colagem foi efetuada com um cimento resinoso autopolimerizável (Comspan LD Caulk). Após a termociclagem (2500 ciclos), os espécimes foram submetidos a uma máquina de testes onde foi aplicada uma força de vestibular para palatal, até a falha, a uma velocidade de 0,030pol./min. Foi registrada a força necessária para deslocar o fragmento. Uma segunda série de testes foi conduzida utilizando os mesmos dentes, juntamente com seus respectivos fragmentos. O preparo do dente e do fragmento consistiu na confecção de um bisel circunferencial de 45° na margem fraturada. Para o procedimento de colagem do fragmento, foi utilizado, em cada espécime, o mesmo material restaurador utilizado previamente. Os espécimes foram novamente termocicladados e submetidos ao teste de cisalhamento através da aplicação de uma carga, no mesmo local e direção que o teste anterior. De acordo com os resultados, nenhuma diferença significativa foi encontrada na resistência ao cisalhamento entre os testes de colagem de fragmento com e sem a confecção de um bisel circunferencial em 45°. Desta forma os autores concluíram que a

confeção do bisel previamente a colagem de fragmento não é necessária, uma vez que não promove uma maior retenção. Sugeriram ainda que nenhum preparo mecânico deve ser executado com o objetivo de diminuir a manipulação do dente traumatizado e o tempo clínico restaurador.

Baseado nas controvérsias a respeito da configuração mais eficaz para as margens cavosuperficiais de restaurações classe V de resina composta, Crim (1987) realizou uma pesquisa laboratorial com o propósito de avaliar a microinfiltração marginal de um adesivo dental em associação com os preparos em bisel e com término reto em restaurações classe V. Quarenta e oito cavidades classe V foram confeccionadas no terço cervical de dentes humanos posteriores, com margens cervicais além do limite amelocementário. Os dentes foram divididos em 3 grupos (n=16) de acordo com o tipo de preparo realizado:

- a) grupo A = margem sem preparo, término reto (90°);
- b) grupo B = biselamento apenas de margem cervical em dentina;
- c) grupo C = bisel curto confeccionado ao redor de toda a margem da cavidade.

Após o condicionamento ácido por 60s, o agente adesivo (Bondlite Kerr) foi aplicado em todos os espécimes de acordo com as instruções do fabricante. Para a restauração das cavidades, foi utilizada uma técnica incremental. Após o acabamento, os dentes foram impermeabilizados com esmalte de unha de forma a deixar descoberta uma área correspondente a 1mm ao redor da restauração. Na seqüência os dentes foram termociclados (1500 ciclos), imersos em solução de fucsina básica 0,5%, por 24h, e seccionados longitudinalmente, no centro da restauração, para a avaliação da microinfiltração marginal através de um estereomicroscópio com aumento de 25X. De acordo com os resultados, nas margens oclusais, o preparo em bisel promoveu um melhor selamento marginal do que as

cavidades sem preparo, com término reto. Nas margens cervicais, o preparo cavosuperficial não influenciou o grau de microinfiltração, não sendo, portanto, recomendada a confecção de preparo. Segundo o autor, o biselamento da margem cervical, além de não evitar a microinfiltração, apresentou um potencial para extensão subgingival do preparo, o que pode ser prejudicial à saúde periodontal.

Ao demonstrar uma seqüência clínica de restauração de um incisivo fraturado, Darveniza (1987) propôs um método de preparo cavitário para otimizar a forma de retenção e resistência de restaurações classe IV de resina composta. Para cavidades classe IV simples (cavidades com perda mínima de estrutura dental no sentido méso-distal que estão submetidas a forças incisais baixas e moderadas) recomendou a confecção de biséis vestibular e lingual de 45° com aproximadamente 1mm de largura méso-distal e 1mm de profundidade no esmalte. O bisel vestibular deve ser realizado com uma ponta diamantada em forma de chama com 1,4mm de diâmetro (granulação média). Para o biselamento do esmalte palatal, recomendou o uso de uma ponta diamantada esférica com 2,5mm de diâmetro (granulação média). Recomendou ainda uma redução incisal com uma ponta diamantada cilíndrica, com 0,9mm de diâmetro (granulação média), produzindo um degrau com aproximadamente 1mm de profundidade incisivo gengival e 1mm de largura méso-distal. A ponta diamantada cilíndrica deve ser usada ainda para aplainar o assoalho gengival. Finalmente a ponta diamantada em forma de chama deve ser usada para biselar suavemente o assoalho gengival em esmalte e para harmonizá-lo com os biséis vestibular e lingual, degrau incisal e ângulos pulpo-axiais. O contorno gengival não deve ser biselado, se isso resultar em uma localização subgingival da margem cavosuperficial em dentina ou cimento. Neste caso um término reto é mantido. Se um término reto for confeccionado, retenção e resistência adicionais são necessários, e desta forma o autor recomendou ainda a confecção de um pequeno sulco na

dentina, no ângulo áxico-gengival, com uma broca esférica com 0,6 mm de diâmetro. Segundo o autor, esta configuração cavitária (degrau incisal com bisel em 45°) é indicada para cavidade classe IV simples. Para cavidades classe IV complexas (cavidades amplas mésio-distalmente, sujeitas a forças incisais pesadas ou com história de falhas repetidas), o autor recomendou a confecção de um preparo com degrau incisal com bisel em faceta. Para esta configuração, biséis vestibular e lingual são confeccionados com uma largura suficiente que corresponda à perda mésio-distal de estrutura dental acometida pelo trauma. Esses biséis em facetas devem promover corte no esmalte com uma profundidade gradual nos terços incisal (0,8mm), médio (0,6mm) e cervical (0,4mm); tendo como resultado a remoção de metade da espessura do esmalte. Segundo o autor, o bisel vestibular deve ser confeccionado com uma ponta diamantada em forma de torpedo com 1,2mm de diâmetro (granulação média). O bisel lingual deve ser preparado usando similarmente uma ponta diamantada esférica. A redução incisal e gengival deve ser realizada como na configuração do preparo para cavidades classe IV simples já descrito acima. De acordo com o autor, o preparo com degrau incisal com bisel em 45° ou com bisel em faceta para restaurações classe IV de resina composta, são configurações que:

- a) dispensam a utilização de pinos;
- b) produzem uma área de esmalte condicionado semelhante à área externa de esmalte perdida previamente ao biselamento;
- c) fornecem biséis vestibulares e linguais profundos no esmalte que se oponham de modo a promover uma espessura adequada ao material restaurador, capaz de resistir às forças vestibulo-linguais;
- d) reduzem a borda incisal uniformemente, proporcionando uma espessura suficiente a resina composta que seja capaz de resistir as forças oclusais destrutivas e ao desgaste;

- e) fornecem assoalhos planos na borda incisal e gengival proporcionando à restauração resistência às forças direcionadas apicalmente

Devido a grande diversidade de procedimentos restauradores preconizado pelas diferentes áreas da educação em Odontologia, Hardison (1987) realizou um levantamento para identificar os materiais e técnicas ensinadas nas escolas de Odontologia nos Estados Unidos e Canadá, em relação ao preparo cavitário, inserção e acabamento de restaurações de resina composta em dentes anteriores. Um questionário sobre restaurações classe III e IV foi elaborado pelos membros da equipe docente da University of Kentucky College of Dentistry, e enviado para o departamento de Dentística de 67 escolas reconhecidas pela American Dental Association. O questionário continha 10 questões: 1 sobre isolamento do campo operatório, 2 sobre preparo cavitário, 2 sobre seleção do material restaurador, 1 a respeito do sistema adesivo e 4 a respeito do contorno e acabamento da restauração. Cinquenta e seis das 67 escolas (98,36 %) responderam o questionário. De acordo com os resultados, em relação aos preparos cavitários, a maioria das escolas não confia apenas no condicionamento ácido do esmalte como forma de retenção. Entretanto, mais escolas usam o condicionamento ácido como única forma de retenção em restaurações classe IV do que nas restaurações classe III. O bisel marginal é o preparo mais indicado, sendo que o bisel curto é a escolha majoritária para cavidades classe III, e o bisel longo é o preferido para preparos classe IV. O chanfro e o ombro com bisel são as escolhas primárias de várias escolas. Segundo o autor, essa diversidade reflete a ausência de consenso a respeito da configuração marginal.

Em função das divergências de opiniões sobre os procedimentos operatórios Villela; Araújo; Rossetini (1987) realizaram um trabalho clínico, para verificar o comportamento de restaurações com resina composta em dentes anteriores fraturados abordando dois tipos de

preparos cavitários, em bisel e topo a topo. Cinquenta e uma restaurações com resina composta foram realizadas em dentes anteriores fraturados, totalizando 33 pacientes. A técnica de preparo cavitário utilizado quando da confecção do bisel foi a realização de um bisel com extensão igual a um quarto da extensão da fratura no sentido incisivo-cervical, e quando da confecção do preparo topo a topo realizaram apenas um alisamento nas paredes de esmalte e dentina. Após a confecção dos preparos cavitários foi realizado um polimento coronário, uma proteção pulpar com cimento de hidróxido de cálcio para em seguida utilizarem a técnica de condicionamento ácido do esmalte, aplicação da resina fluída e restauração com resina composta Miradapt (Johnson & Johnson). Dois examinadores treinados e calibrados foram responsáveis pela avaliação clínica das restaurações, e estas foram realizadas após o período de 1 ano, onde foram observados os aspectos de combinação de cor, descoloração marginal e forma anatômica. Para o retorno, 6 pacientes não compareceram e 2 outros foram descartados por perda da restauração totalizando desta forma 40 restaurações avaliadas em 25 pacientes. De acordo com os resultados, quanto ao aspecto cor, não houve diferenças estatisticamente significante, e os 2 tipos de preparo cavitário apresentaram, após 1 ano, bons resultados na sua grande maioria (85% dos casos). Em relação ao aspecto de descoloração marginal, o preparo cavitário topo a topo apresentou melhores resultados estatisticamente significantes em relação ao preparo em bisel. Quanto ao aspecto forma anatômica, não houve diferença estatisticamente significante. Segundo os autores, como a descoloração marginal é uma característica bastante comum e indesejável nas restaurações com resina composta, o preparo cavitário tipo topo a topo parece ser o mais aconselhável em restaurações de dentes anteriores fraturados. Comentaram ainda que o fator mais importante para o sucesso clínico dessas restaurações, talvez seja muito mais o esmero do profissional nos atos operatórios do que o tipo de preparo cavitário, e que, evidentemente, a avaliação deste trabalho deveria ser acompanhada por um período mais longo.

Ao demonstrar uma seqüência clínica de restaurações de um incisivo central superior fraturado com resina composta, Quintanilha e Coradazzi (1987) descreveram a confecção de um preparo circunferencial através de um bisel de 45° (em relação à superfície da coroa) no esmalte, com o término em forma de chanfro. Segundo os autores esta configuração cavitária estabelece uma terminação definida para o acabamento da restauração além de fornecer melhores resultados quanto à integridade marginal. Para melhor dissimulação da restauração e aumento da superfície disponível para retenção, 2 sulcos verticais, confeccionados com uma ponta diamantada nº 3207, foram realizados em esmalte, nas regiões correspondentes à união dos lóbulos de desenvolvimento.

De acordo com Fahl Jr. e Swift Jr. (1989) os avanços da tecnologia adesiva permitiram ao dentista criar restaurações verdadeiramente estéticas. Entretanto, mesmo com uma seleção adequada dos materiais e atenção meticulosa aos detalhes, uma linha de demarcação entre dente e material restaurador é freqüentemente observada em restaurações classe IV em incisivos superiores. Ao demonstrarem uma seqüência clínica, para a obtenção de resultados estéticos previsíveis no tratamento restaurador direto de dentes anteriores fraturados, recomendaram a confecção de um bisel longo na superfície vestibular e um bisel curto por lingual.

Embora as resinas compostas estejam sendo amplamente usadas e apesar de terem proporcionado um enfoque mais conservador da estrutura dental, através da técnica do condicionamento ácido, esses materiais ainda apresentam algumas deficiências. A infiltração marginal é uma das principais causas do insucesso restaurador, e pode ser atribuída à contração de polimerização, coeficiente de expansão térmica, configuração marginal, propriedades mecânicas e procedimentos de acabamento. Devido as opiniões conflitantes à

respeito do preparo dental para acomodar a resina composta, especialmente a configuração cavosuperficial marginal, Marzouk e Bhaiji (1989) realizaram um estudo laboratorial para comparar a capacidade de selamento promovida por 5 configurações cavitárias com margens em esmalte. Cinquenta cavidades classe V foram preparadas, 2mm acima da junção cimento-esmalte, nas superfícies vestibulares de 50 pré-molares extraídos. Os espécimes foram divididos em 5 grupos de 10 dentes, de acordo com o tipo de preparo marginal:

- a) grupo I – término reto;
- b) grupo II – bisel curto (0,5mm ou menos);
- c) grupo III – bisel longo (1,5 a 2mm);
- d) grupo IV – bisel côncavo;
- e) grupo V – “cavidade adesiva” preconizada por Porte et al. (1984).

Após o condicionamento ácido e aplicação do agente adesivo os espécimes foram restaurados com resina composta fotopolimerizável (Profile TLC SSWhite). Para que a sorção de água compensasse a contração de polimerização do material restaurador, os espécimes foram armazenados em água a 37° (durante 24h antes do acabamento). Os dentes foram termociclados (1500 ciclos) em solução de azul de metileno durante um período de 24h. Na seqüência, os espécimes foram seccionados e examinados por 3 avaliadores em um microscópio (50x) para avaliação da penetração de corante. De acordo com os resultados, as restaurações com preparo em bisel côncavo apresentaram os menores índices de infiltração enquanto o maior índice foi registrado nas restaurações com preparo em bisel curto. As cavidades experimentais adesivas (grupo V) não apresentaram um bom desempenho. Entre o término reto e o bisel curto os resultados foram conclusivos, demonstrando uma menor infiltração nos preparos em término reto. Apesar de que a localização dos preparos cavitários deste estudo estarem a 2mm a partir da junção amelo-cementária a microinfiltração foi mais

evidente nas paredes gengivais, conforme os relatos em outros experimentos. Segundo os autores o melhor desempenho do bisel côncavo pode ser atribuído ao aumento da área superficial, o que além de aumentar o número de prismas para o condicionamento ácido, expõe os prismas em diferentes níveis topográficos, melhorando a retenção da resina composta através da elevação do número e da profundidade dos prolongamentos de resina. Além disso, o término côncavo permite um melhor acabamento na interface resina-dente, além de aumentar o volume de resina composta nas margens, que por sua vez aumenta a sorção de água, melhorando assim a adaptação da resina na interface.

Um ano depois, Bindlev e Asmussen apontaram a ampla variedade de sugestões para o desenho das margens cavosuperficiais: margem de topo, margem em borda de pluma, margem em bisel, margem em chanfro e margem adesiva. Segundo os autores, o problema da infiltração marginal, no caso do preparo em topo, pode ser resolvido por modificações da técnica restauradora ou pelo uso de adesivo dentinário. Além disso, sem o bisel pode-se evitar o desgaste dental, o que tornaria as restaurações reversíveis, permitindo assim a preservação da estrutura dental sadia para posterior realização de um novo procedimento. O fato de que a equiparação da tonalidade da restauração com o dente ser melhor quando a espessura do material restaurador reduzir gradualmente, como nos casos de margens biseladas, é uma afirmação mais teórica do que real, quando se considerar cavidades classe III. Afirmaram também que nenhum tipo de preparo cavosuperficial pode ser usado sempre, e que na maioria dos casos, a margem do preparo tem que ser feito com desenhos diferentes, dependendo das condições individuais. De acordo com os autores, o verdadeiro acabamento das restaurações será uma combinação do desenho dado ao preparo e das margens em borda de pluma devido a dificuldade em determinar as margens cavosuperficiais durante o polimento. Com relação às cavidades classe IV, por considerarem um desafio a técnica do condicionamento ácido, não

acreditam que o bisel convencional (1mm) ofereça uma suficiente retenção na maioria dos casos. Afirmaram que sua extensão deveria ter a mesma magnitude que a extensão da borda incisal perdida. Ressaltaram ainda que, nessas cavidades, a transição gradual da resina composta para o esmalte é esteticamente vantajosa.

Com o objetivo de avaliar a influência do tipo de resina composta e da configuração cavosuperficial na resistência ao impacto de restaurações classe IV, Smith; Hood; Stokes (1990) realizaram um estudo, *in vitro*, utilizando 50 incisivos centrais superiores humanos. Os espécimes foram incluídos em resina acrílica autopolimerizável. Uma matriz termoplástica de polipropileno, com 0,6mm de espessura, foi confeccionada para cada dente através de uma máquina a vácuo. As amostras foram aleatoriamente divididas em 5 grupo (n=10). Os valores controle para a energia de fratura dos dentes hígidos foram determinados através do posicionamento padronizado dos espécimes em um aparelho de testes de impacto, de forma que um pêndulo em forma de martelo atingisse seus ângulos próximo-incisais. As superfícies de esmalte fraturadas de cada espécimes foram condicionadas e restauradas às suas dimensões originais através da utilização das matrizes transparentes específicas para cada dente. De acordo com os grupos experimentais, foram utilizadas 5 resinas compostas: P10 (resina híbrida quimicamente ativada); Silux (resina microfina fotoativada); Valux (resina fotoativada de partículas pequenas); P30 (resina híbrida fotoativada) e Silar (resina microfina ativada quimicamente). Após os procedimentos restauradores, os espécimes foram novamente submetidos ao teste de impacto, e a energia utilizada para fraturar dinamicamente cada restauração foi calculada. Após a fratura das restaurações sem preparo cavosuperficial, um bisel circunferencial em esmalte foi confeccionado em todos os espécimes. As margens biseladas foram então condicionadas, e a mesma resina composta e técnica restauradora foram usadas para restaurar novamente os dentes. Após os procedimentos restauradores (com bisel),

os espécimes foram mais uma vez submetidos ao teste de impacto e a energia necessária à fratura foi novamente calculada. Após a análise estatística, foi constatado que a resistência ao impacto dos dentes com restaurações com margens biseladas foi significativamente maior do que as restaurações sem preparo. As diferenças na resistência ao impacto entre dentes intactos e dentes restaurados com margens biseladas não foi significativa. Para os grupos restaurados sem preparo cavosuperficial, as fraturas ocorreram próximas ou na interface adesiva, sendo que nenhuma restauração falhou coesivamente. Nas restaurações com término em bisel, o padrão de fratura foi variável, com fraturas ocorrendo tanto no esmalte, na resina composta ou na interface adesiva.

A performance clínica de restaurações classe IV realizadas com diferentes resinas compostas, foi avaliada por Tyas (1990) em um estudo, *in vivo*. Cento e duas cavidades classe IV foram aleatoriamente restauradas usando 4 tipos de resinas: Estetic (Kulzer); Durafill (Kulzer); Estilux (Kulzer) e Miradapt (Johnson & Johnson). No protocolo clínico, o autor preconizou a não confecção de bisel nas margens cavitárias, com a finalidade de conservar maior quantidade de esmalte. Após o acabamento, todas as restaurações foram fotografadas. Os pacientes foram marcados para retorno após 6 meses, 1, 2 e 3 anos, para avaliação do desgaste incisal e fraturas. Concluiu que não houve diferença significativa no desgaste entre os materiais restauradores e na descoloração marginal.

A contração de polimerização e a expansão/contração térmica das resinas compostas prejudicam a adesão marginal. Com o propósito de analisar a qualidade marginal de restaurações classe III e classe IV de resinas compostas microhíbridas e microparticuladas, Roulet; Seewald; Noack (1991) realizaram um estudo, *in vitro*, por meio de 2 experimentos. No experimento 1, cavidades classe III pequenas, biseladas com pontas diamantadas, foram

preparadas em 24 incisivos humanos. Doze cavidades foram restauradas com uma resina composta microparticulada Durafill (Kulzer) e 12 com uma resina microparticulada Compafill. No experimento 2, cavidades classe IV padronizadas foram preparadas em 24 incisivos superiores, simulando uma fratura incisal. As margens cavosuperficiais foram biseladas (1mm de profundidade e 2mm de extensão) com pontas diamantadas. Para os procedimentos restauradores, 12 cavidades foram restauradas com Durafill e 12 com resina composta híbrida Herculite XR (KERR). Os dentes foram armazenados em água durante 21 dias. Antes e depois das restaurações serem termocicladas (2000 ciclos de 5°-55°C), réplicas de resina epóxica foram obtidas para avaliação marginal quantitativa em MEV. De acordo com os resultados, os autores constataram que uma excelente qualidade marginal pode ser obtida com a técnica restauradora adesiva e confecção de um bisel no ângulo cavosuperficial, sendo que as melhores qualidades marginais foram encontradas em restaurações classe III. As cavidades classe IV apresentaram mais sobrecontornos (12%) e submarginação (6%) que, segundo os autores, parecem estar relacionada ao operador.

A necessidade de substituição das restaurações diretas de resina composta, em 50% dos casos, ocorre após 8 a 9 anos, segundo Smale (1991), enquanto as restaurações classe IV têm uma vida média de apenas 4 anos. Por isso, restaurações diretas de resina composta em dentes fraturados devem ser consideradas semipermanentes.

Segundo Elderton (1992), o tratamento restaurador pode ser responsável por danos iatrogênicos. A média de durabilidade das restaurações em adultos tem sido calculada em apenas 5-10 anos. Desta forma, as restaurações são confeccionadas e posteriormente, substituídas, tornando as cavidades maiores e os dentes mais fracos sucessivamente, uma vez

que a substituição implica, geralmente, em sacrifício de estrutura dental sadia. Conseqüentemente, as restaurações se tornam mais complexas e de maior custo.

Com o objetivo de comparar a resistência de restaurações classe IV entre uma resina composta microparticulada e uma resina composta macroparticulada, usando configurações de preparo em bisel e chanfro, Donly e Browning (1992) realizaram uma pesquisa, *in vitro*, utilizando 40 incisivos permanentes com lesões classe IV, confeccionadas de forma padronizada. Em 20 dentes foi confeccionado um bisel de 1,5mm nas margens em esmalte, enquanto que nos 20 dentes remanescentes foi confeccionado um chanfro de 1,5mm. Metade dos preparos biselados e metade dos chanfrados foram restaurados com resina composta microparticulada, enquanto que as amostras remanescentes foram restauradas com resina composta de macropartículas. Todas as amostras foram fraturadas com uma máquina de testes Instron. As forças médias (Lbs \pm desvio-padrão) para fraturar as restaurações foram:

- a) bisel/resina composta microparticulada = $16,0 \pm 4,4$;
- b) chanfro/resina composta microparticulada = $30,6 \pm 20,0$;
- c) bisel/resina composta macroparticulada = $34,9 \pm 18,6$;
- d) chanfro/resina composta macroparticulada = $48,8 \pm 14,3$.

Os preparos em chanfro forneceram maior resistência à fratura do que os preparos em bisel para as restaurações de resina composta microparticulada e macroparticulada. O teste de Scheffé indicou que as restaurações classe IV com bisel tradicional e resina composta microparticulada reduziram significativamente a resistência à fratura em comparação com as restaurações com preparo em chanfro. Segundo o autor, este fato se deve ao maior volume de resina composta disponível na margem da restauração. Afirmaram, ainda, que o maior volume de resina composta na margem em chanfro pode não compatibilizar tão bem com a cor do

dente natural quanto uma margem biselada, e caso isso interferir na estética, um bisel na margem gengival do chanfro pode ser confeccionado para permitir que a restauração de resina composta tenha melhor compatibilidade de cor.

Um dos fatores que interfere na resistência à fratura de restaurações de resinas compostas é o tipo de preparo marginal. Com o objetivo de avaliar a resistência à fratura de restaurações classe IV com margens reta, em bisel e chanfro, Tan e Tjan (1992) realizaram uma pesquisa laboratorial utilizando 70 incisivos centrais superiores intactos. Para simulação da fratura, 4mm da porção incisal de cada dente foi seccionado. Para o preparo cavitário foram utilizadas pontas diamantadas em alta rotação sob refrigeração ar/água. De acordo com o tipo de preparo marginal avaliado, os espécimes foram divididos em 7 grupos (n=10):

- a) grupo I – preparo em 90° (controle);
- b) grupo II – preparo em bisel de 45°, com 1mm de extensão;
- c) grupo III – preparo em bisel de 45°, com 2mm de extensão;
- d) grupo IV – preparo em bisel de 60°, com 1mm de extensão;
- e) grupo V – preparo em bisel de 60°, com 2mm de extensão;
- f) grupo IV – preparo em chanfro, com 1mm de extensão;
- g) grupo VII – preparo em chanfro, com 2mm de extensão.

Após o condicionamento ácido e aplicação do sistema adesivo (XR-Primer e XR-Bond, Kerr) os espécimes foram restaurados com uma resina composta microhíbrida (Herculite HR, Kerr). Após o tratamento restaurador, as amostras foram armazenadas por 1 semana em água a 37°C. Para avaliar a resistência à fratura das restaurações, uma máquina universal de testes Instron foi utilizada para a aplicação de uma carga compressiva no centro da borda incisal palatina,

com uma angulação de 45° com o longo eixo do dente, a uma velocidade de 0,1mm/min, até a fratura. Um microscópio óptico com um aumento de 15 X foi utilizado para identificar, de acordo com a região (vestibular e lingual) o tipo de fratura: na resina, na interface entre resina e dente, ou no dente em si. Análises estatísticas através de ANOVA one-way e teste de variação múltipla de Duncan não indicaram quaisquer diferenças entre o grupo controle (término reto em 90°) e os grupos com margens em bisel ou chanfro com 1mm de extensão. Entretanto, as margens em bisel ou chanfro com 2mm forneceram resistência à fratura mais elevadas, o que, segundo os autores, se deve a uma maior área de superfície para o contato interfacial e ao maior volume de resina composta na interface.

Potoky e Rothfuss (1993) realizaram uma pesquisa para determinar quais materiais e técnicas são ensinadas nas universidades do Estados Unidos para a realização de restaurações diretas de resina composta em cavidades classe IV. Questionários elaborados foram enviados a 55 faculdades, de forma que o índice de resposta foi de 76%, ou seja, 42 das 55 escolas enviaram as respostas. De acordo com as respostas recebidas, os autores verificaram que 73% das escolas ensinam o uso de um forramento antes da inserção da resina composta. Em relação ao preparo cavitário, todas as escolas indicam algum tipo de preparo, não havendo um consenso quanto a melhor configuração e tipo de margem. O preparo circunferencial foi o preferido (95%); os tipos mais frequentemente ensinados foram o bisel longo (33%); o chanfro (26%); uma combinação de bisel longo e chanfro (10%) e bisel curto (5%). Bordas em pena com extensão de 2 a 4mm além das margens preparadas para mascarar a interface dente/resina foram reportadas. De acordo com os autores, a execução de um preparo no esmalte é essencial como forma de retenção e resistência. Recomendaram também que meios adicionais de retenção (sulcos, canaletas, asa de andorinha, caixas, *slots* ou pinos de dentina)

sejam utilizados quando necessário, especialmente na região incisiva mandibular, devido às elevadas demandas funcionais e à estreita dimensão vestibulo-lingual desses dentes.

De acordo com Davidson; Jordan; Suzuki (1994) a restauração conservadora de dentes anteriores superiores, incisalmente envolvidos, é geralmente um procedimento bastante exigente, pois os requisitos primários para o material restaurador de escolha envolvem uma combinação de aceitabilidade estética, resistência ao desgaste e fratura, e durabilidade a longo prazo. Ao demonstrarem uma seqüência clínica restauradora de um dente anterior fraturado, realizaram a confecção de um preparo cavitário em chanfro vestibular e lingual utilizando uma ponta diamantada esférica, seguido pelo uso de uma ponta diamantada cônica bastante fina para completar o preparo nas proximais. Segundo os autores, o preparo circunferencial em chanfro permite uma linha de acabamento definida e fornece um maior volume marginal à resina composta, o que além de eliminar a formação da “linha branca” marginal, proporciona um mascaramento efetivo da interface resina-esmalte.

De acordo com Baratieri et al. (1995), a confecção do bisel externo permite a colocação da resina composta de forma a produzir um limite mais suave entre o dente e o material restaurador, melhorando a aparência estética da restauração. Mesmo que a linha de restauração fique visível quando não for realizado o biselamento do ângulo cavosuperficial, ainda assim, segundo os autores, é melhor do que desgastar estrutura dental sadia.

Os dentes anteriores podem ser traumatizados de várias formas. Segundo Strassler (1995) a preocupação principal das injúrias traumáticas nos dentes anteriores, independentemente da causa, está voltada às implicações estéticas, uma vez que um dente

ausente ou fraturado tem um efeito negativo na atração física da pessoa que pode afetar sua auto-estima. A perda de uma pequena porção de esmalte pode ser muitas vezes tratada com uma simples reconformação dental, o que vai depender do tamanho da fratura de esmalte, uma vez que o recontorno em algumas situações pode provocar um efeito negativo na estética ou promover uma exposição dentinária. Ressaltou que o uso do fragmento dental do próprio paciente através da técnica de colagem é benéfico, pois proporciona a manutenção da forma, textura, contorno e cor do dente. Quando o fragmento não for encontrado ou estiver fragmentado em vários pedaços, o tratamento de escolha é a execução de uma restauração direta de resina composta. Para esse procedimento o autor recomendou que as bordas ásperas causadas pela fratura sejam alisadas. Uma ponta diamantada esférica deve ser utilizada para criar um preparo em chanfro, com extensão de 2mm e profundidade correspondente à metade da espessura do esmalte. Uma linha de término alternativa é o bisel longo, criado com uma ponta diamantada em chama ou em ponta de agulha. Afirmou ainda que o uso de um preparo dental com linhas de término definidas elimina a observação clínica do limite entre a resina composta e a estrutura dental, proporcionando assim um melhor resultado estético. Além disso, o preparo dental definido também melhora a adesão da restauração através da criação de uma área de superfície maior e da exposição de mais prismas de esmalte reativos para adesão.

Os dentistas gastam grande parte do seu tempo substituindo restaurações falhas, de forma que, na grande maioria das vezes, dificilmente o clínico pode assegurar que a mesma falha não irá ocorrer na nova restauração. Com o objetivo de investigar as causas de falhas das restaurações classe III, IV e V de resina composta, bem como os critérios usados pelos dentistas para avaliar a necessidade de inserir ou substituir essas restaurações, e o tempo de vida útil das mesmas, Browning e Denninson (1996) realizaram um levantamento com 108

dentistas a partir de questionários para a avaliação de 1360 restaurações. Dados a respeito das razões para colocação inicial ou substituição de uma restauração, a idade das restaurações no momento da substituição e fatores paciente/profissional que podem estar associados com a decisão de inserir ou substituir uma restauração puderam ser avaliados. Das 1360 restaurações, 582 (42,8%) foram classificadas como inserção primária e 778 (57,3%) como restauração com indicação de substituição. Das inserções primárias para restauração classe IV, 48,9 % foram categorizadas como fratura dental e 40,2% como cárie. Em relação as principais justificativas para a substituição de uma restauração, cárie recorrente, falha marginal e descoloração marginal, contribuíram em 78% para substituições classe III e classe V, mas apenas 36,1% para classe IV. Fratura da resina composta foi a razão dominante para a substituição de restaurações classe IV, com 47%. Os dados revelaram também que metade das restaurações classe III falharam dentro de 10 anos, enquanto que metade das restaurações classe IV e V falharam dentro de 5 anos. Segundo os autores, mais investigações são necessárias para determinar se as falhas das restaurações classe IV observadas como fraturas do material restaurador são falhas inerentes à resina composta em si, ou resultam de uma inadequada adesão ao esmalte e à dentina.

Ao descrever uma seqüência clínica de colagem de fragmento de um dente fraturado, Vissichelli (1996) enfatizou que por ser emocional e fisicamente estressante para uma criança, as fraturas dentais, sempre que possível, devem ser restauradas de forma a devolver a aparência estética original do dente envolvido, sem provocar um desconforto adicional ao paciente já traumatizado através de procedimentos mais invasivos.

No mesmo ano, Bichacho enfatizou que a tecnologia moderna continua a desenvolver resinas compostas melhoradas e, embora sejam consideradas o melhor material restaurador

estético direto, ainda apresentam algumas desvantagens, incluindo a contração de polimerização excessiva, conversão e formação incompleta de ligações cruzadas, e sorção de água indesejável. Segundo o autor, as propriedades de manipulação melhoradas e as excelentes propriedades ópticas dos compósitos permitem ao clínico replicar a aparência da dentição natural de modo que a restauração não seja distinguível da dentição natural, adjacente. Os efeitos sofisticados podem ser obtidos devido à variedade de cores e opacidades disponíveis, permitindo a aplicação intrabucal direta através de técnicas de estratificação, similares às técnicas de fabricação indiretas usadas pelo técnico dental. Afirmou ainda que a técnica adesiva a mão livre facilita o controle completo de cada passo restaurador, pois através de técnicas incrementais, uma restauração pode ser esculpida na cor e morfologia desejadas, controlando o resultado estético da seleção de cor inicial ao polimento final. Ao demonstrar uma técnica de restauração direta com resina composta a mão livre, usada na reconstrução de um incisivo central superior fraturado, realizou um preparo das margens da fratura em forma de chanfro.

Ao relatar uma seqüência clínica de um tratamento restaurador tipo classe IV em dentes anteriores, Fahl Jr. (1996) realizou a confecção de um bisel vestibular longo de aproximadamente 3mm de extensão, se estendendo da junção dentina-esmalte até a superfície externa do dente, e um bisel lingual mais curto de 1mm e 1,5mm. Afirmou ainda que, quanto maior a fratura, mais longo deve ser o bisel.

Dietschi (1997) ressaltou que as resinas compostas são a solução ideal para tratamentos conservadores em dentes anteriores fraturados, oferecendo excelente resultado estético e aceitável longevidade, a um baixo custo em relação às restaurações cerâmicas, sem comprometimento da integridade biológica, funcional e estética.

Ao descrever uma seqüência clínica de 2 incisivos superiores fraturados restaurados com Inlay de porcelana sem a confecção de qualquer preparo cavitário, Marais (1997) afirmou que a Odontologia preventiva tornou possível criar crianças livres de cáries, mas nenhuma medida de prevenção, educação, profilaxia, entre outras, conseguirá eliminar o trauma de dentes anteriores, de modo que, os pais mais conscientes e cuidadosos, possam ficar seguros de que suas crianças nunca sofrerão um procedimento restaurador. Segundo o autor, quanto mais cedo um tratamento drástico ou radical for instituído, mais brevemente um tratamento adicional será necessário, de forma que é prudente conservar o máximo possível de estrutura dental e limitar, ou até mesmo eliminar, preparos que possam provocar tais seqüelas, uma vez que cada micron de esmalte ou dentina removido é um micron mais próximo à polpa.

Owens; Halter; Brown (1998) realizaram um estudo laboratorial para avaliar a microinfiltração de diferentes sistemas restauradores estéticos com e sem biselamento da margem gengival. Cavidades classe V não retentivas foram preparadas nas superfícies vestibulares e linguais de 80 incisivos bovinos, na junção amelo-cementária. As margens de esmalte de todos os preparos foram biseladas com pontas diamantadas. As amostras foram aleatoriamente divididas em 4 grupos, de acordo com o sistema restaurador utilizado:

- a) grupo I: resina composta Z 100 (3M);
- b) grupo II: compômero Dyract (Dentsplay);
- c) grupo III: compômero Geristore (Den- Mat);
- d) grupo IV: compômero Dyract sem condicionamento ácido.

Cada grupo testado foi subdividido em subgrupo A (confecção de bisel de 1,5mm na margem gengival em dentina) e subgrupo B (sem preparo da margem gengival). Os procedimentos

restauradores foram realizados de acordo com as orientações dos seus respectivos fabricantes. Concluída as restaurações, todas as amostras foram termocicladas (200 ciclos, de 1min entre 4°C e 58°C), impermeabilizadas com cera e esmalte de unha, e imersas em corante azul de metileno a 5% por 4h. Para avaliar a microinfiltração, os espécimes foram seccionados longitudinalmente e examinados em um microscópio, sob aumento de 20x. De acordo com os resultados, a microinfiltração ocorreu em todos os sistemas restauradores avaliados. Em relação ao preparo cavitário, as restaurações com biselamento da margem gengival em dentina apresentaram maior microinfiltração do que as margens não biseladas.

O traumatismo dental, além de ser uma ocorrência comum, pode deixar seqüelas e produzir impacto psicológico em suas vítimas, de forma que o cirurgião-dentista deve estar sempre preparado para avaliar e tratar esse tipo de lesão. Após relacionar as principais implicações das fraturas coronárias de dentes anteriores e demonstrar resoluções estéticas de alguns casos clínicos por meio de restaurações diretas com resina composta, Rego et al. (1998) afirmaram que o preparo dental, previamente ao tratamento restaurador, pode envolver um simples recontorno do dente ou até mesmo a remoção de esmalte e dentina, dependendo da extensão da lesão. Segundo os autores, a confecção de um bisel externo deve ser realizado para permitir a colocação de resina composta através da linha de fratura, de forma a produzir um limite mais suave entre o dente e o material restaurador, com o objetivo de melhorar a aparência estética da restauração, confundindo, até certo ponto, material restaurador e remanescente dental. Afirmaram ainda que o preparo do dente aumenta a adesão da restauração, pela criação de uma maior superfície e exposição de prismas de esmalte mais reativos.

No mesmo ano, Swift Jr et al. (1998) enfatizaram que a evolução dos sistemas adesivos, associada ao contínuo desenvolvimento das resinas compostas, permite a confecção de restaurações com união estável à estrutura dental, resistindo as variações químicas e mecânicas presentes na cavidade oral.

A obtenção de um resultado esteticamente satisfatório em uma restauração envolve uma série de passos técnicos que visam a reconstrução das características das estruturas dentais a serem substituídas. As restaurações chamadas “invisíveis” nada mais são do que a aplicação de conceitos que objetivam o mascaramento do material colocado, de forma que o observador nada mais perceba além de um sorriso absolutamente harmônico. Durante a apresentação de uma técnica direta para confecção de facetas e restaurações de classe IV em resina composta fotopolimerizável, Oliveira Júnior; Oliveira; Oliveira (1999) descreveram uma seqüência de preparo cavitário de um incisivo central fraturado através de confecção de um bisel longo e ondulado na face vestibular, com uma ponta diamantada 3203 (Kg Sorensen) visando, além da retenção, a reflexão da luz incidente de maneira irregular, impedindo assim, a identificação da transição entre o dente e o material restaurador. Por palatal, o bisel foi realizado com o objetivo único de garantir a retenção da restauração.

No mesmo ano, Worthington; Murchinson; Vandewalle realizaram um estudo laboratorial com o propósito de avaliar o efeito do preparo cavitário e da adição de resina composta na interface adesiva na resistência à fratura de restaurações realizadas através da colagem de fragmentos incisais. Sessenta incisivos bovinos foram distribuídos em um grupo controle e 5 grupos experimentais. Os corpos de prova experimentais foram seccionados 3mm a partir da borda incisal, em toda a extensão méso-distal, com uma lâmina de 0,15mm de

espessura, uma inclinação de 25° em direção vestibulo-lingual. De acordo com a técnica de colagem e tipos de preparo, os espécimes foram divididos em:

- a) grupo 1 (controle) = dentes hígidos;
- b) grupo 2 = colagem de fragmento com sistema adesivo (Scotchbond Multi-Usó 3M ESPE), sem preparo das superfícies;
- c) grupo 3 = colagem de fragmento com sistema adesivo e resina composta na interface (Z 100 3M ESPE), sem preparo das superfícies;
- d) grupo 4 = colagem de fragmento com sistema adesivo e resina composta na interface, com preparo em bisel interno no fragmento e remanescente;
- e) grupo 5 = colagem de fragmento com sistema adesivo e resina composta na interface, com preparo em bisel externo de 45° no fragmento e remanescente;
- f) grupo 6 = colagem de fragmento com sistema adesivo e resina composta na interface, com preparo em bisel interno no fragmento e remanescente e preparo em bisel externo de 45° no fragmento e remanescente.

Após o tratamento restaurador, os espécimes foram termociclados e submetidos ao cisalhamento até a falha, em uma máquina universal de testes (Instron), a uma velocidade de 0,5mm/min. De acordo com os resultados, não foram observadas diferenças na resistência à fratura entre os grupos experimentais, apesar de que todos apresentaram significativamente menos resistência do que o grupo controle. Os autores concluíram que modificações não conservadoras (realização de preparo) não aumentam a resistência à fratura, nem fornecem vantagem adesiva. Além disso, para colagem sem preparo, a adição de resina composta à interface de união não melhorou a resistência à fratura em relação ao uso de apenas um agente de união à dentina.

Dietschi et al. (2000) publicaram um artigo com a finalidade de discutir tratamentos provisórios e permanentes para restauração de fraturas coronárias. Afirmaram que o procedimento restaurador com resinas compostas é extremamente favorável, pelo fato de que a configuração cavitária facilita a estabilidade da integridade marginal. Dentre as várias considerações, ressaltaram que restaurações indiretas, como facetas e coroas, devem ser evitadas para o tratamento de pacientes jovens, por serem consideradas técnicas muito invasivas.

Até o momento em que a revisão se encontra nenhum estudo demonstrou se diferentes acabamentos das margens cavosuperficiais de uma restauração de resina composta tem algum efeito no tamanho do preparo cavitário no momento da substituição. Com o objetivo de avaliar se um acabamento marginal em bisel resulta em um aumento do tamanho das restaurações de resina composta substituídas em comparação ao acabamento marginal reto (90°), Gordan (2000) realizou um estudo, *in vitro*, utilizando dentes humanos previamente extraídos. Para o grupo 1, foram preparadas 20 cavidades classe V em incisivos e caninos, por um único operador. A margem cavosuperficial foi preparada com um término reto (90°). Concluído os preparos, todos os espécimes foram moldados com polivinil siloxano. Na sequência foi confeccionado um bisel de 45°, com 1,5mm de extensão, na parede oclusal de todas as cavidades, e novas moldagens foram realizadas. As cavidades foram então restauradas com um sistema adesivo (Scotchbond Multi-Purpose, 3M) e uma resina composta microparticulada (Silux Plus, 3M). Na segunda parte do estudo (grupo 2), outros 20 preparos classe V foram confeccionados. Metade das cavidades receberam um bisel na margem cavosuperficial da parede oclusal, e metade foi acabada com um término reto (90°). Foram realizadas moldagens de todas as 20 amostras, seguidas pela confecção das restaurações de resina composta, da mesma maneira descrita previamente. Todas as restaurações do grupo 1 e

grupo 2 foram então removidas com brocas carbide, por um único operador. Novas moldagens foram realizadas e um total de 100 modelos de gesso foram fabricados. O perímetro e a área dos preparos cavitários, incluindo a área biselada, foram registrados utilizando um sistema de vídeo. O perímetro e a área do preparo cavitário pós-operatório foram comparados ao tamanho inicial da cavidade para o acabamento reto e biselado. De acordo com os resultados, a substituição de restaurações classe V de resina composta com um acabamento marginal reto (90°) na margem cavosuperficial oclusal, resultou em um aumento no perímetro e na área do novo preparo cavitário. O acabamento em bisel na margem cavosuperficial não resultou em um aumento significativo no tamanho do preparo cavitário, além da margem biselada no momento da substituição. Entretanto, o biselamento dos preparos cavitários para restaurações de resina composta leva a um aumento significativo no tamanho do preparo cavitário em comparação com o preparo reto pré-operatório. Segundo o autor, com os avanços da tecnologia adesiva, a confecção do bisel para obtenção de maior resistência retentiva pode não ser mais necessário. Já, em relação a estética, é possível minimizar a redução de estrutura dental por meio das várias opções de cores disponíveis pelos atuais materiais restauradores, sem a necessidade de preparo para promover uma transição gradual do material restaurador à estrutura dental.

No mesmo ano, Hoelscher et al. realizaram um estudo laboratorial para avaliar o efeito da configuração marginal, com e sem preparo, e da orientação da fonte de luz polimerizadora na microinfiltração marginal vestibular de restaurações classe III de resina composta fotopolimerizável. Vinte incisivos superiores e inferiores, com superfícies proximais hígdas, foram selecionados. Cavidades classe III, com aproximadamente 3mm de extensão incisogingival, por 2mm de extensão vestibulo-lingual e 1,5mm de profundidade, foram confeccionadas nas faces mesial e distal de todos os dentes. Nas margens vestibular, lingual e

gingival de 20 das 40 cavidades, foi confeccionado um bisel de 45° com 0,5mm de extensão em esmalte. Nas outras 20 cavidades remanescentes, o bisel foi confeccionado apenas nas superfícies lingual e gengival. Após o condicionamento ácido por 30s e aplicação do sistema adesivo (Universal Bond, Dentsply), os dentes foram restaurados com um único incremento de resina composta (Prisma TPH, Dentsply). As restaurações no grupo da primeira cura por vestibular (10 restaurações com bisel vestibular e 10 restaurações sem preparo vestibular) foram curadas inicialmente por vestibular (40s) e depois por lingual (40s). As restaurações no grupo da primeira cura por lingual (10 restaurações com bisel vestibular e 10 restaurações sem preparo vestibular) foram curadas apenas por lingual por 80s. Após a termociclagem as amostras foram expostas a uma solução de nitrato de prata a 50% seguida por exposição a luz. Os dentes foram seccionados e a microinfiltração foi avaliada em 3 níveis (incisal, médio e cervical). Os dados obtidos após análise estatística Cohen's Kappe, Qui-quadrado e Kruskal-Wallis demonstraram que as cavidades sem preparo vestibular revelaram significativamente mais microinfiltração do que as cavidades com bisel vestibular. Quando um bisel vestibular estava presente, as amostras curadas primeiro a partir da vestibular apresentaram significativamente menos microinfiltração do que aquelas curadas apenas a partir da lingual. Desta forma, concluíram que a confecção de um bisel vestibular combinada com a primeira cura, a partir da vestibular, levou a uma infiltração marginal vestibular reduzida nas restaurações classe III de resina composta. Segundo os autores, o biselamento ou até mesmo uma extensão vestibular prolongada para permitir acesso à cavidade, pode melhorar a estética e a longevidade da restauração através da redução da microinfiltração nessa margem, uma vez que um bisel, além de aumentar a área superficial da interface adesiva, permite uma maior adesão às extremidades dos prismas de esmalte sem proporcionar um sobrecontorno da restauração. Afirmaram ainda que em algum grau de importância, mas não quantificável, o biselamento marginal pode reduzir o volume de resina composta marginal em relação à

superfície adesiva, o que pode afetar positivamente a integridade marginal, uma vez que volumes maiores de resina composta resultam em mais contração de polimerização do que volumes menores.

Liebenberg (2000) relatou que por aumentar a área superficial, o bisel propicia maior adesão micromecânica além de fornecer suporte aos prismas de esmalte enfraquecidos. Embora seja feito todo esforço para restringir o desgaste, existe potencial para estender a cavidade, sendo assim de crucial importância registrar as áreas de contato oclusal pré-operatoriamente. Segundo o autor, se o bisel estender a margem cavitária de forma a remover uma superfície de contato em dente natural, a técnica é contra-indicada.

Roberts; Hermes; Charlton (2000) realizaram uma pesquisa laboratorial para avaliar o efeito de um pino intradentinário de compósito, na retenção de restaurações classe IV de resina composta. Preparos classe IV padronizados (3mm de largura mesio distal por 4mm de altura inciso-gengival) foram confeccionados por um único operador em incisivos bovinos. Em todas as margens em esmalte do preparo foram confeccionadas um bisel de 45° com 1mm de extensão. No grupo controle (n=16) foi realizado um preparo convencional. Para o grupo experimental (n=16) preparos similares foram realizados, com a adição de um pin intradentinário (0,8mm de diâmetro por 1,0mm de profundidade) confeccionado com uma broca 330, 1mm a partir da junção amelodentinária. Todas as amostras foram restauradas com a resina composta Herculite XRV (KERR) e sistema adesivo Optibond (KERR), de acordo com as instruções do fabricante. As amostras foram montadas em uma máquina universal de testes Instron, onde receberam a aplicação de uma carga, a partir da superfície lingual, em um ângulo de 90° com o longo eixo do dente, e com uma velocidade de 0,5mm/min, até que ocorresse a fratura. Os resultados demonstraram que a confecção de pins intradentinários de

resina composta proporcionou maior resistência ao deslocamento das restaurações. Por outro lado, os autores alertaram que, como qualquer tipo de retenção mecânica, os pins proporcionam o sacrifício de estrutura dental sadia, o que pode contribuir para a elevada incidência de fraturas radiculares observadas no grupo experimental.

Ao realizar uma revisão do tratamento de fraturas coronárias aplicadas a novos materiais, juntamente com descrição de alguns casos clínicos, Baghdadi (2000) comentou que sistemas adesivos devem ser usados em esmalte e dentina se a espessura da dentina remanescente exceder 0,5mm. Caso a espessura for menor do que 0,5mm, a aplicação desses sistemas pode ser considerada segura, desde que o tempo de condicionamento ácido não exceda 15s. Segundo o autor, os agentes adesivos são alternativas adequadas ao invés dos forramentos e bases convencionais (hidróxido de cálcio e verniz), pois esses agentes ocluem o caminho para a invasão bacteriana e outros irritantes ao tecido pulpar. Afirmou também que os agentes adesivos são materiais estéticos insolúveis, fáceis de usar e que também diminuem a sensibilidade pós-operatória.

De acordo com Terry (2000) o progresso na tecnologia adesiva e nas resinas compostas possibilitou a criação de restaurações estéticas que não apenas preservam, mas também reforçam a estrutura dental. Através de um entendimento ampliado do conceito de morfologia e cor dental, das propriedades ópticas da luz e sua relação com as estruturas dentais naturais, as resinas compostas podem ser usadas para fabricar restaurações que são virtualmente indistinguíveis da dentição adjacente. Ao apresentar um protocolo metódico da aplicação incremental de resinas compostas e tintas modificadoras para transformar uma fratura classe IV, de um incisivo central superior, em uma restauração com uma aparência estética natural, demonstrou a confecção de um chanfro cervical com 0,3mm de profundidade,

através de uma ponta diamantada cônica longa por toda a margem da fratura. Um bisel foi confeccionado por vestibular para interromper a linha reta do chanfro. Na face lingual o chanfro foi estendido 2mm, com exceção na área de contato oclusal.

Silva e Souza Jr.; Carvalho; Mondelli (2000) afirmaram que a qualidade do término é de extrema importância, onde a execução de um bisel em todo o ângulo cavosuperficial além de promover um melhor selamento da cavidade, auxilia a harmonização estética. Segundo os autores, o bisel promove uma maior retenção uma vez que aumenta a área condicionada, além de expor os prismas de esmalte em uma direção transversal ao seu longo eixo. Através do bisel é obtido um maior espaço para o material restaurador e, com isso, é possível melhorar o aspecto estético da restauração.

Ainda em 2000, Santiago et al. afirmaram que a resolução estética para dentes anteriores fraturados, atualmente consiste em procedimentos conservadores que permitem a obtenção de resultados estéticos satisfatórios. Segundo os autores, com o desenvolvimento da técnica do condicionamento ácido do esmalte e com o advento das resinas compostas, a durabilidade e a longevidade das restaurações aumentaram sensivelmente uma vez que a união do compósito ao esmalte dental reduz ou elimina a necessidade de remoção de estrutura dental sadia, a fim de obter formas de resistência e retenção adequadas. Com a finalidade de demonstrar um procedimento estético e conservador para a resolução de um caso clínico envolvendo uma fratura em um incisivo central superior, os autores realizaram um acabamento do ângulo cavosuperficial por meio da utilização de pontas diamantadas, conferindo um término em bisel nas margens em esmalte. De acordo com os autores, a realização do biselamento do cavosuperficial teve a finalidade de proporcionar a exposição de uma superfície dental mais reativa ao condicionamento ácido, através da disposição

transversal dos prismas de esmalte, e fornecer uma união mais eficaz entre material restaurador e estrutura dental.

As técnicas restauradoras adesivas levaram a uma simplificação significativa no tratamento imediato e definitivo das injúrias dentais traumáticas. Ao realizar uma revisão da literatura com relação às alternativas de tratamento para dentes anteriores fraturados, Andreasen (2001) afirmou que as restaurações de resina composta constituem uma solução promissora para este quadro de difícil resolução, especialmente em crianças. Por apresentarem uma durabilidade estimada em aproximadamente 4 anos, são consideradas como tratamentos semipermanentes. Entretanto, segundo o autor, com a evolução nos materiais e técnicas adesivas durante a última década, pode-se esperar que a longevidade seja melhorada.

No mesmo ano, Baratieri et al. classificaram basicamente duas alternativas, com relação ao preparo do dente: a não execução de qualquer tipo de preparo ou a confecção de um preparo em bisel ou chanfrado. Segundo os autores, com a técnica de condicionamento ácido total, com os sistemas adesivos atuais e com a ampla variedade de resinas compostas, é possível restaurar satisfatoriamente dentes anteriores fraturados por meio de uma técnica direta, sem execução de qualquer tipo de preparo. Relacionaram ainda algumas justificativas para esse tipo de abordagem:

- a) a disponibilidade da dentina como substrato para ser condicionada e reter a restauração, devido a não utilização de bases protetoras;
- b) a reversibilidade do procedimento restaurador, uma vez que o dente não é submetido a nenhum tipo de preparo;

- c) a possibilidade de se evitar um trauma psicológico por meio do uso de brocas, uma vez que a ocorrência de fraturas é mais comum em crianças;
- d) a eliminação do uso de anestesia;
- e) a maior quantidade de estrutura dental disponível para a realização de um novo procedimento quando a restauração fracassar, uma vez que o tempo de vida útil das restaurações adesivas diretas é relativamente curto;
- f) o fato de que dificilmente estas restaurações são percebidas a uma distância de conversação.

Para os autores a segunda alternativa, ou seja, a realização de um preparo, deve ser determinada em função da exigência estética e da extensão e magnitude da fratura. Com relação as vantagens dessa alternativa relacionaram:

- a) melhor adaptação da resina composta;
- b) facilidade de acabamento na região do término;
- c) melhor padrão de condicionamento ácido devido a exposição transversal dos prismas de esmalte;
- d) exposição de uma camada subsuperficial do esmalte;
- e) aumento da área disponível para o condicionamento ácido;
- f) melhor selamento marginal;
- g) possibilidade de maior força de união da restauração;
- h) melhor estética.

Segundo os autores, a melhor estética proporcionada pelo preparo do dente, talvez seja a grande e única vantagem, uma vez que o condicionamento e hibridização da dentina tendem a eliminar e superar as demais.

Ainda em 2001, Hirata; Ampessan; Liu, ao demonstrarem uma seqüência clínica, afirmaram que o biselamento vestibular em restaurações diretas de dentes anteriores fraturados cumpre simplesmente uma finalidade estética, uma vez que a retenção obtida pelos procedimentos adesivos é suficiente para prover estabilidade mecânica da restauração.

Coroas metalo-cerâmicas complexas com perda considerável de estrutura hígida remanescente não são necessárias devido às técnicas adesivas, como restauração de resina composta e técnicas de colagem. Para comparar a resistência à fratura de dentes anteriores hígidos e restaurados com resina composta ou através da colagem de fragmento, Reis et al. (2001) realizaram um estudo laboratorial utilizando 65 incisivos inferiores previamente extraídos. Para padronizar e simular as fraturas, a superfície vestibular de cada dente foi dividida em quadrantes para padronizar o local de aplicação de uma carga com uma direção de vestibular para lingual através de uma esfera de aço (2mm^2) acoplada a uma máquina de testes universal, a uma velocidade de $0,6\text{mm}/\text{min}$. A força necessária para fraturar cada dente foi registrada. Dos 65 espécimes, apenas 35 dentes foram selecionados para o estudo de acordo com o padrão de fratura (classe II de Ellis). Os remanescentes dentais juntamente com seus fragmentos foram divididos aleatoriamente em 5 grupos, de acordo com a técnica restauradora avaliada:

- a) grupo 1 = colagem de fragmento;
- b) grupo 2 = após a colagem, um chanfro (1mm de profundidade) foi preparado em esmalte na linha de fratura e preenchido com resina composta;
- c) grupo 3 = após a colagem, um preparo de 0,3mm de profundidade e 2,5mm de extensão coronal e apical, a partir da linha de fratura, foi realizado na superfície

vestibular, seguido da aplicação de uma fina camada de resina composta, gerando um leve sobrecontorno;

- d) grupo 4 = confecção de um sulco interno na dentina (1mm de profundidade X 1mm de largura) somente no fragmento, seguido pelo seu preenchimento com resina composta, previamente à colagem;
- e) grupo 5 = biselamento da margem do esmalte e restauração da fratura com resina composta.

Para os procedimentos de colagem dos fragmentos, foram utilizados o sistema adesivo One-Step (BISCO) juntamente com cimento resinoso de cura dual Duolink (BISCO), e para o preenchimento das áreas preparadas e restaurações foi utilizada a resina composta Aelitefil (BISCO). Após os procedimentos restauradores as amostras receberam aplicação de carga na mesma área e direção até a falha. Para cada dente restaurado a resistência à fratura foi expressa como uma porcentagem da resistência à fratura do dente quando hígido. As porcentagens médias da resistência à fratura foram: grupo 1: 37,09%; grupo 2: 60,62%; grupo 3: 97,20%; grupo 4: 90,54% e grupo 5: 95,80%. De acordo com a metodologia utilizada, os pesquisadores concluíram que a técnica do sobrecontorno, a confecção de uma canaleta interna na dentina e a técnica da resina composta forneceram resistências à fratura similares aquelas dos dentes quando hígidos. A adesão sem preparo adicional e a confecção de um chanfro não são indicados devido à baixa resistência à fratura obtida.

Silva e Souza Jr.; Mattos; Dias (2001) revisaram a literatura enfocando artigos clínicos de divulgação relacionados a estética. Segundo os autores, o que se percebeu foi o emprego de técnicas que objetivam a qualidade estética final, dando uma importância cada vez menor aos aspectos biológicos, como a preservação de estruturas dentais, por exemplo. Desgastar

estrutura dental sadia, promover desnecessariamente o contato do periodonto de proteção com materiais restauradores, estabelecer táticas invasivas de caráter não reversível, especialmente em pacientes jovens, entre outras abordagens, tudo isso deve ser repensado, para que possíveis conseqüências desses atos não tragam, no futuro, a necessidade de intervenções cada vez mais radicais e abrangentes. Segundo os autores, apesar de que a estética influencia cada vez mais a vida das pessoas, deve haver sempre um equilíbrio ao considerar fatores mecânicos, biológicos e estéticos, com o intuito de delinear qualquer tipo de plano de tratamento.

Baratieri et al. (2002) afirmaram que os resultados de investigações clínicas mostraram que a equiparação de tonalidade entre o material restaurador e a estrutura dental, que muitos acreditavam ser melhor com margens biseladas, é mais teórica do que real quando se consideram cavidades proximais em dentes anteriores. De acordo com os autores, embora não seja cientificamente comprovado, acredita-se que os biséis possibilitam, geralmente, a obtenção de melhores resultados estéticos e que, quanto maiores forem os biséis, mais fácil a obtenção de bons resultados estéticos. Segundo os autores, a necessidade de qualquer tipo de desgaste da estrutura dental deveria ser completamente eliminada, especialmente em crianças e adolescentes. Afirmaram, ainda, que o uso de um instrumento cortante poderia criar uma camada de detritos sobre a superfície do esmalte, a qual, não sendo adequadamente removida, pode prejudicar os procedimentos adesivos. Além disso, o desgaste promovido para a confecção de biséis e chanfrados tornam os procedimentos restauradores irreversíveis.

O estabelecimento de alterações emocionais em crianças como conseqüência de fraturas coronárias ou perdas dos incisivos por trauma é comumente subestimado. De acordo com Damasceno et al. (2002), em algumas crianças o efeito psicológico é marcante, uma vez

que se sentem mutiladas e inseguras, podendo gerar problemas de comportamento, vinculados a sentimentos de depressão e isolamento. Portanto, é imprescindível reconhecer a importância da aparência dental no desenvolvimento da criança, onde o cirurgião dentista deve estar sempre preparado para promover uma reconstrução estética adequada, para proporcionar modificações no aspecto emocional, promovendo benefícios psicológicos para o paciente.

De acordo com Eid (2002), apesar das melhorias atuais com relação aos materiais adesivos e resinas compostas, a técnica restauradora e os materiais usados ainda apresentam problemas de estética, longevidade e durabilidade. Segundo o autor, dificilmente conseguiremos repor adequadamente a estética e a durabilidade do dente humano, mas progressos nos materiais adesivos aproximam o clínico deste ideal. Com o passar do tempo, às técnicas de preparo também variaram para se adaptar aos diferentes tipos de materiais que estavam em uso. Com o objetivo de comparar os valores da resistência ao cisalhamento entre as técnicas de preparo em chanfro com degraus em escada, o preparo em bisel e o preparo em chanfro plano em restaurações classe IV, o autor idealizou um estudo laboratorial utilizando 88 incisivos bovinos. Cada dente foi montado em um cilindro de resina acrílica e polidos com pedra pomes. Em seguida, os dentes foram divididos aleatoriamente em 4 grupos. Fraturas mesiais padronizadas (3mm) foram criadas incisalmente com uma ponta diamantada em alta rotação. Os quatro grupos testados foram:

- a) grupo I: bisel em 45°, que se estendia 2mm cervicalmente sobre o esmalte além da linha de fratura (23 amostras);
- b) grupo II: chanfro circunferencial, que se estendia 2mm além da linha de fratura e com profundidade igual a metade da profundidade do esmalte (23 amostras);

- c) grupo III: chanfro em degraus de escada, com 1mm de profundidade e 2mm de extensão sobre o esmalte ao redor da margem cavosuperficial que seguiam as linhas anatômicas verticais e horizontais do dente (23 amostras);
- d) grupo IV: (grupo controle) dentes não tratados (18 amostras).

Para o procedimento restaurador foram seguidas as instruções dos fabricantes. As margens de esmalte foram condicionadas com ácido fosfórico a 37% por 20s e a dentina por 10s, em seguida foram lavadas com água. Para manter úmida a superfície dentinária, uma bolinha de algodão molhada foi colocada sobre a dentina e removida imediatamente antes da adesão. O adesivo utilizado foi o Excite (Vivadent), as restaurações foram realizadas através da técnica incremental, e um selador de superfície foi aplicado (Fortify-Bisco). As amostras finalizadas foram imersas em água por 1 semana e uma máquina de testes Instron com velocidade de 0,5mm/min, foi utilizada de modo a contactar a borda incisal mésio vestibular até que a amostra fraturasse. De acordo com os resultados, houve uma diferença significativa na resistência ao cisalhamento entre o grupo controle e os três grupos restaurados, entretanto nenhuma diferença significativa foi observada entre os diferentes tipos de preparo. Em relação ao local da fratura foi constatado uma diferença significativa entre a técnica do chanfro em degraus, que apresentou um maior número de fraturas no próprio material restaurador, e as técnicas de bisel e chanfro plano, que apresentaram um maior número de fraturas na interface entre a estrutura dental e o material restaurador. Desta forma, o autor concluiu que a resina composta teve uma melhor adesão à superfície dental com o uso da técnica do chanfro com degraus em escada. Em relação à estética, a técnica do chanfro em degraus apresentou um melhor resultado, que segundo o autor se deve a sua configuração que segue o contorno anatômico dos incisivos anteriores humanos. Com base nesses resultados, recomendou aos clínicos a utilização da técnica do chanfro com degraus em escada para restaurar fraturas do tipo classe IV em incisivos anteriores.

Com o objetivo de avaliar a força de adesão de 2 primers autocondicionantes ao esmalte preparado e não preparado, Ibarra et al. (2002) realizaram um estudo laboratorial onde utilizaram 72 dentes bovinos. A superfície do esmalte vestibular, de 36 dentes, foi planejada para se assemelhar ao esmalte recém-cortado e os demais dentes foram deixados intactos. Dois primers autocondicionantes (Clearfil SE Bond – KURARAY e Prompt L-Pop - 3M ESPE) e um sistema adesivo convencional (Scotchbond Multi-Purpose – 3M ESPE) como controle, foram utilizados para aderir um botão de resina composta (Herculite XRV – KERR) construído através da técnica incremental, após a aplicação dos sistemas adesivos sobre o esmalte preparado e não preparado. Para o teste de microtração, os corpos de prova foram recortados, resultando em uma área de secção transversal cilíndrica de 0,21mm² a 0,47mm². Estes corpos de prova foram submetidos a uma força de microtração a 1mm/min, até a falha, por meio de uma máquina universal de testes Zuwick. Diferenças entre adesivos e preparo da superfície foram determinadas através de ANOVA two-way. Os corpos de prova foram observados sob microscópio eletrônico de varredura para avaliar o modo de falha. De acordo com os resultados, os valores da força de adesão em MPa (desvio-padrão) obtidos dos dados agrupados em ordem decrescente foram: SBMP preparado 44,54 (5,96), LP não preparado 42,97 (7,90), CSE não preparado 41,67 (11,28), LP preparado 41,07 (12,07), CSE preparado 38,56 (8,78) e SBMP não preparado 36,60 (9,55). Não foram encontradas diferenças estatisticamente significantes ($p=0,5061$) entre o preparo superficial ou os sistemas adesivos. O modo de falha foi similar entre os grupos e ocorreram principalmente na interface adesiva, entre o adesivo e o esmalte. Com base nos resultados obtidos, os autores concluíram que o preparo superficial do esmalte não teve influência na força de adesão dos produtos testados.

Ao publicarem uma seqüência clínica de restauração de um incisivo central superior através da colagem do fragmento, Pfeifer; Carlo; Soares (2002) preconizaram o emprego de

uma técnica conservadora sem preparo cavitário para evitar o desgaste de estrutura dental sadia, tanto no aspecto de conservação tecidual, como também para proporcionar uma maior precisão e facilidade de adaptação do fragmento à estrutura dental remanescente. Nos casos onde a adaptação não for perfeita e houver algum comprometimento estético, os autores recomendaram a confecção de um chanfrado.

Reis et al. (2002) realizaram uma pesquisa, *in vitro*, com objetivo de comparar a resistência à fratura entre 2 técnicas de preparo cavitário e diferentes combinações de materiais utilizados para colagem de fragmento dental. Cento e dez incisivos inferiores hígidos foram submetidos a uma carga axial aplicada na superfície vestibular para indução da fratura. Duas técnicas de colagem foram testadas: sem preparo (n=50) e com preparo em chanfro na superfície vestibular (n=50). Cada grupo foi subdividido em 5 grupos, de acordo com a combinação de material restaurador utilizado: (1) sistema adesivo (Excite Vivadent); (2) sistema adesivo + cimento resinoso fotopolimerizável (Variolink II Vivadent); (3) sistema adesivo + cimento resinoso dual (Variolink II Vivadent); (4) sistema adesivo + resina Flow (Tetric Flow Vivadent); e (5) sistema adesivo + resina composta híbrida (Tetric Ceram Vivadent). Um grupo de restauração direta de resina composta foi utilizado como controle. Os autores verificaram que os materiais utilizados para colagem de fragmento não influenciaram a resistência à fratura dos dentes restaurados, e que o preparo em chanfro promoveu maior resistência à fratura do que as restaurações sem preparo. As restaurações por colagem de fragmento apresentaram menor resistência à fratura do que as restaurações diretas de resina composta.

Com o objetivo de avaliar a relação entre retenções intracoronárias e resistência à fratura em restaurações classe IV de resina composta Muhlbauer et al. (2002) realizaram um

estudo laboratorial em dentes humanos previamente extraídos. Preparos cavitários classe IV padronizados, com aproximadamente 2mm de largura méso-distal por 4mm de altura incisogengival, e um bisel de 45°, com 1mm de extensão, foram confeccionados em 48 incisivos humanos, divididos em 3 grupos (n=16). Nos espécimes do grupo I não foi realizada nenhuma retenção interna. Nos grupos II e III foram realizadas retenções dentinárias na região cervical de cada corpo de prova, a 1mm da junção amelodentinária, com profundidade de 1mm, através da utilização de uma broca nº 330 e nº 329 (grupos II e III), respectivamente. Todos os corpos de prova foram restaurados com uma resina microhíbrida Point-4 (SDS Kerr) e um sistema adesivo dentinário Optibond Solo Plus (SDS Kerr). Após os procedimentos de acabamento, um glase superficial Optiguard F 1 (SDS Kerr) foi aplicado a cada corpo de prova preparado com condicionamento ácido. Os dentes devidamente restaurados foram submetidos a um regime de termociclagem (500 ciclos de 5°C-55°C), e armazenados em água destilada, em temperatura ambiente, por 1 semana. Uma máquina de testes Instron foi utilizada para a aplicação de uma carga por palatal, com uma angulação de 90° em relação ao longo eixo do dente, a uma velocidade de 0,5mm/min, até a fratura da restauração. De acordo com os resultados, não houve diferença na força necessária para provocar falha da restauração entre os 3 grupos. Desta forma, os autores concluíram que sob as condições deste estudo, o uso de retenções por meio de pins intracoronários de resina composta na face cervical de preparos classe IV não promove um aumento significativo na resistência à falha da restauração.

De acordo com Peris; Mitsui; Marchi (2002) os compósitos resinosos fotopolimerizáveis são os materiais de eleição para a reconstrução de dentes anteriores fraturados com pouca perda estrutural, pois possibilitam o restabelecimento estético e funcional de maneira conservadora; salvo nos casos em que o fragmento dental permanece de

posse do paciente, onde a sua colagem, além de ser a alternativa mais simples, mantém as características originais do dente fraturado. Ao descreverem uma seqüência clínica de reconstrução de dentes anteriores fraturados, os autores utilizaram um pino intra-radicular pré-fabricado como forma de retenção adicional, além da confecção de um bisel no ângulo cavosuperficial do esmalte vestibular através de uma ponta diamantada nº 2200 (Kg Sorensen). Enfatizaram ainda a confecção de um protetor bucal para proteger os eventuais elementos dentais já restaurados e prevenir futuras fraturas.

Em seu artigo Christensen (2002) comentou sobre as principais áreas da odontologia restauradora estética, abordando principalmente as filosofias atuais em relação ao preparo dental e os vários tipos de restaurações. De acordo com o autor, quando as facetas diretas de resina composta foram introduzidas a 25 anos atrás, uma das suas principais vantagens, além do excelente resultado estético, foi a pequena ou nenhuma redução da estrutura dental que elas requeriam, uma vez que a resina composta pode ser aderida diretamente sobre o esmalte dental condicionado. Atualmente, existe uma tendência óbvia na literatura odontológica e em cursos de Educação Continuada para promover o sobrecorte dos dentes no preparo para restaurações diretas e indiretas, existindo inúmeras razões que justifiquem tal procedimento. Alguns alegam o melhor resultado estético, o que segundo o autor é uma visão discutível. Afirmou ainda que o resultado desses procedimentos mais agressivos em relação ao preparo dental pode resultar em sensibilidade pós-operatória, baixa retenção e redução da resistência da restauração. Segundo o autor, esta tendência de sobrepreparar a estrutura dental deveria ser revertida.

Ao demonstrar uma seqüência clínica de realinhamento dental associado à reconstrução de um incisivo central superior fraturado, Mondelli (2003) apresentou a

confeção de um bisel côncavo, para proporcionar um adequado condicionamento ácido do esmalte, juntamente com a instalação de um pino rosqueado em dentina para, segundo o autor, reforçar, melhorar a estabilidade e a resistência ao deslocamento da restauração.

Ao apresentar fundamentos para restaurações adesivas diretas em dentes anteriores, Araujo Jr et al. (2003) afirmaram que as resinas compostas, devido a significativa evolução em suas propriedades ópticas, permitem uma infinidade de possibilidades para obtenção de restaurações com coloração, translucidez, textura e forma mais próximas do natural, facilitando a obtenção de restaurações estéticas e funcionais. Com conhecimento suficiente, determinação e treinamento profissional, as restaurações com compósitos são uma alternativa de tratamento segura, com resultados previsíveis e satisfatórios. Os autores ressaltaram que nas restaurações adesivas diretas qualquer tipo de redução de estrutura dental sadia deve ser evitado, particularmente em pacientes jovens.

A hipótese nula de que o preparo da superfície de esmalte não afeta a resistência a microtração de materiais adesivos autocondicionantes foi testada por Perdigão e Geraldini (2003). Para o estudo, *in vitro*, 10 incisivos bovinos foram selecionados. Cada dente foi recortado com um disco de diamante (Buehler Ltd) para obtenção de superfícies de esmalte quadrangulares, com uma área de $8 \times 8 \text{mm}^2$. Em cada espécime, uma canaleta foi confeccionada para dividir a superfície em 2 metades. Uma metade foi desgastada com uma ponta diamantada, por 5s, enquanto a outra metade foi mantida intacta. Os espécimes foram aleatoriamente divididos em grupos, de acordo com o sistema adesivo utilizado:

- a) grupo 1 – ABF (Kuraray), sistema autocondicionante de 2 frascos;
- b) grupo 2 – Clearfil SE Bond (Kuraray), sistema autocondicionante de 2 frascos;

- c) grupo 3 – One-Up Bond F (OUB), sistema autocondicionante de frasco único;
- d) grupo 4 – Prompt L-Pop (3M ESPE), sistema autocondicionante de frasco único;
- e) grupo 5 (controle) – Single Bond (3M ESPE), sistema adesivo convencional de frasco único.

Os adesivos foram aplicados seguindo as instruções dos fabricantes. Uma resina composta (Filtek Z250 3M ESPE) foi aplicada, na superfície do esmalte em 3 incrementos de 1,5mm, polimerizados por 40 s. As amostras foram seccionadas em palitos com áreas de aproximadamente $0,8\text{mm}^2$. Os palitos foram posicionados em um dispositivo e submetidos ao teste de microtração em uma máquina universal de teste, em uma velocidade de 1mm/min. Na segunda parte do estudo, 10 incisivos bovinos foram utilizados para estudo morfológico. Os espécimes foram preparados como na primeira parte. Uma resina flow (Synergy Flow Coltène) foi aplicada, ao invés da resina composta (Filtek Z250), para facilitar a preparação do espécime para análise em microscópio eletrônico de varredura. Cada espécime foi seccionado perpendicularmente a canaleta para obtenção de duas metades contendo tanto esmalte preparado como não preparado. Uma metade foi imersa em 6N HCL para dissolver o mineral, produzindo uma réplica da superfície de esmalte tratada. A interface esmalte-resina da outra metade foi friccionada por 30 s em 6N HCl, para análise da penetração do adesivo no esmalte. Os resultados do teste de microtração revelaram que o grupo do adesivo convencional (Single Bond) resultou em maiores valores de resistência do que qualquer outro adesivo, independente do preparo. O preparo da superfície não influenciou a resistência dos sistemas autocondicionantes de 2 frascos (ABF; ClearFil SE Bond). Entretanto, nos adesivos autocondicionantes de frasco único, houve diferença estatisticamente significativa entre o esmalte preparado e não preparado. Os dados da avaliação em microscópio eletrônico de varredura demonstraram um maior padrão de condicionamento no sistema adesivo convencional, enquanto os autocondicionantes variaram de quase ausente (One Up Bond em

esmalte intacto) a bem definido (Prompt L-Pop em esmalte desgastado). Os autores concluíram, que o preparo do esmalte promove aumento da resistência adesiva em adesivos autocondicionantes.

Devido aos avanços nos sistemas adesivos e compósitos, os clínicos podem realizar restaurações que mimetizam a estrutura dental natural, mesmo em situações onde nenhum preparo cavitário é realizado. De acordo com Araujo Jr et al. (2003), quando na restauração de dentes anteriores fraturados, a extensão da fratura, a perda de estrutura e a disponibilidade da utilização do fragmento irão influenciar a decisão do clínico em incorporar protocolos adesivos menos invasivos. Segundo os autores, em restaurações adesivas diretas em dentes anteriores, a obtenção da estética é possível sem a confecção de largos biséis em estrutura dental sadia, que seria inevitavelmente perdida a cada restauração. Os autores ressaltaram que preparos menos invasivos permitem ao clínico melhorar a qualidade de saúde bucal de cada paciente, aumentando a retenção das restaurações e a longevidade dos dentes.

3 PROPOSIÇÃO

O objetivo deste estudo clínico foi:

- a) avaliar a influência da configuração cavosuperficial (com bisel e sem preparo) no resultado estético de restaurações de resina composta em dentes anteriores fraturados;
- b) verificar a possibilidade de restaurar esteticamente dentes anteriores fraturados sem desgaste de estrutura dental sadia.

4 MATERIAL E MÉTODOS

Após a aprovação do Projeto de Pesquisa (nº 224/03) pelo Comitê de Ética em Pesquisa (CEP) da Universidade Federal de Santa Catarina (ANEXO), foi realizado um estudo piloto com uma amostragem reduzida. O estudo piloto teve como objetivo determinar o tamanho da amostra e a viabilidade da metodologia a ser empregada. A presente pesquisa foi dividida em três etapas:

Etapa 1 – seleção dos pacientes.

Etapa 2 – fase clínica.

Etapa 3 – fase conceitual.

4.1 ETAPA 1 - SELEÇÃO DOS PACIENTES

Foram selecionados para esta pesquisa 17 pacientes, com idade entre 10 e 25 anos, independentemente do sexo. Para o procedimento de seleção foram realizadas radiografias periapicais e teste de vitalidade pulpar nos incisivos centrais superiores de todos os voluntários. Os pacientes selecionados apresentavam pelo menos um incisivo central superior

fraturado, ou com alguma restauração do tipo classe IV com indicação de substituição (APÊNDICE 01). Dos 34 incisivos relacionados, 10 estavam hígidos e 24 apresentaram fraturas coronárias ou restaurações deficientes. As fraturas ou restaurações classe IV com indicação de substituição não comprometiam os tecidos periodontais e a integridade pulpar dos dentes envolvidos, e apresentavam uma dimensão compatível com indicação de uma restauração direta de resina composta. Além disso, os dentes selecionados para serem restaurados, como também os demais incisivos centrais hígidos, apresentavam vitalidade pulpar e não apresentavam alteração de cor. Os pacientes selecionados foram voluntários da Clínica Odontológica I do Departamento de Estomatologia do Centro de Ciências da Saúde da Universidade Federal de Santa Catarina.

Após a seleção, os voluntários incluídos no estudo foram esclarecidos sobre os procedimentos da pesquisa, e assinaram um Termo de Consentimento (APÊNDICE 02) de acordo com a resolução nº 169, de 10 de outubro de 1996, do Conselho Nacional de Saúde / Ministério da Saúde – Brasília / DF.

4.2 ETAPA 2 – FASE CLÍNICA

Esta etapa também foi realizada na Clínica Odontológica I do Departamento de Estomatologia, do Centro de Ciências da Saúde, da Universidade Federal de Santa Catarina, e foi dividida em:

4.2.1 Divisão dos grupos

4.2.2 Tratamento restaurador

4.2.3 Documentação fotográfica

4.2.1 Divisão dos grupos

Os grupos foram divididos de acordo com os dentes hígidos e restaurados dos pacientes previamente selecionados:

- *Grupo I* – foi constituído por 12 incisivos centrais superiores com restaurações “classe IV”, de resina composta realizadas com um preparo mecânico prévio do ângulo cavosuperficial em forma de bisel (FIG.1);

- *Grupo II* – foi constituído por 12 incisivos centrais superiores com restaurações “classe IV”, de resina composta realizadas sem nenhum preparo mecânico prévio do ângulo cavosuperficial (FIG.2);

- *Grupo III* – foi constituído pelo total de incisivos centrais superiores hígidos dos pacientes selecionados, o que resultou em 10 espécimes (FIG.2).

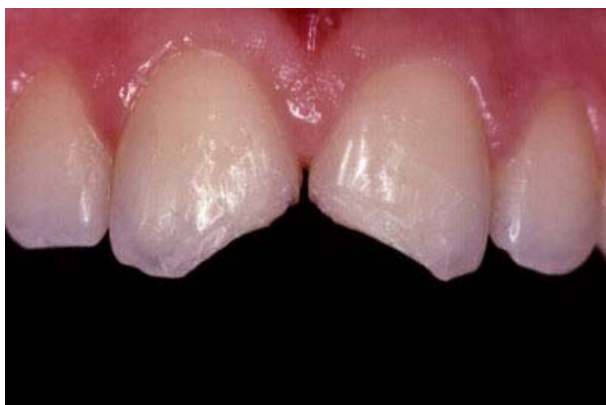

Figura 1 – Visão frontal dos incisivos centrais superiores de um paciente selecionado para a pesquisa após o preparo cavitário. De acordo com o tipo de preparo do ângulo cavosuperficial os dentes 11 e 21 fazem parte do Grupo I (com bisel).

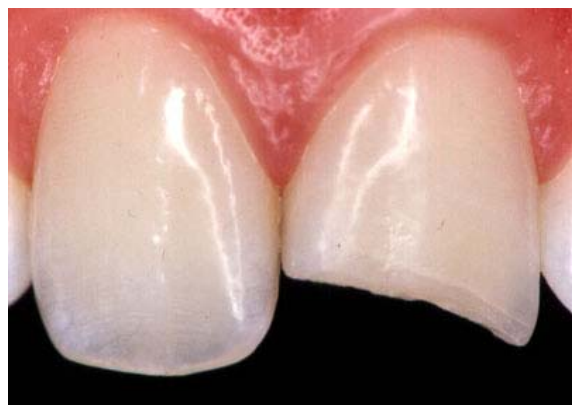

Figura 2 – Visão frontal do incisivo central superior de um paciente selecionado para a pesquisa. O dente 21 pertence ao Grupo II (sem preparo) enquanto que o elemento 11 faz parte do Grupo III (dentes hígidos).

4.2.2 Tratamento restaurador

O tratamento restaurador dos dentes selecionados para esta pesquisa foi realizado por um único operador. A técnica restauradora utilizada seguiu o seguinte protocolo:

- a) **confeção da guia de orientação:** previamente ao tratamento restaurador foi realizada uma moldagem da arcada superior de cada paciente com alginato (Duprint, Degussa Dental, São Paulo) para obtenção de modelos de gesso (gesso especial tipo III – Godent, Vigodent). Sobre cada modelo de gesso foi realizado um enceramento de diagnóstico sobre o(s) dente(s) a ser(em) restaurado(s), a fim de definir o comprimento, largura e a forma palatina e incisal da(s) futura(s) restauração(ões). Em seguida, sobre o modelo de gesso encerado, foi realizada uma moldagem, sem a utilização de moldeiras, com uma silicona de adição acomodada digitalmente sobre a região anterior (de canino a canino) de forma a

envolver o bordo incisal e as faces vestibular e palatal. Após a presa do material, o molde foi removido e, na seqüência, toda a sua porção vestibular, correspondente ao dente a ser restaurado e seus adjacentes, foi destacada através de um corte horizontal, em nível do bordo incisal, e dois cortes verticais, realizados com uma lâmina de bisturi nº 15 (Feather);

- b) **limpeza dos dentes:** previamente ao tratamento restaurador, os dentes foram limpos com um jato de bicarbonato de sódio. Nesta etapa, foi evitado ao máximo qualquer tipo de lesão aos tecidos periodontais que pudessem provocar algum sangramento de forma a dificultar o tratamento restaurador;

- c) **seleção das resinas compostas:** de acordo com a técnica restauradora empregada, foram utilizados 2 tipos de resina composta conforme o tecido dental a ser reconstruído. Desta forma, para a reconstrução da porção correspondente ao esmalte palatal, e corpo de dentina, foram utilizadas resinas compostas microhíbridas. Para a reconstrução do esmalte vestibular foi utilizada uma resina composta de micropartículas. Tintas ou corantes também foram empregados quando houve necessidade de se realizar algum tipo de caracterização. O número de resinas compostas, assim como as marcas comerciais utilizadas foram determinadas pelo operador conforme a necessidade estética;

- d) **seleção da cor:** para este procedimento, os dentes estavam limpos e naturalmente hidratados. Foram utilizadas escalas de cores e realizados ensaios restauradores até a definição das cores e das resinas a serem utilizadas (marca comercial). A

quantidade de ensaios restauradores foi definida conforme a necessidade do operador;

- e) **anestesia:** dependendo do limiar de dor do paciente, uma anestesia infiltrativa foi aplicada no dente a ser restaurado;

- f) **isolamento do campo operatório:** foi realizado em todos os procedimentos restauradores. O isolamento relativo (através do uso de afastadores labiais, fios retratores, rolos de algodão e um sugador de alta potência) ou absoluto (através do uso do dique de borracha) do campo operatório foi selecionado conforme a conveniência do operador;

- g) **preparo da cavidade:** para o preparo cavitário dos espécimes do grupo I (12 dentes) foi realizado um bisel no ângulo cavosuperficial da face vestibular e proximais, através da utilização de uma ponta diamantada nº 1111, em alta rotação (Kg Sorensen, Barueri – SP). O bisel foi confeccionado em nível de esmalte, a partir do limite amelodentinário, com uma angulação de aproximadamente 45° em relação ao longo eixo do dente e com uma extensão em torno de 2mm (FIG. 3A, B e C). Para os dentes do grupo II (12 dentes) nenhum tipo de preparo foi executado no ângulo cavosuperficial (FIG. 4A e B);

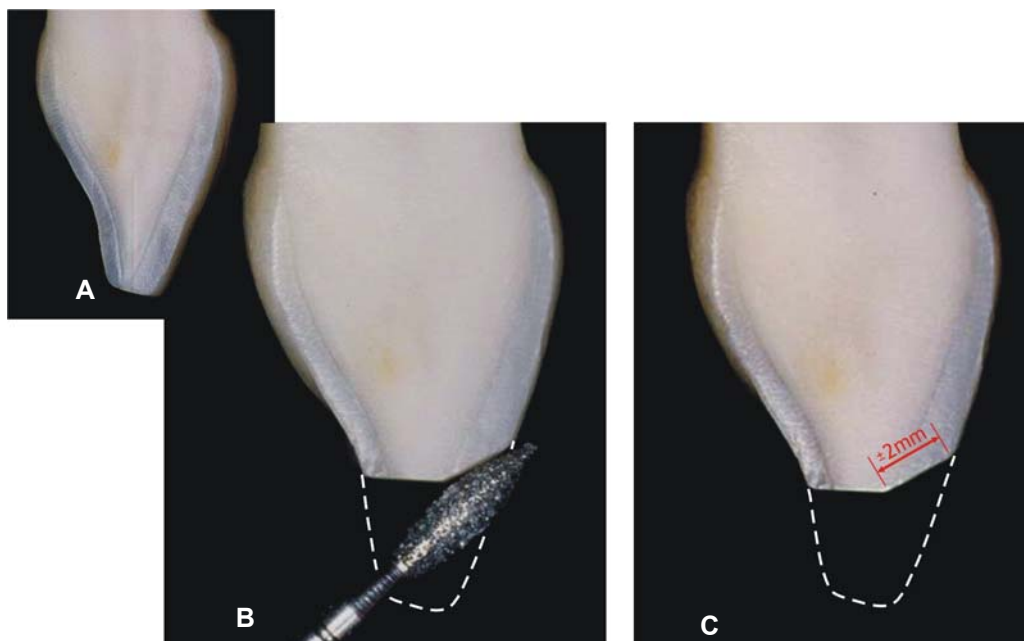


Figura 3A, B e C – Simulação de uma fratura coronária e confecção de preparo cavitário (bisel do ângulo cavosuperficial) referente ao grupo I.

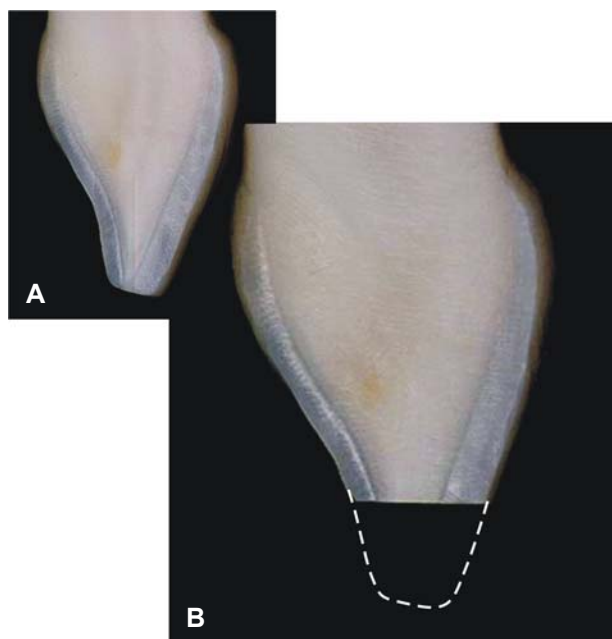


Figura 4A e B - Simulação de uma fratura coronária sem confecção de preparo cavitário referente ao grupo II.

- h) **limpeza da cavidade:** após o preparo cavitário, as cavidades foram limpas com um jato de bicarbonato de sódio seguido de lavagem com um spray ar/água;

- i) **condicionamento ácido do esmalte e dentina:** para este procedimento foi utilizado um ácido fosfórico a 37%, em forma de gel, (Acigel, SS White) aplicado inicialmente sobre o esmalte e em seguida sobre a dentina por 15s. O ácido também foi aplicado além da margem do preparo, em torno de 2mm a 3mm aproximadamente, para os grupos I (com bisel) e II (sem preparo), respectivamente. Após 15s de aplicação do ácido, cada espécime foi lavado com spray ar/água, para a remoção do gel e subprodutos do condicionamento, por um tempo, de pelo menos, o dobro do utilizado no condicionamento. Na seqüência, efetuou-se a secagem, com o devido cuidado para evitar a desidratação dentinária. Para este procedimento uma bolinha de algodão umedecida com água foi posicionada sobre a dentina, com uma pinça clínica, durante a aplicação de um jato de ar;
- j) **aplicação e polimerização do sistema adesivo:** dando continuidade ao procedimento, um adesivo (Single-Bond – 3M ESPE) foi aplicado e polimerizado de acordo com as instruções do fabricante. Para sua aplicação foram utilizados pincéis especiais (Microbrush) e, para a fotopolimerização, foi utilizado o aparelho fotopolimerizador XL 3000 (3M ESPE), de acordo com as recomendações do fabricante;
- k) **inserção e polimerização das resinas compostas:** para o procedimento restaurador propriamente dito, inicialmente foi reconstruído o esmalte proximal e palatal. Para isso foi utilizado um incremento de resina composta microhíbrida com volume e cor correspondente à esta porção dental perdida, previamente definida no ensaio restaurador. Este primeiro incremento foi aplicado na guia de

silicona, na região correspondente à fratura. Na sequência, o conjunto guia de silicona/resina composta correspondente ao esmalte palatal foi devidamente posicionado na boca. A fotopolimerização deste incremento, assim como os demais, foi realizado por vestibular durante 10s. Após a fotopolimerização, a guia de silicona foi removida, ficando aderido ao dente somente a porção de resina correspondente ao esmalte palatal. Na sequência, foi iniciada a reconstrução do corpo dentinário. Para esta etapa também foram utilizadas resinas compostas microhíbridas, porém com a cor e grau de opacidade correspondente à porção dentinária. O número de incrementos, bem como as cores utilizadas variaram conforme as características do dente e extensão da fratura. Após a reconstrução do corpo dentinário, foi reproduzido o halo opaco do bordo incisal. Para esta porção, foi utilizada uma resina composta microhíbrida opaca na forma de um filete. Este incremento foi acomodado no bordo incisal e proximais no terço incisal. Após a sua fotopolimerização, uma resina microhíbrida com alto grau de translucidez foi inserida na região correspondente entre os lóbulos dentinários e o halo opaco, para criar os efeitos de translucidez e opalescência do terço incisal. Após a fotopolimerização deste incremento, foi reconstruído o esmalte vestibular. Para esta porção foi utilizada uma resina composta de micropartículas com cor e translucidez correspondente ao esmalte, de forma a recobrir toda a face vestibular da restauração. Este incremento, nos espécimes do grupo I (com bisel), recobriu toda a área biselada, enquanto que nos espécimes do grupo II (sem preparo) foi acomodado de forma a proporcionar uma sobreextensão de aproximadamente 2mm além da margem da fratura. A espessura dessa última camada foi de aproximadamente 1mm, acomodada através da utilização de pincéis compatíveis com o tamanho da restauração. Após a inserção do último incremento de resina

composta, foi realizada a fotopolimerização final da restauração, durante 1min por vestibular seguida por mais 1min por palatal;

l) **acabamento:** após a polimerização final do material restaurador, foram realizados o ajuste oclusal e o acabamento da restauração. Para o ajuste foram utilizados fitas oclusais (AccuFilm II) e uma ponta diamantada de tamanho compatível com a restauração e granulometria adequada. Após o ajuste foi realizado o acabamento. Neste procedimento foram removidos os excessos de material restaurador, com o emprego de lâmina de bisturi nº 12 (Feather), discos abrasivos seqüenciais (Sof-Lex), tiras de lixa (3M ESPE) e pontas diamantadas nº 3168 FF, 1190 FF e 3195 FF (KG Sorensen);

m) **polimento:** esta última etapa do tratamento foi realizada em uma sessão subsequente. Antes de iniciar o polimento final foi definida a forma e a textura superficial (macro e micromorfologia superficial) da restauração. Para o polimento final utilizou-se os discos abrasivos de menores granulações (Sof-Lex – 3M ESPE Company) ou pastas para polimento Poli I, Poli II e Fotogloss (KOTA) aplicadas com auxílio de escovas ou discos de Feltro (Flex Buff – Cosmedent), ou ambos.

As FIG. 5 a 19 representam a seqüência fotográfica de um tratamento restaurador.

Figura 5 - Visão frontal (pré-operatório) de um incisivo central superior fraturado (grupo I).

Figura 6 - Modelo de gesso após a realização do enceramento de diagnóstico.

Figura 7 - Guia de silicona após o corte da porção incisal.

Figura 8 - Prova da guia de silicona após a remoção da porção vestibular.

Figura 9 - Ensaio restaurador.

Figura 10 - Condicionamento total com ácido fosfórico a 37%.

Figura 11 e 12 - Aplicação do sistema adesivo (Single Bond) e polimerização de acordo com as recomendações do fabricante.

Figura 13 - Inserção da resina composta microhíbrida sobre a guia de silicona para reconstrução do esmalte palatal.

Figura 14 - Aspecto frontal do dente 21 após a polimerização do incremento correspondente ao esmalte palatal.

Figura 15 - Aspecto frontal do dente 21 durante a inserção dos incrementos correspondentes ao corpo dentinário.

Figura 16 - Aspecto vestibular do dente 21 após a reconstrução do halo opaco do bordo incisal com uma resina composta opaca.

Figura 17 - Vista frontal do dente 21 após a inserção do incremento correspondente ao halo translúcido/ opalescente do terço incisal.

Figura 18 - Vista vestibular do dente 21 durante a inserção do incremento (resina de micropartículas) correspondente ao esmalte vestibular.

Figura 19 - Aspecto frontal após o término do tratamento restaurador.

4.2.3 Documentação fotográfica

Concluído o tratamento restaurador, todos os pacientes tiveram a face vestibular dos incisivos centrais superiores fotografadas (APÊNDICE 03). Para as tomadas fotográficas, os paciente retornaram à Clínica Odontológica I, após um período de, no mínimo, 7 dias a partir da conclusão da restauração.

A documentação fotográfica também foi realizada por um único operador. O equipamento utilizado foi:

- corpo Nikon N-50;
- objetiva Macro 120;
- filme Kodak Color Gold (ASA 100).

Foram utilizados ainda afastadores labiais e um fundo escuro (preto) em fôrmica que foi posicionado por palatal dos incisivos superiores. Desta forma foram focalizados somente os incisivos centrais superiores. O aumento utilizado (2X) também foi padronizado. Após as tomadas fotográficas, os filmes foram processados de forma a se obter fotografias 15cm x 10cm (FIG. 20). Para cada uma das 17 tomadas fotograficas, referentes aos 17 pacientes tratados, foram obtidas 120 fotografias. Desta forma, a documentação fotográfica foi constituída por 1040 fotografias.

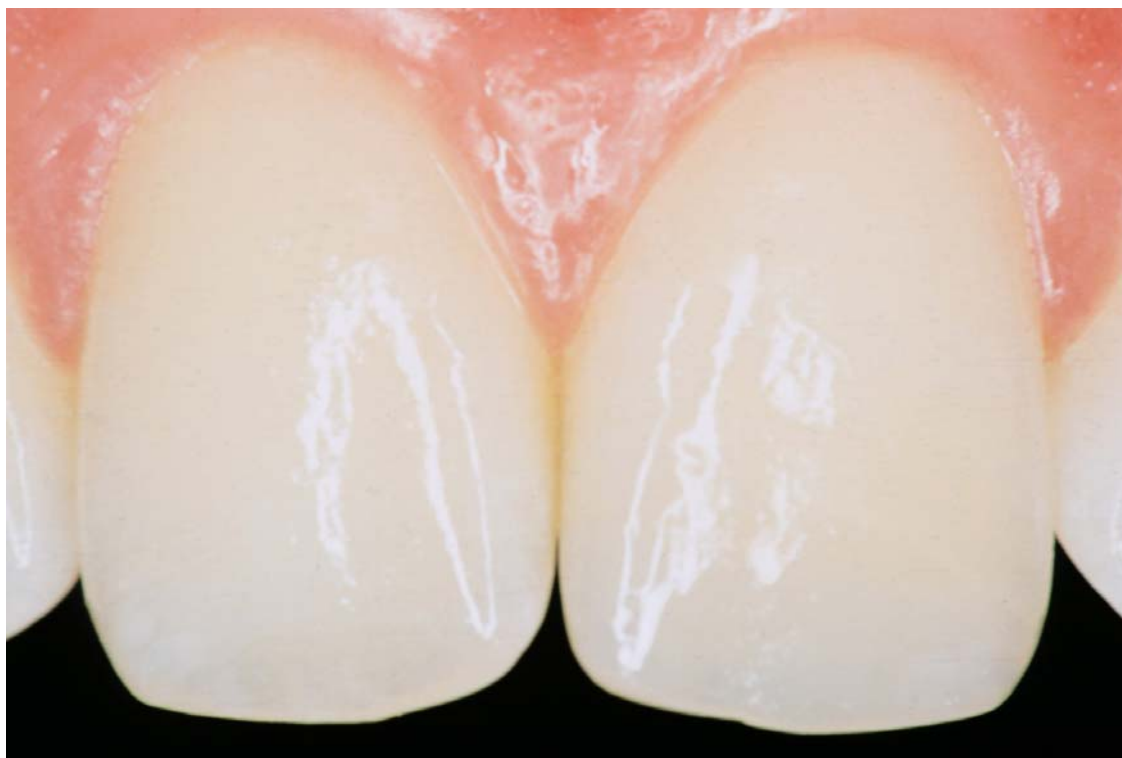

Figura 20 – Documentação fotográfica de um paciente para avaliação da pesquisa.

4.3 FASE CONCEITUAL

Com objetivo de qualificar o resultado estético das restaurações, a avaliação fotográfica dos espécimes foi realizada por 120 examinadores voluntários, selecionados de acordo com os grupos:

- a) grupo A – formado por 40 profissionais especialistas em Dentística Restauradora;
- b) grupo B – formado por 40 alunos da última fase do Curso de Graduação em Odontologia, da Universidade Federal de Santa Catarina;
- c) grupo C – formado por 40 indivíduos leigos em Odontologia.

Os examinadores incluídos no estudo assinaram um Termo de Consentimento (APÊNDICE 04), de acordo com a Resolução 169, de 10 de outubro de 1996, do Conselho Nacional de Saúde / Ministério da Saúde – Brasília/ DF.

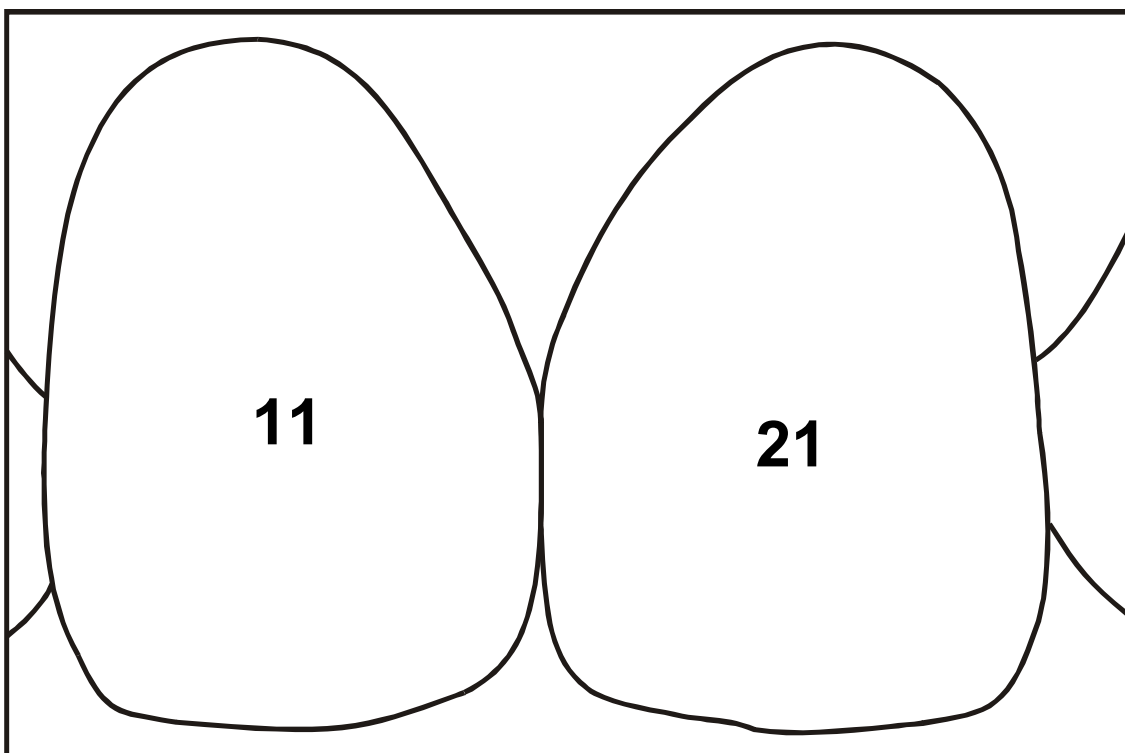
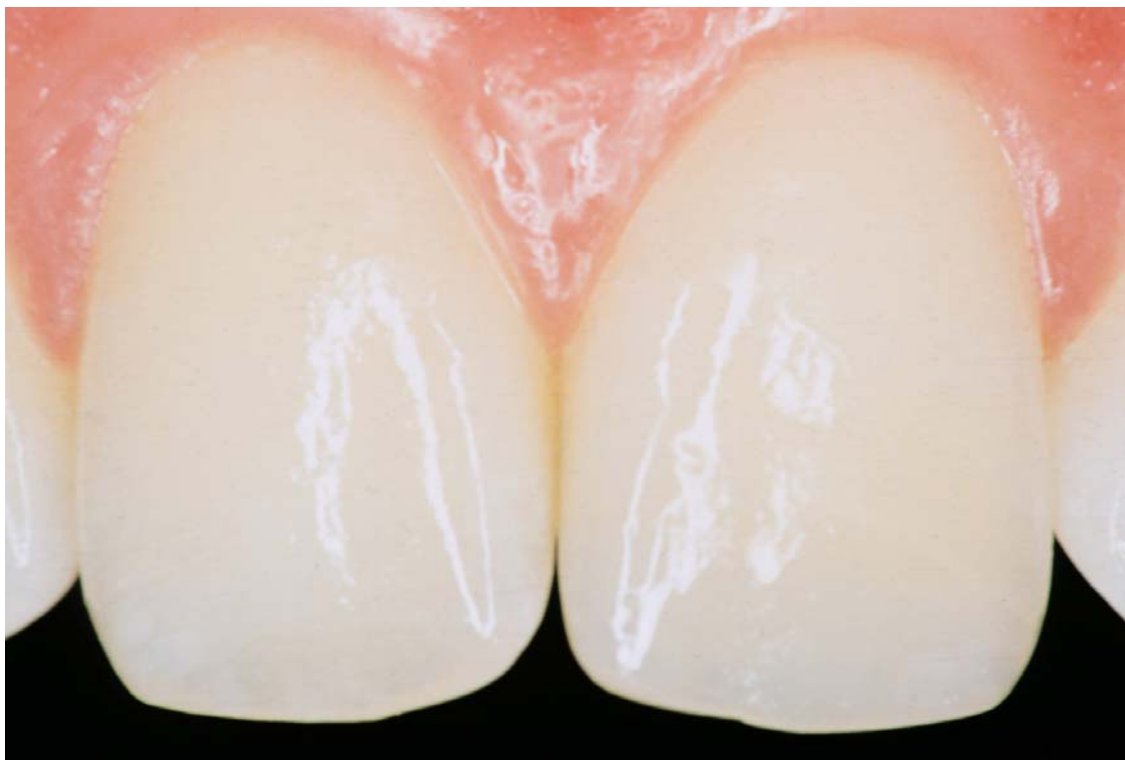Aos examinadores foram explicados o motivo da abordagem e a natureza da pesquisa. Estes foram esclarecidos do objetivo do estudo em avaliar as características estéticas dos incisivos centrais presentes nas fotografias. Porém, não foi informada a presença ou não de restaurações, e nem o enfoque dado ao tipo de preparo cavitário. Um investigador conduziu todas as entrevistas. Para este procedimento, cada examinador recebeu 17 questionários de avaliação, referente ao número total de pacientes. A cada questionário de avaliação, foi anexada uma fotografia correspondente a cada paciente tratado (APÊNDICE 05). Os espécimes foram codificados, de acordo com os grupos (hígidos, sem preparo e com bisel).

O questionário foi elaborado com as seguintes perguntas:

(1) Em sua opinião, existe algum dente restaurado? () sim () não

Independente da presença ou não de restauração, em caso de resposta negativa, o questionário estava encerrado.

Em caso afirmativo, o examinador deveria dar continuidade ao questionário, identificando, sobre um desenho esquemático (Pergunta 2), o local da restauração. Para cada fotografia anexada ao questionário, foi confeccionado um desenho esquemático com as mesmas dimensões referentes ao contorno dos espécimes.



Dando prosseguimento, o avaliador deveria responder à seguinte pergunta:

(3) Neste caso, a restauração apresenta-se satisfatória? () sim () não

Em caso afirmativo, o questionário estava encerrado. Em caso negativo, o examinador deveria justificar sua resposta, de acordo com o dente identificado no desenho.

Todos os questionários foram codificados de acordo com o grupo de avaliadores e o dente a ser avaliado.

O parecer dos examinadores foi mensurado a partir das respostas e análises críticas sobre as características restauradoras dos espécimes.

4.4 ANÁLISE ESTATÍSTICA

Após a tabulação das respostas referentes aos questionários, foi realizada a análise exploratória dos dados. Para verificar as diferenças estatísticas entre os grupos com bisel e sem preparo, foi aplicado o teste de proporções. O teste de proporções é aplicado quando quer se observar se existe diferença entre a proporção de sucessos de duas características diferentes (A e B). É utilizado para dados categóricos, cujas respostas são do tipo dicotômicas (sim/não, sucesso/fracasso, certo/errado, etc).

5 RESULTADOS

5.1 ANÁLISE DAS RESPOSTAS

Para a análise das respostas dos avaliadores, foram determinadas as situações de sucesso e insucesso restaurador (TAB. 1).

Tabela 1 – Situações de sucesso e insucesso restaurador

Questão 01	Questão 02	Questão 03	
Presença de restauração	Desenho	Satisfatória	Resultado estético
Não	_____	_____	Sucesso
Sim	Incorreto	_____	Sucesso
Sim	Correto	Sim	Sucesso
Sim	Correto	Não	Insucesso

As situações que caracterizaram sucesso restaurador em relação a estética foram:

- 1) **Quando o avaliador não visualizou a restauração.** Isso ocorreu:

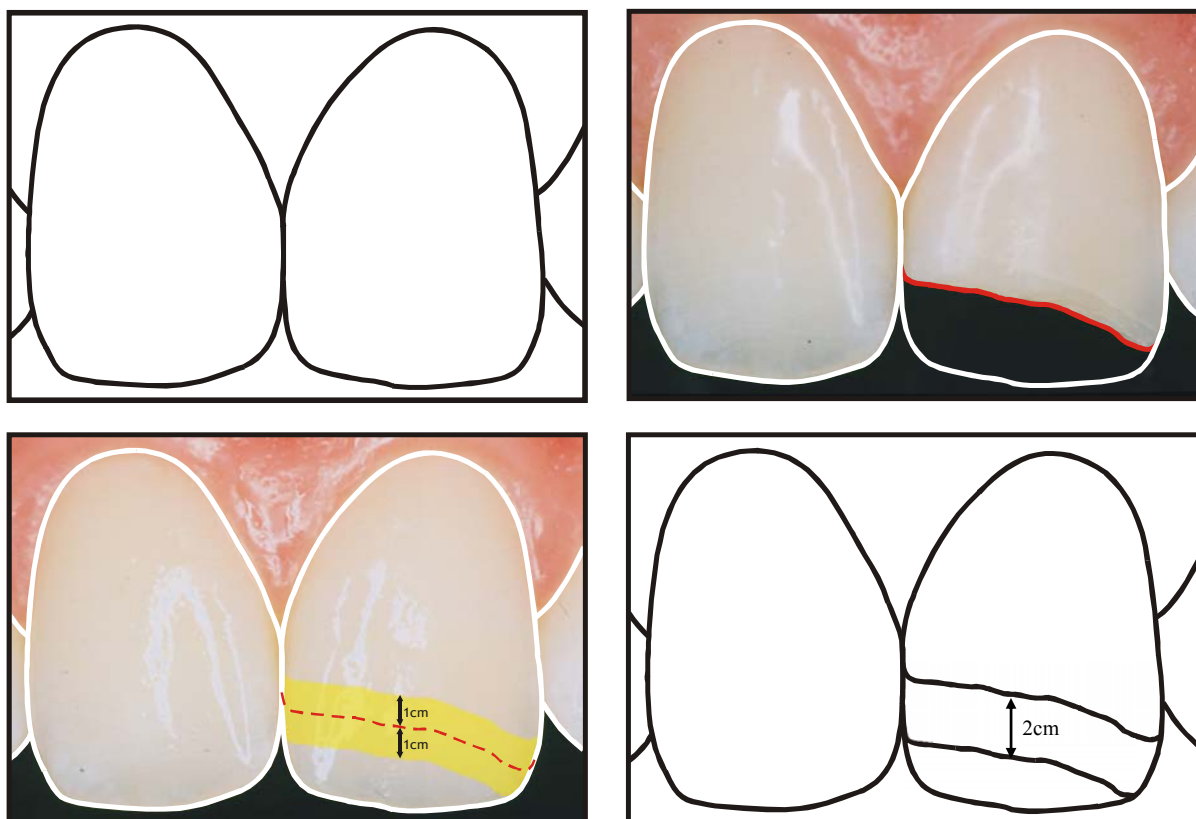
- no caso de resposta negativa na questão 01, em relação a existência de restauração;
- no caso de resposta afirmativa na questão (01), porém identificada incorretamente no desenho esquemático.

2) **Quando o avaliador visualizou a restauração e esta foi considerada esteticamente satisfatória.** Isto ocorreu no caso de resposta afirmativa na questão 01, identificação correta no desenho esquemático e resposta afirmativa na questão 03.

Como insucesso restaurador, em relação a estética, foi considerada a seguinte situação:

1) **quando o avaliador visualizou a restauração e esta foi considerada esteticamente insatisfatória.** Isso ocorreu no caso de resposta afirmativa na questão 01, identificação correta no desenho esquemático, e resposta negativa na questão 03, independente da justificativa.

Para avaliação dos desenhos esquemáticos, foi confeccionado um gabarito a partir da fotografia do dente fraturado, previamente a restauração. Considerando a possibilidade de imprecisão dos desenhos dos avaliadores, convencionou-se uma margem de segurança de 1cm, acima e abaixo do traço da fratura. Desta forma, foram considerados corretos os desenhos totalmente incluídos nesta faixa (ESQ. 1).



Esquema 1 – Seqüência esquemática da confecção do gabarito para avaliação dos desenhos dos examinadores. a e b) demarcação do traço da fratura a partir da fotografia do dente fraturado, previamente a restauração; c e d) definição da margem de segurança a partir do traço de fratura.

Para verificar o grau de confiabilidade da avaliação dos examinadores, foram analisados os erros e acertos das respostas referentes aos dentes hígidos. A resposta afirmativa na questão 01 caracterizou erro (imprecisão) na avaliação, demonstrando uma deficiência na confiabilidade da avaliação dos examinadores.

5.2 ANÁLISE ESTATÍSTICA

Os resultados deste estudo sobre a influência da configuração cavosuperficial no resultado estético de restaurações diretas em dentes anteriores fraturados estão apresentados nas TAB. 2 a 6, nos GRAF. 1 a 4 e nos QUADROS 1 a 3.

Tabela 2 – Espécimes considerados restaurados.

População	Espécime está restaurado? (Pergunta 1)											
	Com Bisel				Sem Preparo				Hígido			
	SIM		NÃO		SIM		NÃO		SIM		NÃO	
	n	% ⁽¹⁾	n	% ⁽¹⁾	n	% ⁽¹⁾	n	% ⁽¹⁾	n	% ⁽²⁾	n	% ⁽²⁾
Especialistas	170	35,42	310	64,58	229	47,71	251	52,29	92	23,00	308	77,00
Alunos	194	40,42	286	59,58	253	52,71	227	47,29	132	33,00	268	67,00
Leigos	171	35,63	309	64,38	185	38,54	295	61,46	129	32,25	271	67,75
Total	535	37,15	905	62,85	667	46,32	773	53,68	353	29,42	847	70,58

Nota: ⁽¹⁾ base da porcentagem: 480 avaliações do grupo de espécimes "com bisel" e "sem preparo".

⁽²⁾ base da porcentagem: 400 avaliações do grupo de espécimes "hígidos".

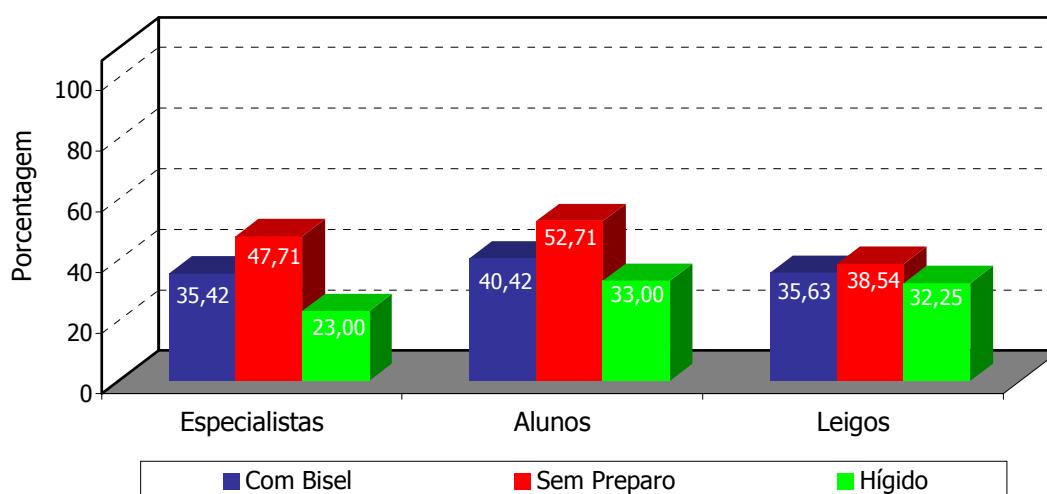


Gráfico 1 - Porcentagem de espécimes (com bisel, sem preparo, hígidos) considerados restaurados para cada grupo de avaliadores.

Tabela 3 – Visualização das restaurações.

População	Desenho está correto? (Pergunta 2)							
	Com Bisel				Sem Preparo			
	SIM		NÃO		SIM		NÃO	
	n	% ⁽¹⁾	n	% ⁽¹⁾	n	% ⁽¹⁾	n	% ⁽¹⁾
Especialistas	17	3,54	463	96,46	26	5,42	454	94,58
Alunos	25	5,21	455	94,79	49	10,21	431	89,79
Leigos	16	3,33	464	96,67	10	2,08	470	97,92

Nota: ⁽¹⁾ base da percentagem: 480 avaliações do grupo de espécimes "com bisel" e "sem preparo".

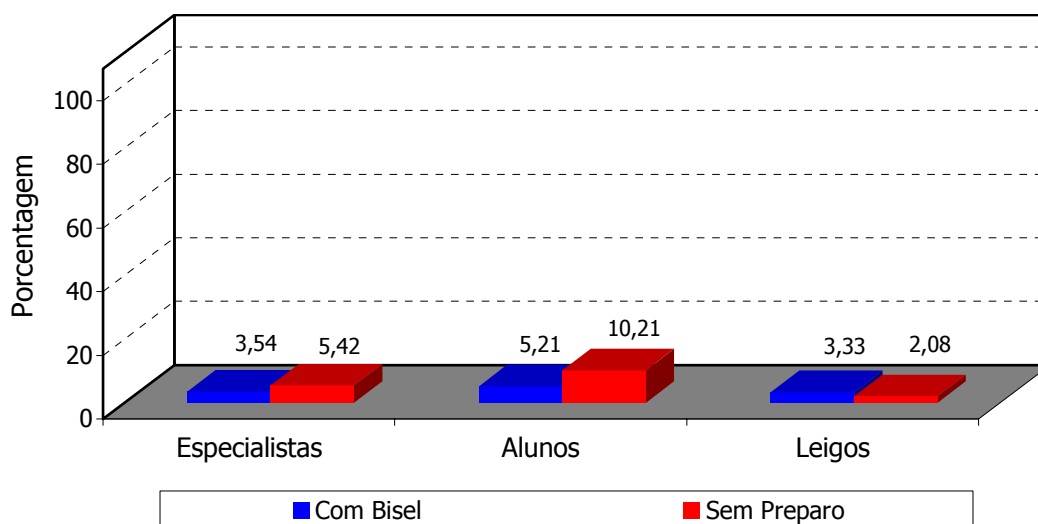


Gráfico 2 - Porcentagem de visualização das restaurações dos espécimes restaurados (com bisel e sem preparo) para cada grupo de avaliadores.

Tabela 4 – Satisfação estética das restaurações visualizadas.

População	Satisfação Estética na Restauração (Pergunta 3)							
	Com Bisel				Sem Preparo			
	SIM		NÃO		SIM		NÃO	
	n	% ⁽¹⁾	n	% ⁽¹⁾	n	% ⁽¹⁾	n	% ⁽¹⁾
Especialistas	16	94,12	1	5,88	24	92,31	2	7,69
Alunos	21	84,00	4	16,00	46	93,88	3	6,12
Leigos	7	43,75	9	56,25	9	90,00	1	10,00

Nota: ⁽¹⁾ base da percentagem: quantidade de vezes em que as restaurações foram visualizadas para cada grupo de avaliadores.

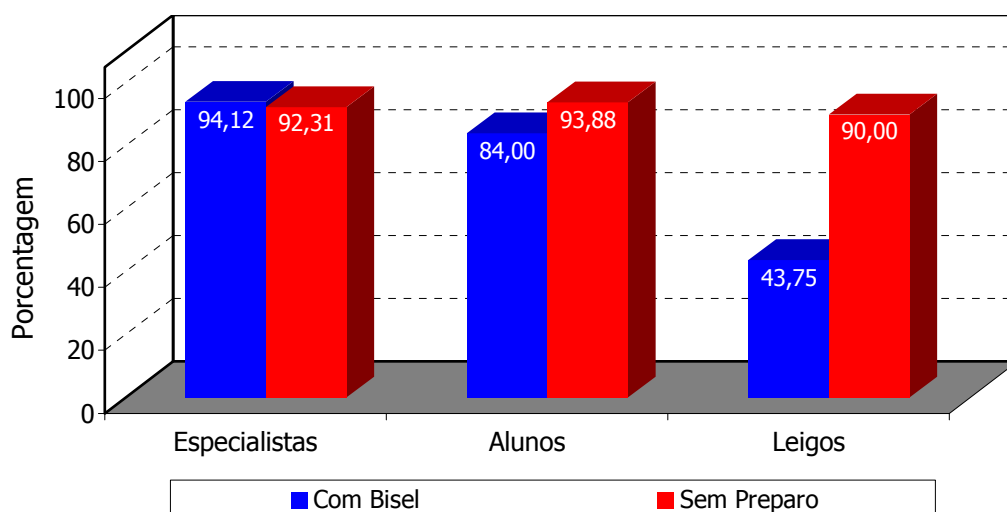


Gráfico 3 - Porcentagem das vezes em que as restaurações visualizadas (com bisel e sem preparo) foram consideradas esteticamente satisfatórias, para cada grupo de avaliadores.

Tabela 5 – Sucesso restaurador.

População	Sucesso restaurador							
	Com Bisel				Sem Preparo			
	SIM		NÃO		SIM		NÃO	
	n	% ⁽¹⁾	n	% ⁽¹⁾	n	% ⁽¹⁾	n	% ⁽¹⁾
Especialistas	479	99,79	1	0,21	478	99,58	2	0,42
Alunos	476	99,17	4	0,83	477	99,38	3	0,63
Leigos	471	98,13	9	1,88	479	99,79	1	0,21
Total	1.426	99,03	14	0,97	1.434	99,58	6	0,42

Nota: ⁽¹⁾ base da percentagem: 480 respostas do grupo de espécimes "com bisel" e "sem preparo".

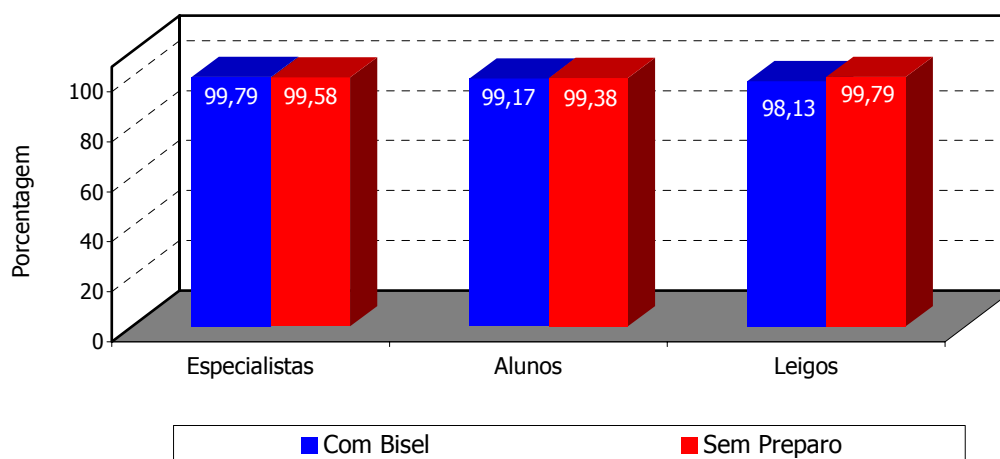
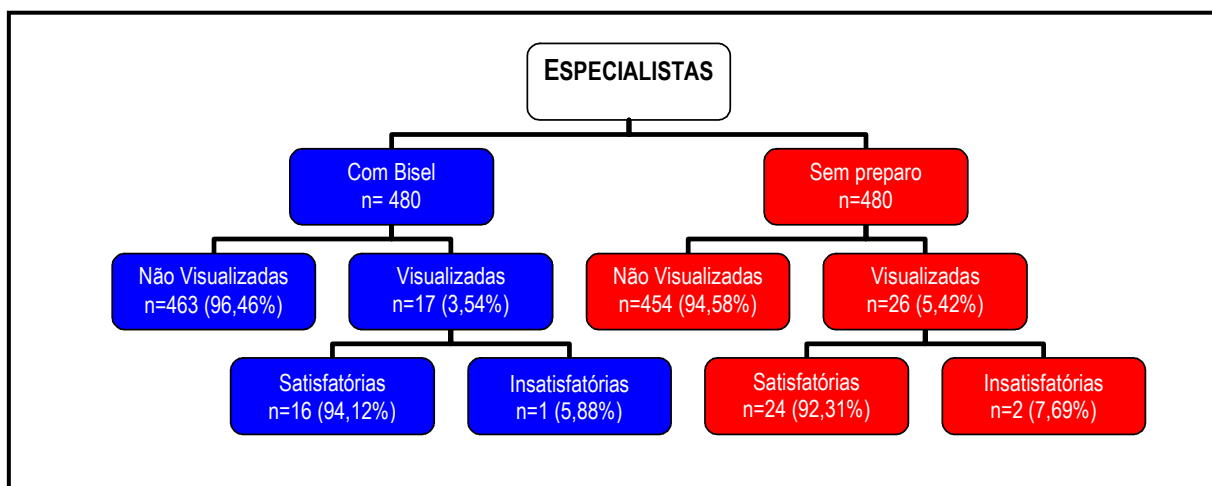
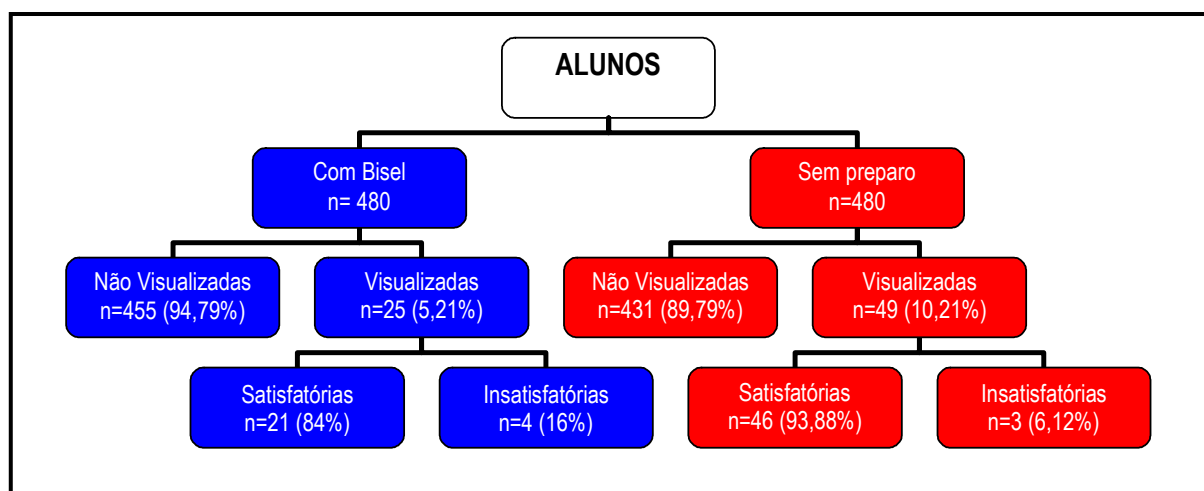


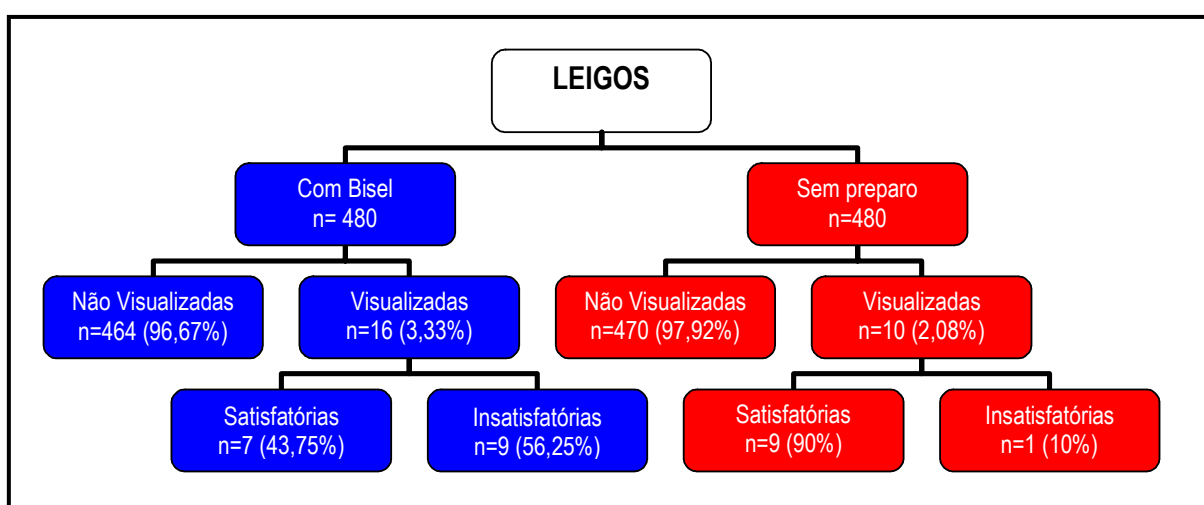
Gráfico 4 - Porcentagem de sucesso restaurador, para cada grupo de avaliadores.



Quadro 1 – Esquema referente às avaliações do grupo de especialistas para os espécimes com bisel e sem preparo.



Quadro 2 – Esquema referente às avaliações do grupo de alunos para os espécimes com bisel e sem preparo.



Quadro 3 - Esquema referente às avaliações do grupo de leigos para os espécimes com bisel e sem preparo.

Tabela 6 – Proporção de sucesso restaurador entre os grupos de espécimes restaurados.

População	Sucesso Restaurador		Estatística Z	p-value
	Com Bisel	Sem Preparo		
Especialistas	99,79%	99,58%	0,58	0,5486
Alunos	99,17%	99,38%	- 0,38	0,6892
Leigos	98,13%	99,79%	- 2,54	< 0,0124

Hipótese a ser testada: (nível de significância do teste: 5%).

H0: Não há diferença entre a proporção de sucesso restaurador entre os grupos de espécimes testados com bisel e sem bisel (existe igualdade de proporção entre os grupos).

H1: Existe diferença entre os grupos.

A proporção de respostas com sucesso restaurador, não difere estatisticamente entre a população de Especialistas e Alunos. O sucesso restaurador entre os grupos “com bisel” e “sem preparo” possui a mesma proporção, não havendo diferença estatística. A população de Leigos teve maior proporção de respostas com sucesso restaurador para o grupo SEM PREPARO do que o grupo COM BISEL.

A diferença de sucesso restaurador para dentes COM BISEL e SEM PREPARO, entre os Leigos, pode ser significativa, mas não realmente importante significativamente. Calculando a probabilidade de um dente restaurado SEM PREPARO apresentar maior sucesso restaurador que um dente restaurado COM BISEL, verifica-se que esta probabilidade é menor que 0,0002, ou seja, há uma chance menor que 0,02% de um dente com sucesso restaurador SEM PREPARO, ser escolhido aleatoriamente entre os grupos de Leigos, com relação a um dente COM BISEL.

$$P(P_{SB} > P_{CB}) < 0,0002$$

5.3 JUSTIFICATIVA PARA TESTE DE HIPÓTESES DE GRANDES AMOSTRAS

Sempre que uma amostra é suficientemente grande, tem-se uma possibilidade maior de encontrar uma diferença estatisticamente significativa entre as proporções que se quer comparar. Entretanto, as proporções amostrais esperadas são muito próximas uma da outra, de modo que, mesmo que haja uma diferença estatisticamente significante, não há realmente uma diferença importante.

Fato verificado na diferença encontrada no teste de proporções, no grupo de leigos, na em relação ao sucesso restaurador, para grupo o com bisel e sem preparo.

Uma maneira de determinar se a diferença é importante, consiste em calcular a probabilidade da proporção de sucesso restaurador para dentes sem preparo ser maior que a proporção para dentes com bisel ($\text{Prob} [P_{SB} > P_{CB}]$).

6 DISCUSSÃO

As fraturas coronárias representam mais da metade de todas as injúrias dentais traumáticas (ANDREASEN; ANDREASEN, 1994), podendo comprometer a auto-estima dos pacientes (STRASSLER, 1995; REGO et al., 1998; DAMASCENO et al., 2002), na sua maioria crianças e adolescentes (ANDREASEN; RAVN, 1972; CAMARGO; GUEDES-PINTO, 1979; ANDREASEN; ANDREASEN, 1994; BENGTON; BENGTON; AVESSE, 1997), uma vez que afetam a estética do sorriso, elemento de fundamental importância na aparência facial. Por ser um tratamento requisitado em alta frequência e de difícil resolução estética, este estudo foi delineado para comparar os resultados estéticos alcançados por diferentes técnicas restauradoras com resinas compostas, em incisivos centrais superiores fraturados, uma vez que são estes os dentes mais propensos ao traumatismo (ANDREASEN; RAVN, 1972; CAMARGO; GUEDES-PINTO, 1979; OULIS; BERDOUSES, 1996; BENGTON; BENGTON; AVESSE, 1997; FORTE; BITTENCOURT; ALMEIDA, 2002).

No passado, o reparo das fraturas coronárias incluía procedimentos restauradores extensos, como o uso de coroas totais, pinos, confecção de restaurações fundidas, geralmente, com resultados insatisfatórios em relação à estética e selamento marginal. Os avanços na tecnologia adesiva revolucionaram a filosofia restauradora, possibilitando a realização de restaurações funcionais e estéticas, menos onerosas e mais conservadoras (FUKS; SHAPIRA,

1977; SEBOR, 1983; DIETSCHI, 1997; SWIFT Jr. et al., 1998). O desenvolvimento da técnica do condicionamento ácido (BUONOCORE, 1955) alterou o conceito de preparo cavitário para dentes anteriores fraturados, mais do que qualquer outro princípio único (BAGHERI; DENEHY, 1983). Todavia, um método específico para restaurações de dentes anteriores fraturados (classe IV) continua sendo uma questão de especulação clínica. Inúmeras configurações cavosuperficiais, como bisel (ERIKSEN; BUONOCORE, 1976; GARONE NETTO; GARONE FILHO, 1976; OILO; DREYER, 1977; TORNEY; DENEHY; TEIXEIRA, 1977; DENEHY; DOERING; TORNEY, 1980; MATSON; SILVEIRA; KIKUCHI, 1980; BAGHERI; DENEHY, 1983; HEYMAN, 1983; SEBOR, 1983; EXNER, 1984; BAGHERI; DENEHY, 1985; ROULET; SEEWALDT; NOACK, 1991; TAN; TJAN, 1992; FAHL JR, 1996; REGO et al., 1998; OLIVEIRA JR; OLIVEIRA; OLIVEIRA, 1999; LIEBENBERG, 2000; SILVA E SOUZA JR; CARVALHO; MONDELLI, 2000); chanfro (JORDAN et al., 1977; OLSON; KASTNER, 1980; DAVIS; ROTH; LEVI, 1983; DONLY; BROWNING, 1992; DAVIDSON; JORDAN; SUZUKI, 1994; STRASSLER, 1995; REIS et al., 2002); ombro (STARKEY; AVERY, 1973), serrilhado (HINDING, 1973), nenhum preparo mecânico (LASWEL; WELK; REGENOS, 1971; BUONOCORE; DAVILA, 1973; KEMPLER et al., 1976; STOKES; BROWN, 1977; RIPA; SHEYKHOSLESLAM, 1978; BINDSLEV; ASMUSSEN, 1990; TYAS, 1990; BARATIERI et al., 1995; GORDAN, 2000; PFEIFER; CARLO; SOARES, 2003), entre outras, têm sido recomendadas com objetivo de proporcionar maior retenção e resistência, bem como melhorar o resultado estético da restauração. Essa controvérsia demonstrada nos vários estudos publicados deve-se, provavelmente, à variedade de metodologias empregadas pelos diferentes pesquisadores. Nesta área específica, a literatura é pobremente elucidada por trabalhos científicos, *in vivo*. Além disso, os estudos laboratoriais não levam em consideração as variadas condições do meio bucal, não podendo, na maioria das vezes, ser diretamente extrapolados para o

comportamento clínico. Diante destas considerações, optou-se pela realização de um estudo clínico, para investigar a influência da configuração cavitária no resultado estético de restaurações de dentes anteriores fraturados.

A escolha do preparo em bisel do ângulo cavosuperficial, nos espécimes do grupo experimental I, foi devido ao fato de ser este, o tipo de preparo mais recomendado (HARDISON, 1987) O biselamento tem por objetivo expor os prismas de esmalte mais reativos à adesão, através do corte transversal (GARONE NETTO; GARONE FILHO, 1976; ERIKSEN; BUONOCORE, 1976; SIMONSEN, 1982; STRASSLER, 1995; BARATIERI et al., 2001; SILVA E SOUZA JR; CARVALHO; MONDELLI, 2001), remover a camada aprismática superficial (HOLMES; RAKOW, 1975; TORNEY; DENEHY; TEIXEIRA, 1977; SIMONSEN, 1979; CRIM; SWARTZ; PHILLIPS, 1984; BARATIERI et al., 2001) e proporcionar maior área de esmalte disponível para o condicionamento (CRIM, 1978; OBRAY; LASWELL; HOELSCHER, 2000; LIEBENBERG, 2000). Essas têm sido as justificativas para os resultados dos estudos laboratoriais que demonstram que margens cavosuperficiais biseladas promovem uma retenção superior às margens cavosuperficiais sem preparo e topo a topo (BLACK; RETIEF; LEMONS, 1981; BAGHERI; DENEHY, 1983; BAGHERI; DENEHY, 1985). Por outro lado, Retief et al. (1982) avaliando o efeito do condicionamento do esmalte com bisel e sem preparo, em microscopia eletrônica de varredura, verificaram padrões de condicionamento semelhantes, entre os prismas de esmalte orientados paralelamente à superfície, nas paredes cavitárias sem preparo, e os prismas de esmalte orientados perpendicularmente à superfície, nos preparos biselados. Essa constatação reforça os estudos que sugerem que a retenção através do condicionamento ácido, sem necessidade de confecção de preparo, é suficiente para se restaurar bordas incisais fraturadas (LASWELL; WELK; REGENOS, 1971; STOKES; BROWN, 1977). Em relação à camada de

esmalte aprismática, Ibarra et al. (2002) e Perdigão e Geraldini (2003) demonstraram que o preparo da superfície de esmalte não teve influência na resistência adesiva comparado à superfície não preparada.

Em relação ao selamento marginal, vários autores (ERIKSEN; BUONOCORE, 1976; OBRAJ; LASWELL; CRIM; SWARTZ; PHILLIPS, 1984; CRIM, 1987; HOELSCHER, 2000) enfatizam que a presença do bisel promove um aumento na resistência à microinfiltração. Porém, os estudos de microinfiltração referentes aos preparos cavitários, além de laboratoriais, são direcionados a cavidades classe III e V, que por apresentarem fator de configuração cavitária maior, conferem maior estresse residual da resina composta, aumentando a probabilidade de falhas na interface dente/restauração. Desta forma, os resultados desses artigos não devem ser extrapolados para cavidades classe IV.

Em relação à estética, vários autores recomendam o biselamento cavosuperficial por proporcionar maior espaço para inserção do material restaurador sobre a linha de fratura, permitindo uma transição gradual da resina composta ao dente, mascarando o limite interfacial (TORNEY; DENEHY; TEIXEIRA, 1977; CRIM, 1978; RUPP, 1979; BLACK; RETIEF; LEMONS, 1981; REGO et al., 1998; OLIVEIRA Jr; OLIVEIRA; OLIVEIRA, 1999; SILVA e SOUZA Jr; CARVALHO; MONDELLI, 2000; HIRATA, 2001; BARATIERI et al., 2002) melhorando a aparência da restauração. O bisel também tem sido proposto para prevenir ou eliminar o problema de sobrecontorno marginal, de forma a possibilitar uma correta reconstrução anatômica com suficiente espessura de material restaurador (SIMONSEN, 1979; HEMBREE, 1980; BLACK; RETIEF; LEMONS, 1981; HOELSCHER et al., 2000). Por outro lado, BUONOCORE; DAVILA (1973), em um estudo clínico, avaliando a performance de 104 restaurações realizadas sem preparo, verificaram que 102

foram bem sucedidas, após um período de 2 anos, através de exame clínico e radiográfico. Segundo os autores, nessa técnica, um leve sobrecontorno é necessário, e como regra, quanto maior e mais espesso, maior a retenção e selamento da restauração. De acordo com Qvist (1985), o valor estético de um preparo com bisel parece não ter tanta importância na aparência clínica de restaurações de resina composta.

Com o avanço dos sistemas adesivos, o advento da técnica de condicionamento ácido total e a hibridização dentinária, onde dentina passou a ser utilizada como substrato adesivo, dispensando o uso de bases protetoras, houve um aumento significativo nas forças retentivas e facilidade para obtenção de resultados restauradores mais estéticos. Além disso, a evolução das propriedades ópticas dos compósitos tem possibilitado uma reprodução mais fiel do policromatismo dental. Assim, seria lógico presumir que todo esse progresso fosse acompanhado por uma evolução no preparo cavitário, no sentido de preservar maior quantidade de estrutura dental sadia. Desta forma, considerando a possibilidade de restaurar adequadamente dentes anteriores fraturados sem a necessidade de qualquer tipo de preparo dental, foi definido o segundo grupo experimental da pesquisa.

Para verificar o grau de confiabilidade das respostas dos examinadores, um grupo experimental formado por dentes hígidos foi incluído, presumindo-se que, a partir da quantidade de erros de avaliação referentes aos dentes hígidos, seria possível estimar a quantidade de erros de avaliação para os dentes restaurados.

Antes da análise dos resultados, alguns fatores devem ser levados em consideração. Por motivo operacional, a análise dos espécimes deste estudo clínico foi realizada através de

questionários de avaliação, o que pode ser considerado um viés visto que foi observada uma preocupação, por parte dos examinadores, em determinar a presença de restaurações, como se a não visualização destas implicasse em alguma forma de erro de avaliação. Essa preocupação difere de uma situação normal de conversação, na qual as atenções dificilmente estão voltadas para identificar a presença de alguma restauração. Em relação às fotografias, além do afastamento labial, foi utilizado um aumento padronizado em 2x, o que significa dizer que os dentes tiveram um aumento real de aproximadamente 8x. Essas condições descaracterizam a situação clínica, uma vez que não estão sendo reproduzidas a posição normal dos lábios, a presença de saliva e a distância natural de conversação. Presume-se que, de certa forma, estas situações favoreçam a visualização das restaurações.

O critério de seleção dos examinadores em grupos com diferentes níveis de conhecimento odontológico, teve como objetivo submeter os procedimentos restauradores a avaliações supostamente diferenciadas quanto ao nível de percepção. Baseado nesta suposição, esperava-se que entre os especialistas, houvesse um maior índice de visualização e de restaurações insatisfatórias, uma vez que presume-se que este grupo apresente um grau de conhecimento odontológico mais elevado, nível de percepção mais aguçado e uma maior exigência estética. Entre os leigos, esperava-se um baixo índice de visualização e de restaurações insatisfatórias, enquanto que entre os alunos, esperava-se um comportamento intermediário. Entretanto, esta hipótese não foi confirmada, uma vez que os resultados do teste de proporção demonstraram uma mínima variação nas respostas entre os diferentes avaliadores. Para descartar a hipótese de uma coincidência nas respostas dos diferentes grupos de examinadores e verificar o grau de confiabilidade das avaliações, foram analisadas as respostas referentes aos dentes hígidos. De acordo com a análise dos dados, a proporção de dentes hígidos considerados restaurados entre os especialistas foi de 23%, entre os leigos de

32,25% e entre os alunos de 33%, confirmando mais uma vez a semelhança nas respostas dos diferentes examinadores. Desta forma foi verificado que não houve parâmetro entre os examinadores para diferenciar dentes hígidos de dentes restaurados, uma vez que 1 em cada 4 especialistas, e 1 em cada 3 indivíduos, entre leigos ou alunos, identificou uma restauração em dente hígido. A dificuldade de diferenciação entre um dente hígido e restaurado, foi verificada através dos resultados. Entre os especialistas, a porcentagem de dentes hígidos considerados restaurados foi de 23%, enquanto a visualização das restaurações para os dentes com bisel e sem preparo foi de 3,54% e 5,41%, respectivamente. Entre os alunos, a porcentagem de dentes hígidos considerados restaurados foi de 33%, enquanto a visualização das restaurações para os dentes com bisel e sem preparo foi de 5,21% e 10,21%, respectivamente. Entre os leigos, a porcentagem de dentes hígidos considerados restaurados foi de 32,25%, enquanto a visualização das restaurações para os dentes com bisel e sem preparo foi de 3,33% e 2,08%, respectivamente. Esses dados demonstram que as restaurações por apresentarem uma semelhança muito próxima à estrutura dental, independentemente do preparo cavosuperficial, chamaram menos atenção do que algumas características naturais dos dentes, como trincas, manchas de hipoplasia, manchas extrínsecas, entre outros. Presume-se que esse grande percentual de erros na avaliação de dentes hígidos também esteja relacionado ao inevitável viés promovido pela forma de avaliação através de questionários, que de certa forma induziu os examinadores à procura por restaurações.

A análise dos dados referentes aos espécimes restaurados demonstrou um baixo índice de restaurações esteticamente insatisfatórias, independentemente, da confecção ou não do bisel. Não houve concordância nos espécimes considerados insatisfatórios e as justificativas mais comuns foram: cor (75%), forma (25%) e visualização da interface da restauração (10%). Apesar de terem sido consideradas todas as justificativas para a insatisfação das

restaurações, talvez, a única que realmente se relacione com a configuração do cavosuperficial seja a visualização da interface restauradora.

De acordo com os resultados, as restaurações sem preparo do cavosuperficial foram identificadas com maior frequência entre os especialistas (CB 3,54%; SP 5,41%) e alunos (CB 5,21%; SP 10,21%), diferentemente do grupo de leigos (CB 3,33%; SP 2,08%), onde as restaurações com bisel foram mais visualizadas. Porém, clinicamente essa diferença na visualização das restaurações foi insignificante.

Ficar aparente, não significa ficar antiestético, uma vez que, entre os especialistas, das 480 avaliações das restaurações com bisel, 17 (10%) foram visualizadas e destas 94,12% foram consideradas satisfatórias. Das 480 avaliações das restaurações sem preparo, 26 (11,35%) foram visualizadas e destas, 92,31% foram consideradas satisfatórias. Entre os alunos, das 25 (12,89%) restaurações visualizadas (com bisel), 84% foram consideradas satisfatórias, e das 49 (19,37%) restaurações visualizadas (sem preparo), 93,88% foram consideradas satisfatórias. Entre os leigos, das 16 (9,36%) restaurações visualizadas (com bisel), 43,75% foram consideradas satisfatórias, e das 10 (5,41%) restaurações visualizadas (sem preparo), 90% foram consideradas satisfatórias.

O sucesso restaurador (restaurações não visualizadas e restaurações visualizadas consideradas esteticamente satisfatórias), entre os especialistas, foi de 99,79% para restaurações com bisel e 99,58% para restaurações sem preparo; entre os alunos, foi de 99,17% para restaurações com bisel e 99,38% para restaurações sem preparo; e entre os leigos, foi de 98,13% para restaurações com bisel e 99,79% para restaurações sem preparo.

Não houve diferença estatística ao comparar a proporção de sucesso restaurador entre os espécimes com bisel e sem preparo para a população de especialistas e de alunos. Em relação aos leigos, o índice de sucesso das restaurações sem preparo foi estatisticamente superior ($p < 0,0124$) às restaurações com bisel, porém, essa diferença foi de apenas 1,66%, o que clinicamente pode ser considerado insignificante, uma vez que das 480 avaliações das restaurações com bisel e das 480, sem preparo, 471 e 479 foram consideradas esteticamente satisfatórias, respectivamente.

Visto que o índice de sucesso restaurador foi elevado nos procedimentos com bisel e sem preparo, e que clinicamente não houve diferença entre eles, pode-se afirmar que é possível restaurar esteticamente dentes anteriores fraturados sem promover qualquer tipo de desgaste de tecido dental sadio.

Na ausência de estudos clínicos documentados, tem-se presumido por anos que o preparo do ângulo cavosuperficial em restaurações de dentes anteriores fraturados são essenciais para fornecer melhor resultado estético. Talvez realmente haja uma maior facilidade na obtenção de bons resultados estéticos através da confecção do bisel. Este fato provavelmente se deve a formação dos cirurgiões-dentistas, uma vez que a grande maioria das escolas preconiza a execução de restaurações com algum tipo de preparo cavitário (POTOKY; ROTHFUSS, 1993). Por outro lado, se, durante a formação, um profissional for devidamente ensinado e treinado para execução de restaurações estéticas sem preparo cavosuperficial, provavelmente, para este será mais difícil realizá-las com bisel. Como foi verificado, neste estudo, é possível executar restaurações esteticamente satisfatórias sem desgaste de estrutura dental sadia, e mesmo para aqueles profissionais que não tiveram uma formação conservadora quanto ao preparo cavitário, é válida a tentativa de se reconstruir dentes fraturados sem o

sacrifício de estrutura dental, uma vez que, frente a um resultado insatisfatório, há ainda a possibilidade de se executar um bisel, caso o profissional julgar conveniente.

Com relação ao bisel, vale ressaltar que, na sua confecção o profissional promove em segundos uma destruição que uma lesão cariiosa levaria anos para desenvolver. Além disso, aumenta o risco de agredir, ainda mais, o já traumatizado elemento dental (DAVIS; ROTH; LEVI, 1983), proporciona um aumento no tamanho da restauração, expondo a um maior número e intensidade de contatos oclusais, ou ambos (QVIST; STROM; THYLTRUP 1985), causando, geralmente, maior desconforto aos pacientes, pelo uso de instrumentos rotatórios e anestesia (VISSICHELLI, 1996; BARATIERI et al., 2001).

Não é raro para um paciente que sofreu um trauma em um dente anterior, resultando em fratura, ser acometido por um novo trauma posteriormente à restauração (STARKEY; AVERY, 1973). De acordo com Smith; Hood; Stokes (1990) o padrão de falhas, nas restaurações com bisel, é variado, ocorrendo fraturas na resina composta, na interface adesiva e no esmalte dental, ou seja, em algumas situações as restaurações apresentam uma força adesiva excessivamente alta, superior à força coesiva do esmalte, a ponto de fraturar estrutura dental sadia. Já nas restaurações sem preparo cavosuperficial, as fraturas ocorrem próximas, ou na interface adesiva. Desta forma, presume-se que restaurações sem preparo proporcionam uma maior proteção ao remanescente dental, frente a um novo trauma.

A opção pela não confecção de preparo, tem como principal vantagem a conservação de estrutura dental sadia, possibilitando a realização de restaurações completamente

reversíveis (BINDSLEV; ASMUSSEN, 1990; BARATIERI et al., 2001). Esse aspecto é de fundamental importância se for considerado o reduzido tempo de vida de uma restauração de um dente anterior fraturado. Toda vez que um dente é fraturado, este entra num ciclo restaurador, implicando na necessidade de substituição periódica da restauração, uma vez que estas apresentam uma longevidade de 3 a 5 anos (ULVESTAD, 1978; SMALE, 1991; BROWNING; DENNISON, 1996; ANDREASEN, 2001). Sendo assim, quanto mais precocemente um indivíduo tiver uma fratura, mais vezes ao longo de sua vida a restauração terá que ser substituída. Neste contexto, a opção pela confecção do bisel pode ser considerada uma desvantagem, pois a dificuldade na visualização da interface de restaurações de resina composta durante sua remoção, propicia maior desgaste de estrutura dental sadia, acelerando o processo de perda dental. Com a redução do substrato dental, há uma diminuição na retenção e na resistência do remanescente/restauração (CHRISTENSEN, 2002), reduzindo a longevidade e dificultando a obtenção de excelência estética. Conseqüentemente, maior será o grau de dificuldade para a execução do novo procedimento restaurador.

De acordo com este estudo, é possível afirmar que o fator mais importante para o sucesso clínico das restaurações, talvez seja muito mais o esmero profissional nos atos operatórios, do que o tipo de preparo cavitário (VILLELA; ARAÚJO; ROSSETINI, 1987). Caso o profissional optar pela preservação de estrutura dental sadia, uma restauração sem desgaste poderá ser realizada com a possibilidade real de obtenção de resultados estéticos satisfatórios, desde que sejam considerados o emprego de uma técnica restauradora adequada, utilização de sistemas adesivos e compósitos eficientes, e intenso treinamento profissional. Embora, em alguns casos a linha de fratura possa ser visível e a restauração ficar aparente, em algum ângulo de visão, de acordo com os resultados desta pesquisa isto não significa ficar anti-estético.

A reprodutibilidade dos resultados deste estudo é de 98,76%, isso significa que, se as mesmas fotografias fossem novamente avaliadas por diferentes especialistas, alunos e leigos, esta é a probabilidade dos resultados se repetirem. No caso de serem avaliadas outras restaurações, realizadas por outro operador, estes resultados só poderão ser extrapolados se as restaurações apresentarem a mesma qualidade estética. Para isto é necessário que o operador esteja devidamente treinado, e que também tenha acesso a materiais restauradores de boa qualidade.

7 CONCLUSÕES

De acordo com os resultados obtidos, pode-se concluir que:

- a) a configuração do ângulo cavosuperficial (com bisel e sem preparo) não influenciou o resultado estético de restaurações de dentes anteriores fraturados;
- b) as configurações cavosuperficiais, com bisel e sem preparo, proporcionaram um adequado resultado estético;
- c) é possível restaurar esteticamente dentes anteriores fraturados com resina composta sem desgaste de estrutura dental sadia.

REFERÊNCIAS²

ANDREASEN, J.O. Buonocore memorial lecture. Adhesive dentistry applied to the treatment of traumatic dental injuries. **Oper. Dent.**, Seattle, v.26, n.4, p. 328-335, July/Aug. 2001.

ANDREASEN, J.O. Etiology and pathogenesis of traumatic dental injuries. A clinical study of 1,298 cases. **Scand. J. Dent. Res.**, Copenhagen, v.78, n.4, p. 329-342, 1970.

ANDREASEN, J.O.; ANDREASEN, F.M. **Textbook and color atlas of traumatic injuries to the teeth**. 3. ed., Missouri: Mosby, 1994. p. 771.

ANDREASEN, J.O.; RAVN, J.J. Epidemiology of traumatic injuries to primary and permanent teeth. **Int. J. Oral Surg.**, Copenhagen, v.1, n.5, p. 235-239, 1972.

ARAÚJO Jr, E.M. et al. Direct adhesive restoration of anterior teeth: Part 1. Fundamentals of excellence. **Pract. Proced. Aesthet. Dent.**, New York, v.15, n.3, p.233-240, Apr. 2003.

ARAÚJO Jr, E.M. et al. Direct adhesive restoration of anterior teeth: Part 2. Clinical protocol. **Pract. Proced. Aesthet. Dent.**, New York, v.15, n.5, p.351-357, June 2003.

BAGHDADI, Z. D. Crown fractures: new concepts, materials, and technique. **Compendium**, Newtown, v.21, n.10, p.831-846, Oct. 2000.

BAGHERI, J.; DENEHY, G. Effect of restoration thickness at the cavosurface bevel on the class IV acid-etched retained composite resin restoration. **J. Prosthet. Dent.**, St. Louis, v.54, n.2, p.175-177, Aug. 1985.

BAGHERI, J.; DENEHY, G.E. Effect of enamel bevel and restoration lengths on Class IV acid-etch retained composite resin restoration. **J. Am. Dent. Assoc.**, Chicago, v.107, n.6, p.951-956, Dec. 1983.

² Baseado na NBR 6023: 2002 da ABNT.

BARATIERI LN et al. **Estética**: restaurações adesivas diretas em dentes anteriores fraturados. São Paulo: Quintessence, 1995.

BARATIERI, L. N. et al. **Odontologia restauradora**: fundamentos e possibilidades. São Paulo: Santos, 2001.

BARATIERI, L. N. et al. Restaurações adesivas diretas em dentes anteriores fraturados. São Paulo: Santos, 2002.

BENGTSON, A.L.; BENGTSON, N.G.; AVESSA, R.M.F. Fraturas coronárias de incisivos permanentes. **RGO**, Porto Alegre, v.45, n.3, p. 127-130, maio/ jun. 1997.

BICHACHO, N. Direct composite resin restorations of the anterior single tooth: clinical implications and practical applications. **Compendium**, Newtown, v.17, n.8, p.796-802, Aug. 1996.

BINDSLEV, P. H.; ASMUSSEN, E. **Dentística operatória moderna**. São Paulo: Santos, 1990, cap. 7, p.175-230.

BLACK J.B.; RETIEF D.H.; LEMONS J.E. Effect of cavity design on retention of class IV composite resin restorations. **J. Am. Dent. Assoc.**, Chicago, v.103, n.1, p. 42-46, July 1981.

BOSTON, D.W. Rationale and technique for composite resin restorations. Part II. Principles of cavity design and restoration. **Compend. Contin. Edud. Dent.**, Jamesburger, v.3, n.4, p. 253-258, July/Aug. 1982.

BROWNING, W.D.; DENNISON, J.B. A survey of failure modes in composite resin restorations. **Oper. Dent.**, Seattle, v.21, n.4, p.160-166, July/Aug. 1996.

BUONOCORE, M.G. A simple method of increasing the adhesion of acrylic filling materials to enamel surfaces. **J. Dent. Res.**, Washington, v.34, n.6, p. 849-853, Dec. 1955.

BUONOCORE, M.G.; DAVILA, J. Restoration of fractured anterior teeth with ultraviolet-light-polymerized bonding materials: a new technique. **J. Am. Dent. Assoc.**, Chicago, v.86, n.6, p. 1349-1354, June 1973.

BUSATO, A. L. S. Colagem autógena e heterógena de dentes anteriores fraturados: técnicas e possibilidades. **Odont. Mod.**, Rio de Janeiro, v.13, n.10, p.16-23, 1986.

CAMARGO M.C.; GUEDES-PINTO A.C. Estudos da prevalência das fraturas em dentes anteriores em escolares. **Rev. APCD**, São Paulo, v. 33, n. 5, p. 356-362, set./out. 1979.

CHRISTENSEN, G.J. Has tooth structure been replaced? **J. Am. Dent. Assoc.**, Chicago, v.133, n.1, p.103-105, Jan. 2002.

CRIM, G.A. Evaluation of a dental adhesive and cavosurface angle in preventing marginal leakage. **N Y State Dent. J.**, New York, v.53, n.5, p.22-23, May 1987.

CRIM, G.A. Management of the fractured incisor. **J. Am. Dent. Assoc.**, Chicago, v.96, n.1, p. 99-100, Jan. 1978.

CRIM, G.A.; SWARTZ, M.L.; PHILLIPS, R.W. An evaluation of cavosurface design and microleakage. **Gen. Dent.**, Chicago, v.32, n.1, p.56-58, Jan./Feb. 1984.

DAMASCENO, L.M. et al. Alterações no comportamento infantil decorrente da perda de dentes anteriores: relato de caso. **RBO**, Rio de Janeiro, v.59, n.3, p.193-196, maio 2002.

DARVENIZA, M. Cavity design for class IV composite resin restorations-a systematic approach. **Aust. Dent. J.**, Sidney, v.32, n. 4, p.270-275, Aug. 1987.

DAVIDSON, D.F.; JORDAN, R.E.; SUZUKI, M. Esthetic conservative incisal restoration of anterior teeth – part I. **J. Can. Dent. Assoc.**, Ottawa, v.60, n.4, p. 301-304, Apr. 1994.

DAVIS, M.J.; ROTH, J.; LEVI, M. Marginal integrity of adhesive fracture restorations: chamfer versus bevel. **Quintessence Int.**, Berlin, v.14, n.11, p. 1135-1146, Nov. 1983.

DEAN J.A.; AVERY D.R.; SWARTZ M.L. Attachment of anterior tooth fragments. **Pediatr. Dent.**, Chicago, v.8, n.2, p. 139-143, 1986.

DENEHY, G.E.; DOERING, J.V.; TORNEY, D.L. Occlusion for successful class IV acid-etch restorations. **J. Prosthet. Dent.**, St. Louis, v.44, n.3, p. 274-278, Sept. 1980.

DIETSCHI, D. et al. Treatment of traumatic injuries in the front teeth: restorative aspects in crown fractures. **Pract. Periodontics Aesthet. Dent.**, New York, v.12, n.8, p.751-758, Oct. 2000.

DIETSCHI, D. Free-hand bonding in the esthetic treatment of anterior teeth: creating the illusion. **J. Esthet. Dent.**, Hamilton, v.9, n.4, p.156-164. 1997.

DONLY, K.J.; BROWNING, R. Class IV preparation design for microfilled and macrofilled composite resin. **Pediatr. Dent.**, Chicago, v.14, n.1, p.34-36, Jan./Feb. 1992.

EID, H. Retention of composite resin restorations in class IV preparations. **J. Clin. Pediatr. Dent.**, Birmingham, v.26, n.3, p. 251-256. 2002.

ELDERTON, R.J. Iatrogenesis in the treatment of dental caries. **Proc. Finn. Dent. Soc.**, v.88, n.1-2, p.25-32, 1992.

ELLIS, R.G.; KEW, D. **The classification and treatment of injuries to the teeth of children**. 5. ed., Chicago: Year Book Medical Publishers, 1970.

ERIKSEN, H.M.; BUONOCORE, M.G. Marginal leakage with different composite restorative materials in vitro. Effects of cavity design. **J. Oral Rehabil.**, Oxford, v.3, n.4, p.315-322, Oct. 1976.

EXNER, H.V. A practical suggestion for attaining a more aesthetic Class IV restoration, using visible light cured microfilled composite. **J. Dent. Assoc. S. Afr.**, Cape Town, v.39, n.7, p. 490-470, July 1984.

FAHL JR, N. Predictable aesthetic reconstruction of fractured anterior teeth with composite resins: a case report. **Pract. Periodontics Aesthet. Dent.**, New York, v.8, n.1, p. 17-31. Jan-Feb, 1996.

FAHL JR, N.; SWIFT Jr, E.J. The invisible class IV restoration. **J. Esthet. Dent.**, Hamilton, v.1, n.4, p. 111-113, July/Aug. 1989.

FORSBERG, C.M.; TEDESTAM, G. Etiological and predisposing factors related to traumatic injuries to permanent teeth. **Swed. Dent.**, Jonkoping, v.17, n.5, p. 183-190, 1993.

FORTE, D.D.S.; BITTENCOURT, H.C.R.; ALMEIDA, R.B. Fraturas dentárias na dentição permanente em crianças. **Pesq. Bras. Odontoped. Clin. Integr.**, Curitiba, v.2, n.1, p. 16-19, 2002.

FUKS, A.B.; SHAPIRA, J. Acid-etch/composite resin restoration of fractured anterior teeth. **J. Prosthet. Dent.**, St. Louis, v.37, n.6, p. 639-642, June 1977.

GALAN Jr, J. et al. Estudo comparativo entre preparos cavitários em dentes anteriores fraturados (Classe IV). **Ars. Cvrandi**, Rio de Janeiro, v.8, p.26-31, 1981.

GARONE NETTO, N.; GARONE FILHO, W. Estudo do esmalte fraturado e desgastado, com e sem ataque ácido, através do microscópio eletrônico de varredura, com vistas à maior possibilidade de retenção com resinas fluidas. **Rev. APCD**, São Paulo, v.30, n.4, p.190-196, maio 1976.

GORDAN, V.V. In vitro evaluation of margins of replaced resin-based composite restorations. **J. Esthetic. Dent.**, Hamilton, v.12, n.4, p. 209-215, 2000.

GUTMANN, J.L.; GUTMANN, M.S.E. Cause, incidence and prevention of trauma to teeth. **Dent. Clin. North. Am.**, Philadelphia, v.39, n.1, p. 1-13, Jan. 1995.

HARDISON, J.D. Preparation and restoration of anterior teeth with composite resin: a survey of dental schools. **Oper. Dent.**, Seattle, v.12, n.3, p. 95-99, 1987.

HEMBREE, J.H. Microleakage of composite resin restorations with different cavosurface designs. **J. Prosthet. Dent.**, St. Louis, v.44, n.2, p. 171-174, Aug. 1980.

HEYMANN, H. O. Class III and class V modified cavity preparations for composite resins. **J. Tenn. Dent. Assoc.**, Nashville, v.63, n.4, p.46-49. 1983.

HINDING, J.H. The acid-etch restoration: a treatment for fractured anterior teeth. **ASDC J. Dent. Child.**, Chicago, v.40, n.1, p. 21-24, Jan./Feb. 1973.

HIRATA, R.; AMPESSAN, R.L.; LIU, J. Reconstrução em dentes anteriores com resina composta - uma seqüência de escolha e aplicação de resinas. **JBC**, Curitiba, v.5, n.25, p. 15-25, jan./fev. 2001.

HOELSCHER, D.C. et al. Effect of light source position and bevel placement on facial margin adaptation of resin-based composite restorations. **Am. J. Dent.**, San Antonio, v.13, n.4, p. 171-175, Aug. 2000.

HOLMES, L.W.; RAKOW, B. Trouble shooting acid-etch failures. **J.N.J. Dent. Assoc.**, North Brunswick, v.47, n.1, p.20 - 22. 1975.

IBARRA, G. et al. Microtensile bond strength of self-etching adhesives to ground and unground enamel. **J. Adhes. Dent.**, Berlin, v.4, n.2, p.115-124, 2002.

JORDAN, R.E. et al. Restoration of fractured and hypoplastic incisors by the acid etch resin technique: a three year report. **J. Am. Dent. Assoc.**, Chicago, v.95, n.4, p. 795-803, Oct. 1977.

KEMPLER, D. et al. Enamel-composite interface relative to cavosurface configuration, abrasion, and bonding agents. **Oper. Dent.**, Seattle, v.1, n.4, p.137-145, 1976.

LASWELL, H.R.; WELK, D.A.; REGENOS, J.W. Attachment of resin restorations to acid pretreated enamel. **J. Am. Dent. Assoc.**, Chicago, v.82, n.3, p. 558-563, Mar. 1971.

LIEBENBERG, W.H. The axial bevel technique: a new technique for extensive posterior resin composite restorations. **Quintessence Int.**, Berlin, v.31, n.4, p. 231-239, Apr. 2000.

MARAIS, J. T. K. Restoring fractured incisors without cavity preparation. **J. Dent. Assoc. S. Afr.**, Cape Town, p.240-241, Apr. 1997.

MARCENES, W.; ALESSI, O.N.; TRAEBERT, J. Causes and prevalence of traumatic injuries to the permanent incisors of school children aged 12 years in Jaragua do Sul, Brazil. **Int. Dent. J.**, London, v.50, n.2, p.87-92, Apr. 2000.

MARZOUK, M.A.; BHAIJI, A.H.F. Influence of enamel cavosurface configuration on marginal leakage in class V composite resin restorations. **Am. J. Dent.**, San Antonio, v.2, n.4, p.165-169, Aug. 1989.

MATSON, E.; SILVEIRA, E.; KIKUCHI, H.K. Resinas compostas. Restaurações de dentes fraturados. Caso clínico. **Rev APCD**, São Paulo, v.34, n.2, p. 169-173, mar/abr. 1980.

MONDELLI, J. **Estética e cosmética**: em clínica integrada restauradora. São Paulo: Quintessence, 2003. p.45.

MUHLBAUER, J.A. et al. The effect of resin composite pins on the retention of class IV restorations. **Oper. Dent.**, Seattle, v.27, p.234-288, 2002.

OBRAJ, B.; LASWELL, H.; ESTES, P. Microleakage observed in preparations for composite resin with beveled and non-beveled margins. **J. Ky. Dent. Assoc.**, Louisville, v.31, n.4, p.13-16, Oct. 1979.

OLIVEIRA Jr, F.C.; OLIVEIRA, M.L.M.; OLIVEIRA, F.C. Restauração de classe IV e faceta direta em resina composta de micropartículas: visão seqüencial de uma técnica clínica simplificada. **Estética Contemporânea**, v.1, n.1, p. 59-66, 1999.

OLSON, P.C.; KASTNER, B.A. A modified acid-etch technique for the restoration of anterior incisal edge fractures. **Quintessence Int.**, Berlin, v.10, p.21-24, 1980.

OULIS, C.J., BERDOUSES, E.D. Dental injuries of permanent teeth treated in private practice in Athens. **Endod. Dent. Traumatol.**, Copenhagen, v.12, n.2, p.60-65. 1996.

OWENS, B.M.; HALTER, T.K.; BROWN, D.M. Microleakage of tooth colored restorations with a beveled gingival margin. **Quintessence Int.**, Berlin, v.29, n.6, p. 356-361, June 1998.

PERDIGÃO, J.; GERALDELI, S. Bonding characteristics of self-etching adhesives to intact versus prepared enamel. **J. Esthet. Restor. Dent.**, Hamilton, v.15, n.1, p.32-41, 2003.

PERIS, A.R.; MITSUI, F.H.O.; MARCHI, G.M. Intervenções restauradoras diretas em dentes anteriores fraturados associadas ao uso de protetor bucal. **JBD**, Curitiba, v.1, n.4, p.306-313, out./dez. 2002.

PFEIFER J.M.G.A.; CARLO H.L.; SOARES C.J. Colagem de fragmento dental – relato de caso clínico. **JBC**, Curitiba, v.6, n.33, p.195-199, 2002.

PORTE A. et al. Cavity designs for composite resins. **Oper. Dent.**, Seattle, v.9, n.2, p.50-56, 1984.

POTOKY, J.R.; ROTHFUSS, L.G. The class IV resin composite restoration: results of a national survey. **Gen. Dent.**, Chicago, v.41, p. 550-556, 1993.

QUINTANILHA, L. E. L.T.; CORADAZZI, J. L. Restauração seqüencial de dentes anteriores fraturados sem o aproveitamento do fragmento: caso clínico. **Rev.Odont. USP**, São Paulo, v.1, n.3, p.43-47, jul./set. 1987.

QVIST, V.; STROM, C.; THYLSTRUP, A. Two-year assessment of anterior resin restorations inserted with two acid-etch restorative procedures. **Scan. J. Dent. Res.**, Copenhagen, v.93, n.4, p.343-350, Aug. 1985.

RAUSCHENBERGER, C.R.; HOVLAND, E.J. Clinical management of crown fractures. **Dent. Clin. North. Am.**, Philadelphia, v.39, n.1, p. 25-51, Jan. 1995.

REGO, M.A. et al. Fraturas coronárias em dentes anteriores: resoluções estéticas diretas em resina composta. **JBC**, Curitiba, v.2, n.8, p. 10-17, 1998.

REIS, A. et al. Re-attachment of anterior fractured teeth: fracture strength using different techniques. **Oper. Dent.**, Seattle, v.26, n.3, p.287-294, May/June 2001.

REIS, A. et al. Re-attachment of anterior teeth: fracture strength using different materials. **Oper. Dent.**, Seattle, v.27, n.6, p. 621-627, Nov./Dec. 2002.

RETIEF, D.H. et al. Surface topography of the enamel margins of butt and beveled class V preparations. **J. Prosthet. Dent.**, St. Louis, v.48, n.2, p. 166-170, Aug. 1982.

RIPA, L.W; SHEYKHOSLESLAM, Z. Acid etch technique of fracture repair: description and current status. **J. Pedod.**, Boston, v.2, n.2, p.128-143, 1978.

ROBERTS H.W.; HERMESH C.B.; CHARLTON D.G. The use of resin composite pins to improve retention of class IV resin composite restorations. **Oper. Dent.**, Seattle, v.25, p. 270-273, 2000.

ROULET, J.F.; SEEWALDT, A.; NOACK, M.J. Margin quality of class III and IV composites in vitro. **Dent. Mater.**, Washington, v.7, n.3, p. 179-185, July 1991.

RUPP, N.W. Clinical placement and performance of composite resin restorations. **J. Dent. Res.**, Washington, v.58, n.5, p. 1551-1557, May 1979.

SANTIAGO, S. L. et al. Restauração de dente anterior fraturado com resina composta: relato de caso clínico. **JBC**, Curitiba, v.4, n.22, p.12-15, 2000.

SEBOR, R.J. Restoration of class IV lesions and fractures with acid-etch composite. **Compend. Contin. Educ. Dent.**, Jamesburg, v.4, n.6, p. 510-516, Nov/Dec. 1983.

SILVA E SOUZA JR, M. H.; CARVALHO, R. M.; MONDELLI, R. F. L. **Odontologia estética**: fundamentos e aplicações clínicas – restaurações com resina composta. São Paulo: Santos, 2000.

SILVA E SOUZA Jr, M.H.; MATTOS, M.C.R.; DIAS, J.L. Estética – critérios para o envolvimento e substituição de estruturas dentárias por materiais restauradores. **JBC**, Curitiba, v.5, n. 25, p. 81-86, jan./fev. 2001.

SIMONSEN, R.J. Restoration of a fractured central incisor using original tooth fragment. **J. Am. Dent. Assoc.**, Chicago, v.105, n.4, p.646-648, Oct. 1982.

SIMONSEN, R.J. Traumatic fracture restoration: an alternative use of the acid etch technique. **Quintessence Int.**, Berlin, v.10, n.2, p. 11-22, Feb. 1979.

SMALE R.J. Effects of enamel bonding, type of restoration, patient age and operator on the longevity of an anterior composite resin. **Am. J. Dent.**, San Antonio, v.4, n.3, p.130-133. 1991.

SMITH, R. L.; HOOD, J. A. A.; STOKES, A. N. Influence of cavosurface configuration and composite resin type on impact fracture resistance of class IV restorations. **N. Z. Dent. J.**, Dunedin, v.86, p.58-61, 1990.

SPINAS, E.; ALTANA, M. A new classification for crown fractures of teeth. **J. Clin. Pediatric. Dent.**, Birmingham, v.26, n.3, p. 225-331, 2002.

STARKEY, P.E.; AVERY, D.R. The acid etched restoration for fracture anterior teeth. **J. Indiana Dent. Assoc.**, Indianápolis, v.52, n.4, p. 158-160, Apr. 1973.

STOKES, A.N.; BROWN, R.H. Clinical evaluation of the restoration of fractured incisor teeth by an acid-etch retained composite resin. **N. Z. Dent. J.**, Dunedin, v.73, n.331, p.31-33, Jan. 1977.

STRASSLER, H.E. Aesthetic management of traumatized anterior teeth. **Dent Dent. Clin. North. Am.**, Philadelphia, v.39, n.1, p. 181-202, Jan. 1995.

SWIFT Jr, E.J. Bonding systems for restorative materials--a comprehensive review. **Pediatr. Dent.**, Chicago, v.20, n.2, p.80-84, Mar/Apr. 1998.

TAN, D.E.; TJAN, A.H.L. Margin designs and fracture resistance of incisal resin composite restorations. **Am. J. Dent.**, San Antonio, v.5, n.1, p.15-18, Feb. 1992.

TERRY, D.A. Direct composite resin restoration of adolescent class IV tooth fracture: a case report. **Pract. Periodont. Aesthet. Dent.**, New York, v.12, n.1, p.23-29, 2000.

TORNEY, D.L.; DENEHY, G.E.; TEIXEIRA, L.C. The acid-etch class III composite resin restoration. **J. Prosthet. Dent.**, St. Louis, v.38, n.6, p.623-626, Dec. 1977.

TYAS, M.J. Correlation between fracture properties and clinical performance of composite resins in class IV cavities. **Aust. Dent. J.**, Sidney, v.35, n.1, p.46-49, Feb. 1990.

ULVESTAD, H. A 5-year evaluation of semipermanent composite resin crowns. **Scand. J. Dent. Res.**, Copenhagen, v.86, n.3, p.163-168, May 1978.

VILLELA, L.C.; ARAÚJO, M.A.J.; ROSSETINI, S.M.O. Preparos cavitários para dentes anteriores fraturados. **RGO**, Porto Alegre, v.35, n.6, p.447-451, nov./dez. 1987.

VISSICHELLI, V.P. Restoration of a fractured maxillary central incisor by using the original tooth fragment. **Gen. Dent.**, Chicago, v.44, n.3, p.238-240, May/ June 1996.

WORTHINGTON, R.B.; MURCHINSON, D.F.; VANDEWALLE, K.S. Incisal edge reattachment: the effect of preparation utilization and design. **Quintessence Int.**, Berlin, v.30, n.9, p. 637-643, Sept. 1999.

APÊNDICE 01

FOTOGRAFIAS DO PRÉ-OPERATÓRIO DOS PACIENTES SELECIONADOS

APÊNDICE 02

TERMO DE CONSENTIMENTO (PACIENTES)



UNIVERSIDADE FEDERAL DE SANTA CATARINA
CENTRO DE CIÊNCIAS DA SAÚDE
CURSO DE PÓS-GRADUAÇÃO EM ODONTOLOGIA
ÁREA DE CONCENTRAÇÃO - DENTÍSTICA

Nome do(a) participante (paciente): _____

TERMO DE CONSENTIMENTO LIVRE E ESCLARECIDO

As informações contidas neste documento foram fornecidas por Edson Medeiros de Araujo Junior, sob orientação do Prof. Dr. Luiz Narciso Baratieri e do Prof. Dr. Luiz Clovis Cardoso Vieira, com objetivo de firmar por escrito que o voluntário da pesquisa autoriza a participação, com pleno consentimento da natureza dos procedimentos e riscos a que se submeterá, com capacidade de livre arbítrio e se qualquer coação.

1) Título da pesquisa

"Influência do preparo cavosuperficial (com e sem bisel) no resultado estético de restaurações diretas de resina composta em dentes anteriores fraturados – um estudo *in vivo*."

2) Objetivos

Avaliar a influência do preparo tipo bisel na qualidade estética de restaurações de resina composta em dentes anteriores fraturados.

3) Justificativa

O tratamento restaurador em dentes anteriores fraturados é bastante requisitado na prática clínica. As resinas compostas são os materiais mais utilizados para as reconstruções estéticas, entretanto existem controvérsias em relação ao tipo de preparo dental ideal para sua acomodação em restaurações de dentes fraturados. Diferentes tipos de preparos têm sido propostos, com a finalidade de mascarar a linha de união dente/restauração, assim como para proporcionar uma maior retenção. Atualmente, dois preparos têm sido mais freqüentemente preconizados: a confecção do bisel, que consiste em um arredondamento da margem da fratura, recomendado baseado na afirmação que o preparo proporciona maior retenção e uma transição gradual da resina restauradora ao dente, possibilitando um melhor resultado estético; e a não confecção de preparo, garantindo maior preservação de estrutura dental e exigindo maior esmero profissional para realização do procedimento. Desta forma, este trabalho tem como objetivo avaliar a influência do preparo no resultado estético de restaurações de dentes

anteriores fraturados, para se estimar com cautela a real necessidade da execução de desgaste dental, com o intuito de evitar perda extensa e desnecessária de estrutura.

4) Procedimentos da pesquisa

Esta pesquisa será desenvolvida com a colaboração de pacientes voluntários, nos quais será realizado o tratamento restaurador de dentes anteriores fraturados, com e sem a execução de preparo no ângulo cavosuperficial, para acomodação da resina composta. Após o procedimento, tomadas fotográficas dos elementos dentais restaurados serão realizadas. A qualidade estética das restaurações será avaliada por cirurgiões-dentistas especialistas em Dentística e alunos da última fase de graduação em Odontologia, da Universidade Federal de Santa Catarina.

5) Desconforto

Não há efeitos adversos nas técnicas desenvolvidas.

6) Risco

Não há riscos, uma vez que os procedimentos desenvolvidos na pesquisa, são técnicas preconizadas regularmente para tratamento restaurador de dentes anteriores fraturados.

7) Benefícios do estudo

- Verificar o tipo de preparo dental ideal para restaurações de resina composta em dentes anteriores fraturados, visando conservação de estrutura dental sadia.
- Proporcionar tratamento restaurador sem nenhum custo para os participantes da pesquisa.

8) Informações

Os voluntários terão a garantia de que receberão resposta a qualquer pergunta ou esclarecimento de qualquer dúvida em relação aos procedimentos, riscos, benefícios e outros assuntos relacionados com a pesquisa.

9) Retirada do consentimento

O voluntário tem total liberdade de recusar ou retirar seu consentimento sem punição, a qualquer momento, e deixar de participar da pesquisa.

10) Sigilo

Serão garantidos sigilo e privacidade da identidade do participante.

11) Telefone para contato com o pesquisador

Edson Medeiros de Araujo Júnior – (048) 348-8181 (residência)
(048) 224-6432 (consultório)

12) Aspecto legal:

Este manual foi elaborado de acordo com as diretrizes e normas que regulamentam as pesquisas envolvendo seres humanos, atendendo às resoluções 196/96 e 251/97 do Conselho Nacional de saúde - Brasília-DF.

13) Consentimento pós-informação

Eu, _____ RG _____ certifico que tendo lido as informações acima, e suficientemente esclarecido pelo doutorando Edson Medeiros de Araujo Júnior e pelo Prof. Dr. Luiz Narciso Baratieri, estou plenamente de acordo com a realização deste estudo, autorizando assim, minha participação, para realização de diagnóstico, planejamento e tratamento, de acordo com os conhecimentos enquadrados no campo desta especialidade. Concordo também, que todas as fotografias e quaisquer outras informações concernentes ao estudo, constituem propriedade exclusiva dos pesquisadores, aos quais dou plenos direitos de retenção, uso de quaisquer fins de ensino e de divulgação, respeitando os respectivos códigos de ética.

Florianópolis, ____ de _____ de 2003.

Assinatura do Paciente

1ª via: Instituição/ 2ª via: Voluntário

APÊNDICE 03

FOTOGRAFIAS APÓS O TRATAMENTO RESTAURADOR DOS PACIENTES SELECIONADOS

APÊNDICE 04

TERMO DE CONSENTIMENTO (AVALIADORES)



UNIVERSIDADE FEDERAL DE SANTA CATARINA
CENTRO DE CIÊNCIAS DA SAÚDE
CURSO DE PÓS-GRADUAÇÃO EM ODONTOLOGIA
ÁREA DE CONCENTRAÇÃO - DENTÍSTICA

Nome do(a) participante (avaliador): _____

TERMO DE CONSENTIMENTO LIVRE E ESCLARECIDO

As informações contidas neste documento foram fornecidas por Edson Medeiros de Araujo Júnior, sob orientação do Prof. Dr. Luiz Narciso Baratieri e do Prof. Dr. Luiz Clovis Cardoso Vieira, com objetivo de firmar por escrito, mediante a qual, o voluntário da pesquisa autoriza a participação, com pleno consentimento da natureza dos procedimentos e riscos a que se submeterá, com capacidade de livre arbítrio e se qualquer coação.

1) Título da pesquisa

"Influência do preparo cavosuperficial (com e sem bisel) no resultado estético de restaurações diretas de resina composta em dentes anteriores fraturados – um estudo *in vivo*".

2) Objetivos

Avaliar a influência do preparo tipo bisel na qualidade estética de restaurações de resina composta em dentes anteriores fraturados.

3) Justificativa

O tratamento restaurador de dentes anteriores fraturados é bastante requisitado na prática clínica. As resinas compostas são os materiais mais utilizados para as reconstruções estéticas, entretanto existem controvérsias em relação ao tipo de preparo dental ideal para restaurações de dentes fraturados. Diferentes tipos de preparos têm sido propostos, com a finalidade de mascarar a linha de união dente/restauração, assim como para proporcionar uma maior retenção. Atualmente, dois preparos têm sido preconizados: a confecção do bisel, que consiste em um arredondamento da margem da fratura, recomendado baseado na afirmação que o preparo proporciona maior retenção e uma transição gradual da resina restauradora ao dente, possibilitando um melhor resultado estético; e a não confecção de preparo, que garante maior preservação de estrutura dental e exige maior esmero profissional para realização do procedimento. Desta forma, este trabalho tem como objetivo avaliar a influência do preparo

dental no resultado estético de restaurações de dentes anteriores fraturados, para se estimar com cautela a real necessidade da execução de desgaste dental, com o intuito de evitar perda extensa e desnecessária de estrutura.

4) Procedimentos da pesquisa

Esta pesquisa será desenvolvida com a colaboração de voluntários, 40 cirurgiões-dentistas, especialistas em Dentística Restauradora, e 40 alunos da última fase de graduação em odontologia, da Universidade Federal de Santa Catarina, que responderão a um questionário elaborado, ao qual serão anexados os registros fotográficos dos espécimes, para avaliação criteriosa das restaurações com resina composta em dentes anteriores fraturados.

5) Riscos

Não há riscos para os participantes da pesquisa.

6) Benefícios do estudo

- Verificar o tipo de preparo dental ideal para restaurações de resina composta em dentes anteriores fraturados, visando conservação de estrutura dental.

7) Informações

Os voluntários terão garantia de que receberão resposta a qualquer pergunta ou esclarecimento de qualquer dúvida em relação aos procedimentos, riscos, benefícios e outros assuntos relacionados com a pesquisa.

8) Retirada do consentimento

O voluntário tem total liberdade de recusar ou retirar seu consentimento sem punição, a qualquer momento, e deixar de participar da pesquisa.

9) Sigilo

Serão garantidos sigilo e privacidade da identidade do participante.

10) Telefone para contato com o pesquisador

Edson Medeiros de Araujo Júnior – (048) 348-8181 (residência)
(048) 224-6432 (consultório)

11) Aspecto legal:

Este manual foi elaborado de acordo com as diretrizes e normas que regulamentam as pesquisas envolvendo seres humanos, atendendo às resoluções 196/96 e 251/97 do Conselho Nacional de saúde - Brasília-DF.

12) Consentimento pós-informação

Eu, _____ RG, _____ certifico que tendo lido as informações acima, e suficientemente esclarecido pela mestrandia Edson Medeiros de Araujo Júnior e pelo Prof. Dr. Luiz Narciso Baratieri, estou plenamente de acordo com a realização deste estudo, autorizando assim, minha participação.

Florianópolis, ____ de _____ de 2003.

Assinatura do Paciente

1ª via: Instituição/ 2ª via: Voluntário

APÊNDICE 05

QUESTIONÁRIOS DE AVALIAÇÃO SUBMETIDOS A CADA EXAMINADOR

ANEXO