

UNIVERSIDADE FEDERAL DE SANTA CATARINA

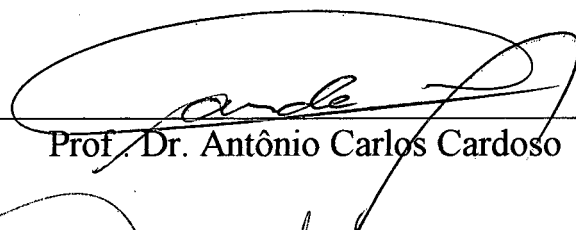
**AVALIAÇÃO CLÍNICA DO TRATAMENTO DA MORDIDA
CRUZADA POSTERIOR FUNCIONAL, REALIZADO ATRAVÉS DE
AJUSTE OCLUSAL, POR MEIO DE DESGASTE SELETIVO, EM
PACIENTES NA FASE DE DENTADURA DECÍDUA.**

ANDRÉ LUIZ TANNUS DUTRA


DISSERTAÇÃO APRESENTADA AO CURSO DE PÓS-GRADUAÇÃO
EM ODONTOLOGIA DA UNIVERSIDADE FEDERAL DE SANTA
CATARINA, PARA OBTENÇÃO DO TÍTULO DE MESTRE EM
ODONTOLOGIA, ÁREA DE CONCENTRAÇÃO EM
ODONTOPEDIATRIA.

FLORIANÓPOLIS, 1997.


ESTA DISSERTAÇÃO FOI JULGADA ADEQUADA PARA OBTENÇÃO
DO TÍTULO DE “MESTRE EM ODONTOLOGIA”, ÁREA DE
CONCENTRAÇÃO EM ODONTOPEDIATRIA, APRESENTADA
PERANTE A BANCA EXAMINADORA COMPOSTA POR:




Prof. Dr. Antônio Carlos Cardoso



Prof. Dr. Arno Locks



Prof. Dr. Sylvio Monteiro Júnior



Prof. Dr. Ricardo de Souza Vieira

Aos meus pais, **FRANCISCO** e **REGINA**, pela dignidade com que me mostram o mundo, sempre apoiando e compreendendo minhas decisões, demonstrando que somente através da perseverança poderia atingir meus objetivos.

À minha irmã **PAULA** pela paciência, incentivo e, sobretudo, pela sabedoria que sempre demonstrou diante da vida.

À **DEUS**, por minha existência.

Aos professores...

Dr. ANTÔNIO CARLOS CARDOSO por seu apoio...

Dr. ARNO LOCKS por sua disponibilidade e prestimosa cooperação...

... o meu muito obrigado pela orientação.

AGRADECIMENTOS ESPECIAIS

À minha amiga SANDRA TEIXEIRA por tudo - não existem palavras suficientes para agradecê-la.

Ao amigo SÉRGIO EDUARDO MESQUITA ZANINI, com quem tive o prazer de conviver, pela demonstração do verdadeiro sentido da palavra amizade.

Ao amigo JOSÉ MÁRCIO LENZI DE OLIVEIRA, pela simplicidade que demonstrou durante nossa convivência, dispensando atenção e carinho sempre que necessários.

À CECÍLIA CLÁUDIA COSTA RIBEIRO, pelo que aprendi através de sua amizade.

À amiga GLÁUCIA ZIMMERMAN, pela amizade e dedicação demonstradas durante minha estada em Florianópolis.

À SILVANA MARCHIORI, pela sua prestimosa atenção e a quem, apesar da distância, desejo toda a felicidade do mundo.

Ao FABRÍCIO LUIZ TOMAZI PEIXOTO, pelo exemplo de amizade que gostaria de seguir.

À prima GIANA LÚCIA CALDAS, pela sua colaboração em todos os momentos, inclusive os de maiores dificuldades.

Ao MARLON MARTINS AZEVEDO, meu reconhecimento por sua importância em minha vida.

À Prof.^a LIENE CAMPOS, pela disponibilidade, dedicação e incentivo que sempre me dispensou.

À Prof.^a VERA LÚCIA BOSCO, pela sua postura profissional e imprescindível colaboração, cuja ausência se fez notada.

Ao Prof. PAULO RENATO CORRÊA GLAVAN, pela amizade e apoio durante o curso.

Ao Prof. ROGÉRIO HENRIQUE HILDEBRAND DA SILVA, pelo profissionalismo com que sempre me recebeu.

À MAGDA LANGE RAMOS, pela amizade, carinho e competência sempre demonstrados.

À ANA MARIA VIEIRA FRANDOLOZO, pela alegria que sempre contagiou a Secretaria do curso de Pós-Graduação.

Ao LEDENIR MACHADO RODRIGUES, pela fé que sempre compartilhou.

Ao CNPq, pela concessão da bolsa de estudos.

Aos alunos, professores e diretores das Instituições visitadas pela paciência, colaboração e incentivo, sem os quais não seria possível a realização deste trabalho.

A todos aqueles que direta ou indiretamente colaboraram para a realização deste trabalho.

Meu sincero agradecimento.

SUMÁRIO

RESUMO	09
ABSTRACT	10
1 INTRODUÇÃO	11
2 REVISÃO DA LITERATURA	15
3 PROPOSIÇÃO	48
4 MATERIAL E MÉTODO	50
4.1 Seleção da Amostra	51
4.2 Método	53
4.3 Tratamento	56
4.4 Avaliação do Tratamento	58
5 DISCUSSÃO E RESULTADOS	60
6 CONCLUSÕES	74
7 REFERÊNCIAS BIBLIOGRÁFICAS	76
8 ANEXOS	85

RESUMO

O objetivo deste estudo foi o de avaliar clinicamente o resultado do tratamento das mordidas cruzadas posteriores de origem funcional, através de desgaste seletivo, com acompanhamento dos resultados, durante o período de 12 meses. Foram examinadas 1011 crianças, com idades entre 2 e 6 anos, selecionando-se uma amostra de 26 indivíduos que apresentavam mordida cruzada posterior funcional. A amostra foi dividida em 2 grupos, sendo que um deles recebeu o tratamento proposto pelo estudo e o outro serviu como grupo controle. Após o tratamento, foram realizados exercícios de memorização, sendo também prescritos para a execução domiciliar com o objetivo de modificar a memória muscular da criança. Tais exercícios demonstraram possuir um efeito extremamente favorável, visível logo após o tratamento. Os resultados obtidos possibilitaram constatar que houve correção da mordida cruzada posterior funcional de todas as crianças tratadas, não havendo recidiva de nenhum caso, durante os 12 meses após o tratamento, apesar de não se ter removido possíveis hábitos de sucção ou postura. O grupo controle não apresentou nenhum caso de autocorreção da maloclusão.

ABSTRACT

The goal of the present study was the clinical evaluation of posterior crossbite treatment, having functional causes, by means of selective abrasion. Results were followed-up for a 12 month period, along which 1.011 children between 2 and 6 years of age were examined. A sample was selected with 26 individuals who exhibited functional posterior crossbite. The sample was divided into two groups, of which one received treatment as proposed by the study, and the other was used as a control. After treatment, memorization exercises were performed, also indicated to be conducted at home, in an effort to modify the muscular memory of the child. Such exercises showed to be extremely favorable, visible immediately following treatment. Obtained results allowed to observe the correction of functional posterior crossbite of all the treated children no relapse cases were observed along the 12- month treatment, in spite of possible suction or posture habits not having been removed. The control group did not present any cases of malocclusion self-correction.

1 INTRODUÇÃO

1 INTRODUÇÃO

Maloclusões, tais como as mordidas cruzadas, são freqüentemente encontradas em pacientes de qualquer idade, inclusive em crianças. Portanto, cabe ao odontopediatra, provavelmente o primeiro profissional a entrar em contato com o problema em questão, estabelecer o correto diagnóstico, com o objetivo de corrigir imediatamente a anomalia, oferecendo todas as condições para evitar problemas futuros mais complexos, permitindo uma evolução correta da oclusão e um equilíbrio muscular.

Denomina-se mordida cruzada posterior a relação anormal, vestibular ou lingual, de um ou mais dentes da maxila, com um ou mais dentes da mandíbula, quando as arcadas dentárias estão em oclusão, podendo apresentar-se uni ou bilateralmente.^{24,76,81,83.}

Já a mordida cruzada posterior de origem funcional é reconhecida como sendo uma maloclusão que, na ausência de estabilidade oclusal, provoca deslocamento da mandíbula para uma posição anormal, quando os dentes entram em oclusão, porém mais confortável para o paciente.^{16,24,45,52,76,81.}

A maioria das mordidas cruzadas encontradas na dentadura decídua é de origem funcional, sendo o fator etiológico um contato prematuro geralmente localizado nos caninos decíduos.¹⁶ Para o tratamento destes contatos prematuros deflexivos é sugerido um ajuste oclusal com o paciente manipulado em relação cêntrica, sendo que muitas das maloclusões poderiam ser corrigidas somente com este desgaste seletivo.¹⁰ Quando o referido ajuste não for suficiente para promover o descruzamento da mordida em quaisquer das dentaduras, a ortodontia está indicada, estando o tipo de aparelho na dependência da complexidade do caso.^{16,45,52,76,81.}

A etiologia das mordidas cruzadas posteriores ainda não está bem definida, podendo ter origem diferenciada nos diferentes tipos de mordida cruzada (ósseo, dentário e funcional).⁴⁵

Entre os fatores comumente citados como sendo causadores das mordidas cruzadas posteriores estão a respiração bucal, hábitos bucais deletérios, perda precoce ou retenção prolongada dos dentes decíduos, migração do germe do dente permanente, interferências oclusais, posição atípica da língua, anomalias ósseas congênitas, hábitos posturais incorretos, falta de espaço nas arcadas (discrepância entre o tamanho do dente e o tamanho do arco), fissuras palatinas e doenças atópicas.^{4,10,16,28,29,32,40,42,45,52,64,83.}

Com relação à prevalência das mordidas cruzadas posteriores, tanto na dentadura decídua como na mista, é verificado um índice com variação entre 3,46%¹¹ e 23,95%,⁵¹ embora esta taxa situe-se entre 8% e 16%^{23,29,34,35,37,64}, caracterizando a mordida cruzada posterior como um problema de saúde pública.^{68,70.}

Esta prevalência elevada de mordida cruzada posterior evidencia a negligência com que ela vem sendo tratada pelos clínicos e odontopediatras, pois esta maloclusão raramente se autocorrigue.²² Tal comportamento clínico proporciona o respaldo para a intervenção precoce na dentadura decídua ou no mais tardar, no período inter-transitório da dentadura mista.⁴⁰ Este tratamento precoce da mordida cruzada posterior também previne crescimento ósseo assimétrico causado pela tentativa do paciente em acomodar-se com a maloclusão.^{35,42.}

Em virtude da facilidade do tratamento das mordidas cruzadas posteriores e do grande benefício que propicia ao paciente, evitando-se crescimento assimétrico da face, é que este trabalho se propõe avaliar clinicamente, durante o período de 12 meses, o resultado do tratamento das

mordidas cruzadas posteriores de origem funcional, através de ajuste oclusal, em pacientes na fase de dentadura decidua, entre 2 e 6 anos de idade.

2 REVISÃO DA
LITERATURA

2 REVISÃO DA LITERATURA

WEBER⁸² afirmou que algumas medidas preventivas, tais como a remoção precoce de hábitos bucais deletérios e a extração de dentes decíduos na época correta, deveriam ser adotadas com o objetivo de prevenir a mordida cruzada posterior, demonstrando preocupação com a prevenção de problemas ortodônticos.

WRIGHT⁸⁴ salientou a importância da intervenção precoce nos casos de mordida cruzada, ainda na dentadura decídua, com a finalidade de preservar e manter a função normal durante o crescimento. O autor também sugeriu a manipulação da mandíbula em posição de relação cêntrica, como procedimento diagnóstico das maloclusões.

BARNES³ ressaltou em seu estudo que a expansão precoce da maxila não resolveria todos os problemas ortodônticos, sendo que em alguns casos, o mais interessante seria a realização de um tratamento tardio. O dever do profissional seria então o de saber a época de intervenção. O autor constatou que nas mordidas cruzadas posteriores, a mandíbula usualmente era desviada para a direita ou esquerda como tentativa de acomodação da mordida.

CHENEY¹⁴ enfatizou a importância do diagnóstico precoce das maloclusões, relatando que as mordidas cruzadas funcionais iniciavam por interferências oclusais e, que com o crescimento, os dentes e o osso alveolar se ajustavam ao cruzamento. Acentuou que as mordidas cruzadas funcionais geravam assimetrias faciais, causando distúrbios mandibulares, devendo, então, ser tratadas o mais precocemente possível. O tratamento, em muitas situações, se restringia somente ao desgaste oclusal e, seguinte ao equilíbrio, o

paciente deveria receber instruções sobre a realização de exercícios miofuncionais com o objetivo de ajudar no estabelecimento de um padrão desejável de fechamento mandibular. Tais exercícios deveriam ser realizados com os dentes em oclusão cêntrica.

WOOD⁸³ evidenciou que quando o paciente portador de mordida cruzada se encontrava em posição de relação cêntrica, freqüentemente as linhas médias dentárias não eram coincidentes. Essa situação poderia estar sendo produzida por interferências oclusais, distúrbios temporomandibulares ou assimetria dos arcos dentais. Se o fator causal fosse a interferência dental, essa poderia ser corrigida através do desgaste seletivo, ou quando esse procedimento não fosse suficiente, através da associação deste com a terapia mecânica.

BOWDEN⁷ examinou 116 crianças com idades variando entre 2 e 8 anos, todas portadoras de hábito de sucção, com o objetivo de estabelecer uma relação entre este hábito e o aparecimento de maloclusões. Observou que a incidência de mordida cruzada posterior não apresentou uma diferença estatisticamente significativa entre as crianças que utilizavam chupeta ou sugavam o dedo e aquelas que não apresentavam nenhum tipo de hábito, concluindo que os hábitos deletérios possuíam importância duvidosa no aparecimento da mordida cruzada.

AHLGREN² investigando 320 crianças através de observação direta, durante a mastigação, observou o padrão, ritmo e a direção dos movimentos mastigatórios. As crianças foram divididas em 2 grupos, sendo o primeiro composto de portadoras de maloclusão e o segundo de crianças que apresentavam oclusão normal. Como resultado, verificou que a variação individual dos movimentos mastigatórios foi muito maior no grupo que

apresentava maloclusão e que o ritmo dos movimentos mastigatórios foi considerado pobre em 20% das crianças pertencentes ao mesmo grupo. Quando os vários tipos de maloclusão foram avaliados separadamente, os indivíduos que apresentavam mordida cruzada demonstraram a maior porcentagem de ritmo pobre.

HIGLEY³² enfatizou que as mordidas cruzadas poderiam ser observadas com freqüência, estando ou não acompanhadas de deformidade facial, pronunciada ou incipiente. Esta anomalia decorreria de uma persistente má posição da mandíbula, quando do fechamento, usualmente provocada por interferência dental. A interferência nem sempre seria considerada como causa primária desta má posição mandibular, sendo que algum outro fator, tal como a pressão sobre a maxila exercida pela mão apoiada em um lado da face durante o sono ou ainda uma má posição dental, poderia ter iniciado esta condição. Salientou que se a correção das mordidas cruzadas não fosse realizada, transformações morfológicas seriam produzidas, resultando em uma deformidade estrutural da face. Ressaltou ainda que a discrepância da linha média nem sempre indicava má posição mandibular, podendo ser o resultado de uma inclinação dental.

FOSTER, HAMILTON²³ realizaram um estudo em 100 crianças com idades variando de 2 ½ até 3 anos, com a finalidade de obter informações sobre a oclusão dentária, quando se completasse a dentadura decídua. Como resultado, verificaram que 11% das crianças apresentavam mordida cruzada posterior, sendo que destas, 63% eram unilaterais. Também foi observado que 26% das crianças estudadas demonstravam desvio de linha média, sendo que destes desvios, 54% eram para a esquerda.

BORELL⁶ estabeleceu que as mordidas cruzadas posteriores com interferências oclusais, geralmente localizadas nos caninos decíduos, necessitam ser prontamente tratadas através de desgastes seletivos nos contatos prematuros, sendo que este tratamento não deveria ser recomendado para os casos onde não houvesse desvio lateral de mandíbula.

KUTIN, HAWES⁴⁰ realizaram um estudo onde examinaram 515 crianças, sendo 238 com idades entre 3 e 5 anos (grupo 1) e 277 entre 7 e 9 anos (grupo 2). O estudo foi realizado através do exame de modelos de estudo e individualmente em cada criança, onde foi observado o movimento de abertura e fechamento da mandíbula com a finalidade de se determinar a presença de desvios. Como resultado, encontraram a presença de alguma forma de mordida cruzada posterior em 8% das crianças do grupo 1 e em 7,2% no grupo 2, sendo a mordida cruzada posterior unilateral a mais prevalente na dentadura decídua. Também foi observado que, dos 15 casos do grupo 2 com mordida cruzada posterior na dentadura decídua, 12 apresentaram os primeiros molares permanentes erupcionando em relação cruzada e somente um em relação oclusal normal, enquanto que no grupo 1, dos 35 casos de mordida cruzada posterior na dentadura decídua, 32 tiveram os primeiros molares permanentes erupcionando em relação cruzada. Além disso, foi verificado que o desvio de linha média, com a mandíbula em posição de máxima intercuspidação habitual, estava presente em 20 dos 26 casos de mordida cruzada posterior unilateral no grupo 2 e em 14 dos 29 casos do grupo 1. Concluíram que a mordida cruzada posterior não era autocorrigível, devendo a mesma receber tratamento precoce tão logo diagnosticada, e que o diagnóstico de mordida cruzada unilateral e bilateral permanece empírico, na ausência de um ponto de referência seguro para se determinar a correta posição lateral da mandíbula, argumentando que o uso da linha média para este propósito é questionável.

DAVIS¹⁷ enfatizou que quando ocorresse a mordida cruzada na dentadura decídua, invariavelmente a erupção do dente permanente iria seguir o mesmo padrão cruzado. Isto ocorreria devido à perda do tecido ósseo e desequilíbrio muscular causado pela tentativa do paciente em acomodar-se à mordida cruzada. Sugeriu que o tratamento precoce fosse realizado pelo clínico geral por ser este profissional o primeiro a entrar em contato com o paciente, salientando que o tipo de aparelho utilizado para a correção da mordida cruzada deveria ser o mais simples, e que a escolha deste não seria tão importante quanto a correção precoce efetuada no menor tempo possível.

HANSON, BARNARD, CASE²⁹ examinaram 193 crianças de 4 anos de idade, descrevendo o padrão de oclusão dental, relacionando-o com o tipo de deglutição. Foi observada uma prevalência de 12% de mordida cruzada e a maloclusão, quando localizada na região posterior das arcadas, estava em associação com a deglutição atípica e interposição de língua.

BUCK¹⁰ relatou que em aproximadamente 90% de crianças portadoras de mordida cruzada posterior, essas estavam associadas a interferências em região de caninos decíduos, sendo que muitas delas poderiam ser corrigidas através de desgastes seletivos, não requerendo terapia adicional.

OKUN⁶⁰ destacou que a respiração bucal acompanhada de hipertrofias de adenóides ou condições alérgicas das membranas nasais seriam fatores etiológicos de suma importância das mordidas cruzadas posteriores, salientando que para o sucesso do tratamento destas maloclusões, o fator causal deveria ser removido, a fim de se evitar a recidiva.

CLIFFORD¹⁵ defendeu a intervenção precoce nos casos de mordida cruzada, salientando que os distúrbios dentoalveolares na dentadura decídua levavam a severas deformidades estruturais na dentadura permanente, a qual não responderia tão adequadamente ao tratamento proposto quanto a dentadura decídua. Além disso, enfatizou que ocorriam mudanças psicológicas favoráveis, quando os problemas dentoalveolares eram corrigidos e a aparência da criança tornava-se normal ao final do tratamento.

DAY, FOSTER²⁰ realizaram um estudo envolvendo duas amostras distintas, com o intuito de verificar a prevalência de mordida cruzada posterior. A primeira, incluindo 965 crianças com 11 e 12 anos de idade, apresentou 12,5% desta maloclusão, enquanto a segunda, composta de 2441 pacientes de um hospital especializado no atendimento de pessoas com problemas ortodônticos, demonstrou um índice de 16%.

MYERS⁵³ relatou com relação aos contatos prematuros, que estes eram mais comuns em áreas de caninos decíduos, podendo produzir desvio da mandíbula e mordida cruzada funcional e, como sugestão de tratamento, recomendou o desgaste seletivo ou terapia mecânica, quando requerida.

INFANTE³⁴ examinou 821 crianças com idade entre 2 anos e 5 meses até 6 anos completos, com o objetivo de relacionar a prevalência de mordida cruzada posterior com hábitos de sucção de dedos. O autor verificou uma frequência de 15,7% de maloclusão nas crianças portadoras do hábito, enquanto que nas que não apresentavam o hábito, o percentual observado foi de 5,1%. Também foi observado que, embora a prevalência do hábito diminuísse com o avanço da idade, a prevalência de mordida cruzada posterior permanecia a mesma, não sendo autocorrigível. O estudo concluiu

que as crianças portadoras de hábito de sucção possuíam um risco três vezes maior de apresentar um quadro de mordida cruzada posterior, quando comparadas às crianças que habitualmente não sugavam o dedo.

MOHLIN, KOPP⁵⁰ estudaram interferências oclusais e maloclusões em 56 pacientes com dor e disfunção mandibular. A mordida cruzada foi uma das maloclusões mais comuns, apresentando uma prevalência de 32%, sendo a bilateral a mais usual e com uma maior frequência no sexo feminino.

SVEDMYR⁷⁵ examinou 462 crianças entre 1 e 10 anos de idade com o intuito de observar a relação entre hábitos de sucção e maloclusões na dentadura decídua. Verificou que somente 14% do grupo estudado não apresentavam nenhum hábito de sucção regular, enquanto 62% eram usuários de chupeta. Desses, 60% apresentavam alguma maloclusão, contra 16% dos que não possuíam qualquer hábito. Das crianças que apresentavam sucção de chupeta, 15% demonstraram mordida cruzada que poderia ter sido desenvolvida precocemente, mesmo antes dos 2 anos de idade. Concluiu que a mordida aberta e a protusão eram menos comuns em crianças que interrompiam o hábito de sucção, enquanto que a mordida cruzada não apresentava esta relação.

MILLER, BODDEN JR., JAMISON⁴⁷ analisaram 500 indivíduos com dentadura natural, entre 12 e 70 anos de idade, com o objetivo de se determinar a prevalência de linha média maxilar coincidente com a metade exata da boca, usando o *filtrum* como um guia mais confiável, e a porcentagem de pessoas nas quais a linha média mandibular coincidia precisamente com a linha média maxilar. Os resultados indicaram que a linha média estava situada no ponto mais mediano da boca em aproximadamente

70% dos casos e que a linha média mandibular e maxilar não coincidiam em quase $\frac{3}{4}$ da população estudada.

ZIEBERT, DONEGAN⁸⁵ afirmaram que existia uma tendência da maloclusão recidivar após o ajuste oclusal, necessitando de novos reajustes periódicos para permitir a liberdade de fechamento. Além disso, existia uma relação entre o número de contatos nos dentes, o tipo de contato e o número de dentes em contato antes e após o ajuste oclusal, influenciando a estabilidade. Verificou que o número de dentes e o número de contatos eram virtualmente os mesmos algumas semanas após o ajuste oclusal.

MYERS et al⁵⁴ realizaram um estudo com 10 crianças entre 4 e 9 anos de idade, com a finalidade de determinar se a mordida cruzada posterior funcional influenciava a posição do côndilo mandibular e avaliar o efeito da correção desta maloclusão na posição condilar. A avaliação foi executada através de radiografias da articulação têmporo mandibular transcraniais padronizadas, obtidas com as crianças ocluindo em relação de mordida cruzada, antes do tratamento, e com os dentes em oclusão cêntrica após o tratamento. Como resultado, verificaram que as medidas radiográficas do espaço articular indicavam que a mordida cruzada posterior funcional em crianças, influenciava a posição condilar, demonstrando, antes da correção, ambos os espaços vertical e horizontal mensurados significativamente menores do lado cruzado do que do lado não cruzado. Isto sugeriu que o côndilo poderia estar deslocado superiormente no lado cruzado e inferiormente no lado não cruzado. Também foi constatado que os espaços não estavam significativamente diferentes nos dois lados após a correção da mordida cruzada. Assim, concluíram que a correção da mordida cruzada

precocemente, permitia aos côndilos assumirem essencialmente uma posição simétrica bilateral, promovendo crescimento e desenvolvimento normais.

BELL, LECOMPTE⁴ salientaram que a mordida cruzada posterior funcional poderia ser evidenciada através de um desvio lateral da mandíbula causado por interferências oclusais. Este desvio de mandíbula produziria um conseqüente desvio de linha média, envolvendo múltiplos dentes e o côndilo sofreria rotação para o lado cruzado. Uma constrictão da maxila seria observada, impedindo a mandíbula de promover um padrão de oclusão normal. Finalizaram, recomendando tratamento precoce das mordidas cruzadas posteriores, com o objetivo de redirecionar o desenvolvimento oclusal, permitindo a utilização dos períodos dinâmicos de crescimento, de forma a obter as transformações desejáveis.

JÄRVINEN³⁵ estudou, em 931 crianças com idades variando entre 3 e 5 anos, as necessidades de tratamento preventivo e interceptativo das maloclusões, verificando um total de 14,3% de mordida cruzada, sendo 7,4% posterior e dessas, 5,55% de caráter funcional. Observou que não havia aumento considerável das mordidas cruzadas funcionais com a idade, ao passo que as mordidas cruzadas posteriores aumentavam com o avanço da idade. Ainda foi relatado que a mordida cruzada poderia dificultar o crescimento harmonioso da maxila e, quando não tratada na dentadura decídua, geraria a mesma maloclusão na permanente.

KISLING³⁷ realizou uma pesquisa utilizando 1624 crianças com 3 anos de idade, quando verificou uma prevalência de 13,2% de mordida cruzada posterior, sendo a bilateral a mais rara. Das maloclusões diagnosticadas, 50% eram devido a interferências oclusais ou incisais, levando a mandíbula a um desvio em lateralidade, sendo que estas

interferências ocorriam geralmente na região de caninos decíduos, mas também poderiam aparecer na região de molares decíduos, principalmente nos segundos molares. Apenas o desgaste seletivo era suficiente para a normalização da oclusão e recomendou que para detecção do local do contato prematuro, as linhas médias deveriam estar alinhadas, manipulando-se a mandíbula em relação cêntrica, fazendo com que o contato aparecesse, geralmente do lado oposto ao da mordida cruzada. Estes desgastes, sempre realizados em um ângulo de 45 graus com o longo eixo do dente ou em angulação sempre superior a 30 graus, geravam planos inclinados, que favoreciam a mandíbula a se acomodar adequadamente. O desgaste seletivo resultava em um pequeno aumento na largura do arco maxilar e uma pequena diminuição na largura do arco mandibular e, a pressão exercida sobre os planos inclinados, resultaram em um movimento dos caninos superiores para a direção vestibular e os inferiores para a direção lingual.

O autor³⁷ enfatizou a importância da largura intercaninos e intermolares decíduos, orientando que quando a largura da maxila nestas regiões fosse igual ou levemente maior do que a largura da mandíbula nas regiões correspondentes, o desgaste estaria indicado, mas se estas medidas fossem maiores na mandíbula do que na maxila, a mecanoterapia era aconselhável. A combinação entre o desgaste seletivo e a terapia ortodôntica poderia levar a resultados favoráveis mais rapidamente do que qualquer um dos métodos terapêuticos utilizados isoladamente. Preconizou ainda que após a execução dos desgastes seletivos, mãe e criança deveriam ser instruídos a realizarem exercícios de mordida em casa 2 ou 3 vezes, com duração total de 5 minutos ao dia.

MODEÉR, ODENRICK, LINDNER⁴⁸ realizaram um estudo com 588 crianças de 4 anos de idade, objetivando investigar a relação entre a duração e a intensidade dos hábitos de sucção e a mordida cruzada posterior.

Observaram que 15% das crianças examinadas exibiam mordida cruzada unilateral e 2% mordida cruzada bilateral, sendo que a unilateral era freqüentemente encontrada do lado direito e no sexo feminino. A freqüência da mordida cruzada unilateral era mais alta entre os que faziam uso da chupeta (19%) do que de sucção de dedo. Também foi verificado que aos 4 anos de idade, 48% das crianças ainda apresentavam algum hábito de sucção e que a incidência de oclusão normal diminuía com a persistência do hábito. O aumento na ocorrência de mordida cruzada unilateral era mais pronunciada em casos onde a criança permanecia com o hábito após os 2 anos de idade, estabelecendo uma relação entre a maloclusão em questão e a intensidade do hábito expressada em horas/dia. Concluíram que do ponto de vista dental, os hábitos de sucção deveriam ser controlados por volta dos 2 anos de idade.

SILVA, ARAÚJO⁶⁸ realizaram um estudo que visava estabelecer a prevalência de maloclusões, baseado na classificação de Angle, verificando a prevalência da mordida cruzada. A amostra era composta de 600 crianças com idade média de 6 anos e 2 meses e distribuídas em 351 do sexo masculino e 249 do sexo feminino. Os resultados mostraram que apenas 30,8% das crianças apresentaram oclusão normal e que 19,17% da amostra apresentou um tipo de mordida cruzada, não havendo diferença de prevalência entre anterior ou posterior. Os autores notaram que a maior prevalência de mordida cruzada posterior era no grupo das crianças brancas e que havia uma predominância de mordida cruzada posterior unilateral. A explicação para a alta prevalência de maloclusões encontrada na amostra era devido ao elevado percentual de cáries presentes e ao baixo percentual de dentisteria encontrado, situação esta que levaria à perda de tecido dentário e conseqüentemente perda de ponto de contato interproximal, que é um fator etiológico da maloclusão.

LARSSON⁴¹ realizou um estudo em 252 crianças com o intuito de determinar a prevalência de mordida cruzada em pacientes com prolongado hábito de sucção de dedo e chupeta. Foram incluídas nesta categoria as crianças acima de 8 anos de idade que apresentavam sucção de dedo e até a erupção dos primeiros molares para as que utilizavam chupeta. A prevalência verificada foi de 13.5% para o hábito de sucção de dedo e 16% para a chupeta. O autor concluiu que as mordidas cruzadas, causadas pelo hábito de sucção, não iriam permanecer na dentadura permanente, mesmo que o hábito não tivesse sido removido. A razão disto se deve ao fato do efeito da sucção estar limitado à parte anterior do palato.

SCHRODER, SCHRODER⁶⁷ realizaram o tratamento de 32 crianças com mordida cruzada esquelética posterior unilateral funcional associada à contração bilateral da maxila na dentadura decídua. Nenhuma criança possuía os molares permanentes erupcionados, e 19 delas eram portadoras de hábito de sucção. As crianças foram tratadas com expansor do tipo coffin, fixo aos segundos molares decíduos. O tempo de tratamento foi de 3, 5 meses em média, e todas as mordidas cruzadas foram corrigidas ainda na dentadura decídua. As crianças foram acompanhadas até que os primeiros molares permanentes estivessem em oclusão, e em somente 5 casos os molares ocluíram em relação de cruzamento, sendo que destes, 3 foram de crianças que persistiram com o hábito de sucção. Em 27 casos (84%) os molares permanentes ocluíram em relação transversa normal. Concluíram que quanto mais precoce o tratamento da mordida cruzada, maior a frequência de relações transversas normais.

CELENZA¹³ definiu relação cêntrica como sendo a posição fisiológica mais anterior e superior dos côndilos, em contato com a inclinação da eminência articular, permitida pelas estruturas limitantes da articulação têmporo mandibular. Esta posição não coincide com a máxima intercuspidação habitual, mas é uma posição de referência aceitável para o tratamento. Para o autor¹³, a técnica de escolha para a manipulação da mandíbula é a bilateral, proposta originalmente por DAWSON²⁰. As vantagens dessa técnica sobre as demais são a de conseguir posicionar a mandíbula em uma posição mais anterior e superior, ser de fácil reprodução e ter disposição simétrica, proporcionando centricidade mandibular.

DE VIS, DE BOEVER, VAN CAUWENBERGHE²¹ avaliaram vários aspectos oclusais e funcionais de um grupo de 510 crianças entre 3 e 6 anos de idade, observando que 7,2% das crianças apresentavam mordida cruzada com desvio para o lado direito e 8,9% para o lado esquerdo. A observação direta através do plano frontal não demonstrou nenhum desvio da mandíbula, durante o movimento de máxima abertura da mandíbula. Concluíram que fatores locais tais como a presença de mordida cruzada pareciam não exercer uma influência negativa imediata sobre a função do sistema mastigatório.

LEIVESLEY⁴³ em um trabalho onde sugeriu tratamentos para problemas oclusais comuns durante a dentadura mista, salientou que a correção da mordida cruzada posterior deveria ser realizada precocemente, preferencialmente após a erupção total dos primeiros molares permanentes e antes da fusão da sutura palatal mediana. O trabalho relatou que a mordida cruzada posterior unilateral, quando requeria uma expansão moderada, poderia ser corrigida com aparelhos removíveis. Conceituou a mordida cruzada como sendo uma discrepância que indicava variação na dimensão

transversa entre maxila e mandíbula, podendo também ser causada por inclinações anormais dos dentes

THILANDER, WAHLUND, LENNARTSON⁷⁷ realizaram um estudo longitudinal de 8 anos onde avaliaram os resultados do tratamento interceptativo nas dentaduras decídua e mista adiantada, efetuado em 33 crianças, com mordida cruzada posterior, e compararam com um grupo de 28 crianças, que não foram tratadas, e com um outro grupo formado por 25 crianças que apresentavam oclusão excelente, denominados de grupo controle. O tratamento foi realizado precocemente através de desgaste seletivo e com colocação de placas de expansão nos casos em que o resultado foi insatisfatório, sendo iniciado com crianças de 5 anos sendo acompanhadas até os 13 anos de idade. O resultado revelou que das 33 crianças tratadas, somente 9 mostraram correção da mordida cruzada após o desgaste seletivo e que 17 crianças obtiveram sucesso após o tratamento interceptativo subsequente com placas de expansão. Das 28 crianças que não receberam tratamento, 6 demonstraram correção espontânea, e 4 do grupo controle desenvolveram mordida cruzada. Eles recomendaram o início do tratamento da mordida cruzada posterior pelo desgaste seletivo, ainda na dentadura decídua, sugerindo que dispositivos ortodônticos, preferencialmente fixos, deveriam ser aplicados precocemente na dentadura mista, caso ocorresse o insucesso.

OWEN III⁶² relatou que as mordidas cruzadas eram comumente citadas como sendo um dos fatores etiológicos dos problemas de disfunção crânio mandibular. A constrição observada na maxila levaria a uma discrepância dental transversa que, por sua vez, geraria um desvio lateral da mandíbula com a finalidade de acomodar a discrepância oclusal. Este desvio, freqüentemente causaria uma mordida cruzada unilateral, com deslocamento

unilateral do côndilo, localizado contralateralmente, e a um crescimento mandibular assimétrico. O autor⁶² sugeriu ainda que alguns procedimentos deveriam ser designados com o objetivo de corrigir a mordida cruzada e a excentricidade condilar, ao mesmo tempo.

SILVA FILHO, OLIVEIRA, CAPELOZZA FILHO⁷² afirmaram que a mordida cruzada posterior se desenvolvia precocemente, podendo se manifestar ainda na dentadura decídua, e raramente se corrigindo espontaneamente, sugerindo a intervenção precoce na dentadura decídua ou, no mais tardar, até o período intertransitório da dentadura mista.

Salientaram que, na grande maioria dos casos onde a mordida cruzada posterior se manifestava unilateralmente, ao posicionar a mandíbula em relação cêntrica, era verificado que o comprometimento do arco superior era simétrico, existindo uma mordida de topo bilateral, geralmente com contato prematuro localizado nos caninos decíduos. Esse padrão oclusal de topo não oferecia uma estabilidade oclusal e o que ocorria normalmente era o desvio da mandíbula, buscando a acomodação numa relação oclusal estável, ou seja, um ajuste funcional às interferências oclusais. Além da mordida cruzada unilateral, o desvio da mandíbula ocasionava a descentralização da linha média, o deslocamento posterior do côndilo do lado da mordida cruzada e o deslocamento anterior do côndilo do lado oposto à mordida cruzada. Embora questionável, o teste normalmente empregado para distinguir a mordida cruzada unilateral verdadeira da funcional era o comportamento da linha média quando os dentes estivessem em oclusão.

Sugeriram como tratamento precoce, o desgaste oclusal seletivo da cúspide de caninos decíduos, no intuito de eliminar as interferências oclusais que incitam o deslocamento da mandíbula.

PETERS, GAVAZZI, OLIVEIRA⁶⁴ estudaram a prevalência e os tipos de mordidas cruzadas na dentadura decídua, em dois grupos de crianças, com ou sem hábitos de sucção, com idades entre 3 e 6 anos. Observaram que a frequência de mordidas cruzadas para as crianças sem hábitos de sucção foi de 14,84% e para as portadoras de hábito, 15,75%, sendo mais elevada para o sexo feminino nos dois grupos estudados. Também foi verificado que a frequência de mordidas cruzadas anteriores prevaleceu nas crianças sem hábitos e as posteriores, nas crianças com hábito e a frequência de mordidas cruzadas bilaterais posteriores foi de 11,85% nas crianças portadoras de hábitos de sucção e de 5,8% para as não portadoras. Salientaram que parecia existir uma estreita relação entre hábitos de sucção e mordidas cruzadas posteriores.

KANTOMAA³⁶ realizou um estudo com o objetivo de investigar um método que utilizava desgastes oclusais e planos inclinados confeccionados de resina cimentada às cúspides dentais, para corrigir casos de mordida cruzada unilateral.

Foram tratadas 25 crianças com idades entre 4 e 7 anos, nas dentaduras decídua ou mista, com os primeiros molares permanentes ainda fora de oclusão. Os desgastes foram realizados, primeiramente, tanto nos superiores quanto nos inferiores, e caninos e molares decíduos receberam resina composta colada às suas superfícies vestibulares e oclusais, a fim de se propiciar uma oclusão onde as linhas médias dos arcos dentais coincidissem. As crianças foram orientadas, através de espelhos, a se habituarem à nova posição de mordida. Todas as mordidas cruzadas foram corrigidas, os hábitos de sucção removidos e os molares permanentes erupcionaram nas suas relações transversas normais. Observaram que a largura da arcada dental, na região dos primeiros molares decíduos, aumentou espontaneamente 1,4 mm após a terapia. Compararam os resultados obtidos no grupo tratado com os do

grupo controle, que utilizaram apenas a resina, sem a realização dos desgastes, confirmando a eficiência do método utilizado.

SILVA FILHO, ALVES, CAPELOZZA FILHO⁶⁹ concluíram que a correção precoce das mordidas cruzadas funcionais na dentadura decidua está alicerçada em alguns fundamentos básicos, como o de aproveitar a maior bioelasticidade óssea, a fim de obter respostas mais favoráveis a uma mecânica mais simplificada, redirecionar os dentes permanentes em desenvolvimento numa posição mais normal, proporcionar um melhor relacionamento esquelético entre as bases apicais, eliminar as posições desfavoráveis da ATM, restabelecendo relações simétricas de posição e proporcionar um padrão de fechamento mandibular normal, sem desvios da posição cêntrica.

MC DONALD, AVERY⁴⁵ salientaram que a mordida cruzada posterior na dentadura decídua era um dos tipos de maloclusão que geralmente não apresentava autocorreção, mesmo com a continuação do desenvolvimento da dentição, podendo levar a um verdadeiro defeito ósseo, caso não fosse tratada. Algumas mordidas cruzadas funcionais poderiam ser corrigidas através da redução dos contatos prematuros, sobretudo se essa interferência fosse responsável pelo desvio da mandíbula. Ocasionalmente, a obtenção de equilíbrio envolvendo a redução dos planos inclinados dos dentes decíduos, principalmente o canino, bastaria para corrigir a maloclusão.

VIGORITO⁸¹ relatou que as mordidas cruzadas geralmente iniciam por ocasião da erupção dos caninos decíduos, mostrando uma relação de oclusão topo a topo e com a mandíbula apresentando tendências a sofrer desvios (adaptação funcional). A persistência dessa situação poderia, ainda na dentadura mista, ocasionar assimetrias faciais com as linhas médias dos arcos

dentários desviadas, bem como comprometer seriamente o sistema estomatognático. Comentou ainda a elevada incidência de mordida cruzada na dentadura decídua, recomendando o tratamento precoce.

HANNUKSELA, VAANANEN²⁸ estudaram um grupo de 217 crianças de 7 anos de idade, com o intuito de estabelecer as relações entre a maloclusão e as doenças atópicas. Foram consideradas como tais doenças a dermatite flexural, pele seca, rinite alérgica e a respiração difícil que estivesse sendo tratada com broncodilatadores. Foi observado que a mordida cruzada posterior estava presente em 20% das crianças, sendo verificada com maior frequência nas crianças com dermatite atópica, em crianças que apresentavam infecções respiratórias recorrentes e naquelas com hábito de sucção de chupeta e dedos além dos 4 anos de idade, quando comparado às outras crianças.

Concluíram que a mordida cruzada era a mais freqüente consequência de mudanças patológicas originárias da hiperatividade da mucosa nasofaríngea.

AGERBERG, SANDSTROM¹ investigaram a freqüência de contatos oclusais, interferências ou ambos, em 140 pessoas que não apresentavam disfunção pronunciada ou dor no sistema mastigatório. Em relação cêntrica, foi observado que 25% dos indivíduos estudados registraram contatos oclusais bilaterais e que 75% demonstraram interferências oclusais unilaterais, com igual distribuição entre o lado direito e esquerdo. O dente que apresentava contatos oclusais prematuros mais frequentes foi o pré-molar, seguido do primeiro molar permanente. Também foi verificado que 89% dos indivíduos estudados apresentaram no mínimo uma interferência oclusal e que 55% demonstravam dois ou mais contatos. Nenhuma correlação entre o número de dentes perdidos e o número de interferências oclusais foi

estabelecida. Os autores¹ concluíram que devido ao bom funcionamento do sistema mastigatório, o estudo não poderia suportar a idéia de que a presença de interferências oclusais fosse o fator etiológico de maior importância na disfunção mandibular.

HANNUKSELA et al²⁷ sugeriram que para os casos de tratamento interceptativo de mordida cruzada em crianças com erupção dos incisivos permanentes, o cirurgião dentista deveria ser visitado pelo menos três vezes ao ano e que todas as variáveis correlacionadas à maloclusão, tais como apinhamento, respiração bucal, infecções respiratórias freqüentes, doenças atópicas e hábitos de sucção, deveriam ser levadas em consideração. O correto tempo de retenção após a fase de tratamento ativo deveria ser de no mínimo 5 meses, com o intuito de prevenir a recidiva.

HELM, PETERSEN³¹ realizaram um estudo longitudinal com duração de 20 anos com o propósito de avaliar se a morfologia característica da maloclusão, persistindo da adolescência até por volta dos 35 anos de idade, implicaria em um aumento do risco de disfunção mandibular persistente e severa. Nenhuma associação foi encontrada entre desordem funcional e maloclusão, concluindo que a maloclusão existente na infância não tem muito valor como parâmetro para se predizer a disfunção mandibular em adultos.

LINDNER, MODEÉR⁴⁴ realizaram um estudo envolvendo 76 crianças com 4 anos de idade, onde observaram a relação entre os hábitos de sucção e as características dentais da mordida cruzada unilateral. A utilização de chupetas foi o hábito predominante (78%), iniciando por volta do primeiro mês de vida e persistindo até a idade de 4 anos (68%). Este período coincidiria com o desenvolvimento oclusal da dentadura decídua, sendo especialmente sensível a distúrbios causados pelos hábitos de sucção. Como

resultado, o estudo indicou que a duração e a intensidade do hábito de sucção exerciam uma influência na redução da largura transversa da maxila em crianças com mordida cruzada unilateral. O uso de chupetas demonstrou ser mais nocivo para a dimensão transversa na região de caninos do que a sucção de dedos.

SILVA FILHO, VALLADARES NETO, ALMEIDA⁷⁴ salientaram que a mordida cruzada posterior refletia a redução das dimensões transversais do arco dental superior. O grau de atresia determinaria as diferentes manifestações clínicas, as quais variavam de freqüentes mordidas cruzadas funcionais unilaterais, diagnosticadas em 90% dos casos de mordida cruzada posterior, a mordida cruzada total, onde a mandíbula conteria totalmente a maxila.

SILVA FILHO, FREITAS, CAVASSAN⁷⁰ avaliaram as condições oclusais de 2416 escolares da cidade de Bauru, de ambos os sexos, no estágio de dentadura mista, na faixa etária compreendida entre 7 e 11 anos, provenientes de 18 escolas públicas e particulares. Os resultados mostraram que apenas 11.47 % da população apresentou as características de oclusão normal. Das maloclusões, prevaleceu a de classe I (55%), seguida pela classe II (42%) e, finalmente, pela classe III (3%). A condição sócio-econômica influenciou o percentual de oclusão normal e de maloclusão de classe I. As mais inferiores exibiram um aumento de classe I em detrimento da redução de oclusão normal. Os desvios morfológicos encontrados entre as maloclusões são citados pela ordem decrescente de incidência: apinhamento ântero inferior (52.73%), perdas precoces de dentes decíduos e perda de dentes permanentes (37%), sobremordida profunda (19.86%), mordida aberta anterior (18.5%), mordida cruzada posterior (18.2%), mordida cruzada anterior (7.6%) e inserção fibrosa do freio labial superior (1.2%).

MILICIC⁴⁶ realizou um trabalho onde examinou 66 crianças de ambos os sexos, verificando as mudanças dinâmicas ocorridas nas relações de oclusão, nos sentidos sagital, vertical e transversal. As crianças foram examinadas primeiramente com idade de 3 anos e 7 meses, e reexaminadas três vezes, com um ano de intervalo, durante o primeiro período de troca dos dentes. As mudanças oclusais foram registradas em modelos de gesso, utilizando equipamento padronizado. Os resultados do estudo demonstraram que em 60% das crianças examinadas a relação transversa permaneceu inalterada, que a frequência de alterações transversais na dentadura mista foi três vezes maior quando comparada com achados anteriores e que alguns casos se autocorrigiram .

TSAMTSOURIS, GAVRIS⁷⁸ realizaram uma pesquisa objetivando observar as atitudes dos médicos pediatras com relação à saúde bucal das crianças. Foi verificado que 74,8% dos entrevistados responderam, quando se tratava de mordida cruzada posterior, que não conheciam este termo ou que tal deformidade não deveria ser tratada na dentadura decídua. Os autores sugeriram um maior esclarecimento da classe médica sobre o crescimento do complexo bucofacial.

NGAN, WEI⁵⁶ salientaram que se tensões e ou pressões anormais dos músculos mastigatórios ou faciais fossem aplicadas ao complexo ósseo dento facial por um longo período de tempo, tais como em casos de mordidas cruzadas posteriores não tratadas, a simetria facial da criança poderia sofrer alterações significativas. Salientaram também que a mordida cruzada funcional na dentadura decídua era geralmente causada por interferências dos caninos, sendo o ajuste oclusal suficiente para corrigi-las.

PIRTTINIEMI, KANTOMAA, LAHTELA⁶⁵ estudaram 22 pacientes entre 9 e 50 anos de idade com o objetivo de analisar o grau e a direção da trajetória do côndilo na assimetria facial, verificando a associação desta com a posição da linha média em indivíduos cuja mordida cruzada foi tratada (9 pacientes) e não tratada (13 pacientes). A trajetória do côndilo foi avaliada através de um arco facial fixado rigidamente sobre os dentes anteriores da mandíbula, sendo o primeiro registro obtido com os dentes em máxima intercuspidação habitual e, posteriormente, em protusão, sem alteração da posição da linha média. Como resultado, foi observado que a trajetória do côndilo era assimétrica em ambos os grupos (tratados e não tratados), sendo que o grau desta assimetria era duas vezes maior no grupo não tratado. Os autores concluíram, através da análise dos resultados obtidos, a importância do tratamento precoce da mordida cruzada lateral.

VADIAKAS et al⁷⁹ afirmaram que a mordida cruzada usualmente era resultado de uma constrição maxilar bilateral, estando comumente associada com um desvio de mandíbula. A etiologia desta maloclusão era variada, sendo que um grande número de fatores causavam distúrbios no equilíbrio de forças aplicadas sobre o dente, podendo ser considerados como fatores causais. Entre estes fatores foram citados os hábitos de sucção de polegar e chupeta, a postura da língua e a respiração bucal. A correção da mordida cruzada deveria ser o mais precoce possível, ainda na dentadura decídua, com o intuito de estabelecer uma oclusão estável e impedir possíveis efeitos deletérios sobre o desenvolvimento do ligamento têmporo mandibular, gerando distúrbios no equilíbrio entre a forma e função deste. Os autores concluíram que o redirecionamento da dentadura dentro de uma relação oclusal normal poderia reduzir a diminuição da largura do arco e problemas de erupção.

SILVA FILHO, GONÇALVES, MAIA⁷¹ realizaram um estudo onde concluíram que 78,5% das crianças com hábitos de sucção apresentavam mordida aberta anterior e que em 30,5% dos casos, esta maloclusão se apresentava associada a mordidas cruzadas posteriores uni ou bilaterais. Os autores observaram que em 7% das crianças, a mordida cruzada posterior ocorria sem a presença típica da mordida aberta. Concluíram que a prevalência de mordida cruzada posterior era mais alta entre as crianças com hábitos de sucção, e que o controle ortodôntico destes pacientes deveria iniciar aos cinco anos de idade.

MOYERS⁵² definiu a mordida cruzada funcional como sendo um grupo de maloclusão que envolvia ajuste muscular à interferências dentais, sendo similar a mordida cruzadas do tipo dental, exceto pelo fato do dente não apresentar inclinação dentro do alvéolo. Salientou que o ajuste oclusal permitia mudanças no reflexo muscular, quando do posicionamento mandibular, sendo, portanto, suficiente para correção da mordida cruzada do tipo funcional. Concluiu que se o desvio ocorresse no momento do contato dentário, poderia se afirmar que o contato prematuro era o fator etiológico. Por outro lado, se o desvio aumentasse durante o movimento de abertura mandibular, provavelmente havia ocorrido uma falha de crescimento ósseo.

SILVA FILHO, PINTO, ALVARES⁷³ realizaram um trabalho com 36 crianças entre 7 e 12 anos de idade, com o objetivo de relacionar, mediante o emprego de radiografias transcranianas, o desvio funcional da mandíbula observado nas mordidas cruzadas funcionais com as alterações no posicionamento condilar, antes e após a expansão do arco dentário superior, comparando com um grupo controle com oclusão normal. As radiografias foram obtidas com os dentes em máxima intercuspidação habitual, portanto

em mordida cruzada, antes da correção, e em oclusão cêntrica após o descruzamento da mordida. Os autores observaram que mesmo em oclusão normal, sem desvios funcionais, a falta de simetria bilateral do côndilo na fossa articular estava presente em 30% das crianças. Também foi constatado que em 95% das crianças com mordida cruzada posterior unilateral funcional exibiu assimetria na posição dos côndilos nas fossas articulares, levantando a afirmação de que as interferências oclusais interferem na relação côndilo fossa articular. Concluíram que o tratamento da mordida cruzada posterior influenciou o posicionamento dos côndilos nas fossas articulares, tendendo a aumentar a porcentagem de concentricidade bi condilar na amostra com mordida cruzada funcional, após o tratamento .

KUROL, BERGLUND³⁹ realizaram um estudo longitudinal envolvendo 224 crianças, verificando a prevalência de mordida cruzada posterior e o efeito dos tratamentos realizados. As crianças foram examinadas entre 3 a 5 anos e reavaliadas entre 13 e 15 anos de idade. Durante a dentadura decídua 23,3% das crianças apresentaram mordida cruzada posterior, sendo que 5,7% destas demonstraram uma relação de topo. Foi realizado um tratamento através de desgaste seletivo em 62% das crianças que apresentavam a maloclusão, com correção registrada em 64% dos casos. Foi verificado ainda que 45% das crianças não tratadas demonstraram correção espontânea, e que 8% das crianças sem mordida cruzada durante a dentadura decídua desenvolveram-na durante a dentadura permanente. Os autores atribuíram o alto índice de correção espontânea observado neste estudo, ao fato de que a mordida cruzada manifestava-se secundariamente ao hábito de sucção e, uma vez removido o hábito, ainda na dentadura decídua, as relações transversas eram gradualmente normalizadas.

KRITSINELI, SHIM³⁸ realizaram um estudo em 40 crianças durante a fase de dentadura decídua e 40 crianças em fase de dentadura mista, com o propósito de determinar as relações entre maloclusão e disfunção têmporo mandibular, assim como a relação entre a postura corporal e a disfunção têmporo mandibular. Verificaram que a mordida cruzada estava presente em 7,5% da amostra com dentadura decídua e em 2,5% com dentadura mista. Também foi observado que 60% das crianças em fase de dentadura decídua apresentavam coincidência da linha média dental, contra 50% das que estavam em fase de dentadura mista. Os autores concluíram que a prevalência de disfunção têmporo mandibular na dentadura decídua foi de 82,5% e que na mista foi de 90%.

HONIG³³ salientou em seu estudo que uma vez que o posicionamento dos dentes exercia uma influência direta sobre a função do ligamento têmporo mandibular, qualquer distúrbio que alterasse a biomecânica da mordida (maloclusão) poderia ter efeito desfavorável sobre o ligamento. Quando presente, a disfunção era determinada pelo período de duração da desordem estrutural ou funcional. Salientou que as intervenções sobre os fatores possíveis de tratamento, tais como a eliminação dos hábitos bucais deletérios ou correção dos problemas ortodônticos, poderiam prevenir o desenvolvimento da síndrome da disfunção do ligamento. Concluiu que uma vez que sinais e sintomas aumentavam com a idade, o reconhecimento precoce era de suma importância.

BEN-BASSAT et al⁵ realizaram tratamento em 65 crianças que apresentavam maloclusão classe I de Angle e eram portadoras de mordida cruzada posterior unilateral, durante a dentadura mista. Aspectos morfológicos e funcionais foram investigados e comparados com outras 10 crianças com normoclusão ou que apresentavam uma suave maloclusão

classe I de Angle, porém com a mesma relação de mordida cruzada do grupo tratado. Os autores observaram uma redução drástica na prevalência do deslocamento mandibular (85,3% antes do tratamento e 8,8% após). Contudo, foi verificado um moderado aumento de desvio de linha média mandibular não funcional.

PAUNIO, RAUTAVA, SILLANPAA⁶³ realizaram um estudo envolvendo 1018 crianças com a idade de 3 anos completos, com o intuito de estabelecer uma associação entre o hábito de sucção, obstrução das vias aéreas e maloclusões. Foi verificado que o hábito de sucção ocorria em 25,1% das crianças, sendo que 23,4% dessas faziam uso de chupetas e 1,7% sugavam o polegar. Maloclusões foram encontradas em 35,5%, com a prevalência, para mordida aberta, de 27,2% e para mordida cruzada unilateral de 8,3%, não havendo predileção por sexo. Das 78 crianças que apresentaram mordida cruzada unilateral, 27 utilizavam chupetas e 2 sugavam o polegar, enquanto 49 crianças não tinham nenhum hábito de sucção. Os autores concluíram que a utilização de chupetas estava significativamente associada com a mordida cruzada, enquanto a sucção de polegar não demonstrou nenhuma associação considerável.

MODESTO et al⁴⁹ avaliaram 4873 fichas clínicas da disciplina de odontopediatria da Universidade Federal do Rio de Janeiro, com o objetivo de verificar a prevalência de mordida cruzada posterior. Os autores encontraram um índice de 10,23% para mordidas cruzadas posteriores na dentadura decídua, 12,20% para a mista e 4,96% para a permanente.

GRAY²⁵ afirmou que o ajuste oclusal era um procedimento invasivo e irreversível e, quando realizado em uma seqüência racional, contribuía para uma estabilidade oclusal e um funcionamento confortável do sistema

mastigatório. Devido à natureza dinâmica deste sistema, os resultados do ajuste oclusal eram raramente permanentes.

VANDERAS⁸⁰ conduziu um estudo epidemiológico na tentativa de investigar a relação entre a disfunção crânio mandibular e maloclusão, utilizando 386 crianças com idades variando de 6 a 10 anos de idade, que apresentavam ou não experiências de vida desagradáveis. Os resultados não mostraram correlações estatisticamente significantes entre cada sinal clínico e cada tipo de maloclusão observados, bem como entre a dor na região temporal e a mordida cruzada posterior. Este achado somente foi válido para o grupo que apresentava crianças calmas, não sendo verdadeiro para o grupo com crianças agitadas, embora a frequência de mordida cruzada neste último grupo fosse significativamente maior. Os resultados demonstraram que as correlações entre maloclusão e disfunção crânio mandibular eram inconsistentes.

OGAARD, LARSSON, LINDSTEN⁵⁹ realizaram um estudo com a finalidade de verificar o efeito da posição transversa dos caninos decíduos e dos hábitos de sucção sobre o desenvolvimento da mordida cruzada posterior. Para tal, registraram a distância intercaninos superior e inferior de 455 crianças de 3 anos de idade, com ou sem história prévia de hábitos de sucção do polegar ou de chupeta. Os autores notaram uma prevalência maior de mordidas cruzadas posteriores em crianças com hábito de sucção de polegar, quando comparada com as sem hábito bucal. Dados estatísticos demonstraram que nas crianças que sugavam o polegar, a mordida cruzada posterior podia ser atribuída à distância intercanina do arco superior isoladamente, a qual estava diminuída significativamente, enquanto em pacientes portadores de hábito de sucção de chupeta poderia ser atribuída às distâncias intercaninas superior e inferior. As análises de covariação mostraram que seriam

necessários pelo menos dois anos de hábito de sucção de chupeta para produzir alterações significantes no arco superior e três anos para o inferior. Também foi observado que a amamentação materna ou o uso de mamadeiras não tiveram influência sobre o desenvolvimento da mordida cruzada posterior, acreditando que este fato se deva à baixa frequência e duração do hábito.

NINOU, STEPHENS⁵⁷ indicaram como vantagens do tratamento precoce das mordidas cruzadas posteriores, a prevenção de dores nos músculos da mastigação nos casos de mordida cruzada unilateral, o impedimento do desenvolvimento de deslocamento habitual da mandíbula, a prevenção da recidiva da maloclusão e a permissão para a mandíbula, através do desgaste seletivo em caninos decíduos, em assumir uma relação mais central, uma vez que esta interferência, era frequentemente o único fator causador do deslocamento mandibular e desenvolvimento da mordida cruzada.

NGAN, FIELDS⁵⁵ salientaram a tendência dos hábitos de sucção estarem associados com a constrição do arco superior, particularmente, em região de caninos decíduos, gerando interferências oclusais, que poderiam então levar a um desvio funcional da mandíbula anterior e lateralmente. Estabeleceram que o tratamento da mordida cruzada posterior deveria ser o mais precoce possível, de preferência antes da erupção dos primeiros molares permanentes, podendo, ainda, requerer algum tipo de tratamento adicional, após esta fase. O objetivo de se interceder precocemente seria o de se conseguir uma melhor estabilidade, uma redução na porcentagem das extrações de dentes, uma redução no tempo de tratamento e melhor resultado final estético e funcional.

BRANDÃO ⁸ preconizou que, quando o desgaste seletivo e a orientação da mastigação não forem suficientes para a correção do desvio da mandíbula, a resina composta deveria ser colocada unicamente na oclusal dos dentes decíduos (pistas diretas planas) para a correção de mordidas cruzadas posteriores unilaterais, com a finalidade de modificar a postura da mandíbula, conferindo-lhe uma posição mais fisiológica, portanto, facilitando um desenvolvimento equilibrado do sistema estomatognático. Explicou que as pistas diretas planas deveriam preencher o espaço interoclusal observado entre os molares superiores e inferiores do lado cruzado, quando a mandíbula estivesse manipulada em oclusão cêntrica, devendo ser paralelas ao campo de Camper (sentido ântero posterior). No sentido vestibulo lingual, as pistas diretas planas deveriam apresentar uma inclinação, sendo mais alta na vestibular dos molares superiores e na palatina dos inferiores, impedindo, assim, o desvio de mandíbula.

O' BYRN et al⁵⁸ realizaram um estudo onde não foi detectada nenhuma assimetria esquelética mandibular em pacientes que apresentavam mordida cruzada posterior unilateral quando comparados ao grupo controle (pacientes portadores de maloclusões classe I), enfatizando que tal achado não suportava a hipótese de que a mordida cruzada unilateral, quando não tratada, levaria a uma assimetria esquelética da mandíbula. Os autores também salientaram que as inclinações cuspídicadas e/ou a estrutura têmporo mandibular poderiam evitar o simples movimento lateral da mandíbula, observado durante o fechamento para a posição de oclusão cêntrica, em pacientes com mordida cruzada posterior unilateral. Por outro lado, o movimento da mandíbula era acompanhado pelo movimento anterior, inferior e medial do côndilo, sobre o lado não cruzado. No lado da mordida cruzada, o côndilo movia-se posterior, superior e lateralmente .

BRIN et al⁹ realizaram um trabalho com 34 crianças, sendo que 24 eram portadoras de mordida cruzada posterior unilateral (grupo experimental) e 10 apresentavam oclusão normal (grupo controle), ambos os grupos no estágio de dentadura mista. O trabalho teve como objetivo investigar a relação entre as mudanças esqueléticas morfológicas e o padrão de movimento mandibular, após o tratamento da mordida cruzada posterior, por meio de expansão da maxila. Como resultado, foi observada uma mudança espontânea na largura do arco mandibular no grupo experimental, apresentando um aumento em 50% dos casos, 25% permanecendo sem mudança e 25% perdendo em largura. Somente 50% dos pacientes apresentaram sucesso no tratamento da correção da mordida cruzada posterior. Após o tratamento, a linha média desviada persistiu em 40% dos pacientes do grupo experimental e a prevalência de seqüência reversa, (desvio da mandíbula para o lado oposto ao do bolo alimentar, observado no fechamento, durante o ciclo mastigatório), foi mais alta do que o do grupo com oclusão normal, sendo eliminada em 27% dos casos. Em outras situações, este padrão tornou-se bilateral após o tratamento ou vice-versa. Concluíram que a mordida cruzada posterior unilateral estava associada com um padrão inerente de movimento mandibular, o qual não era significativamente alterado pelo tratamento ortodôntico.

LEIGHTON⁴² relatou que a mordida cruzada na dentadura decídua poderia originar-se da discrepância esquelética (má relação das bases ósseas) ou estar associada a um desfavorável balanço de forças, causando uma inclinação lingual dos dentes superiores ou inclinação vestibular dos dentes inferiores, estando este desequilíbrio de forças geralmente associado à hábitos de sucção. Afirmou também que a correção espontânea da mordida cruzada não estava diretamente correlacionada com a idade do paciente e que o

prognóstico para o tratamento de mordida cruzada com desvio de mandíbula associado à hábitos de sucção era mais favorável do que para as mordidas cruzadas esqueléticas. Concluiu que devido às incertezas das previsões e a ocorrência freqüente de correção espontânea, não era recomendado o tratamento rotineiro das mordidas cruzadas ainda na dentadura decídua.

RUSSEL⁶⁶ estabeleceu que o controle dos desvios ântero posterior ou laterais funcionais na dentadura mista poderia ser realizado fora da ortodontia, desde que o correto diagnóstico fosse estabelecido a fim de se obter sucesso ao final do tratamento. Este diagnóstico deveria ser realizado com a mandíbula manipulada em relação cêntrica. O desvio lateral funcional usualmente era o resultado de um arco maxilar estreito que levava a uma relação de topo entre a mandíbula e a maxila. Para se conseguir uma relação funcional estável tipo cúspide-fossa, o paciente desviava a mandíbula levando a uma relação de mordida cruzada unilateral, em oclusão cêntrica. A expansão realizada anteriormente à erupção dos primeiros molares permanentes era menos eficiente, levando, com freqüência, a uma erupção destes dentes em relação cruzada.

HASHIM, AL JASSER³⁰ realizaram um estudo utilizando 44 adolescentes com o intuito de estabelecer a relação entre mordida cruzada e saúde periodontal no segmento posterior do arco dental. A avaliação foi efetuada através do índice de placa, índice gengival e medida de profundidade de bolsa, sendo que este último não apresentou diferença significativa entre dentes cruzados e não cruzados em todos os locais examinados e em ambos os sexos. O estado periodontal do elemento dental cruzado apresentou uma condição desfavorável no sexo masculino quando comparados com o sexo feminino, mas não alcançando diferença estatisticamente significativa. Concluíram que esta situação parecia estar

relacionada às características morfológicas da maloclusão, que impediria a higiene oral adequada e a auto limpeza, levando, então, a um aumento do acúmulo de placa dental bacteriana.

3 PROPOSIÇÃO

3 PROPOSIÇÃO

O objetivo deste trabalho foi realizar uma avaliação dos resultados do tratamento da mordida cruzada posterior funcional, durante 12 meses, realizado através do desgaste seletivo em contatos prematuros, em indivíduos na fase de dentadura decídua, com idades entre 2 e 6 anos, com o propósito de responder as seguintes questões :

1- A mordida cruzada posterior funcional é corrigida somente com o desgaste seletivo ?

2- Ocorre estabilidade da correção obtida, durante os 12 meses após o tratamento ?

3 - Existe autocorreção da mordida cruzada posterior funcional, no período estudado ?

4 MATERIAL E
MÉTODO

4 MATERIAL E MÉTODO

4.1 Seleção da amostra

O presente estudo foi desenvolvido junto a 18 creches Municipais e núcleos de educação infantil (N.E.I) da cidade de Florianópolis, onde foram examinadas 1011 crianças com idade entre 2 e 6 anos, sendo 492 do sexo masculino e 519 do sexo feminino, regularmente matriculadas nas referidas instituições (TABELA 1). Todas as crianças que se enquadraram no padrão de classificação de mordida cruzada posterior funcional foram convidadas a participar do tratamento desta maloclusão. Das 1011 crianças examinadas, apenas 26 eram portadoras da referida maloclusão, portanto aptas a iniciarem o trabalho. A amostra foi dividida em dois grupos, sendo o grupo 1 composto por 13 crianças que receberam tratamento e o grupo 2 composto por 13 crianças que não receberam tratamento, servindo como grupo controle. As crianças do grupo 1 deveriam estar presentes nos dias dos exames, previamente agendados com a direção das instituições, bem como não oferecer resistência aos referidos exames por ocasião das visitas. As crianças que não apresentassem um quadro de saúde geral em boas condições e já estivessem em fase de dentadura mista foram excluídas da amostra, com exceção dos casos onde os primeiros molares permanentes encontravam-se em erupção ativa, ainda em infra-oclusão, os quais foram classificados, para este trabalho, dentro da fase de dentadura decídua, portanto, aptas a participarem do estudo. As crianças que preencheram os pré-requisitos acima citados e que apresentaram autorização prévia dos pais ou responsáveis para início do tratamento foram convidadas a comparecer à clínica do curso de pós-graduação da Universidade Federal de Santa Catarina para tratamento da mordida cruzada posterior funcional.

TABELA 1 — Relação das Instituições visitadas, número de crianças examinadas e a prevalência de mordida cruzada posterior. Florianópolis - Santa Catarina, 1997.

NOME DA INSTITUIÇÃO (LOCALIZAÇÃO)	Nº DE CRIANÇAS EXAMINADAS
Creche Orlandina Cordeiro Saco Grande II	44
Creche Vargem Pequena Vargem Pequena	31
Creche Joaquina Maria Peres Itacorubi	62
Creche Fermino Vieira Córrego Grande	35
Creche Monsenhor Frederico Hobold Costeira	86
Creche Santa Terezinha do Menino Jesus Prainha	30
Creche Professora Rosa Maria Pires Morro do Céu	33
Creche Nossa Senhora Aparecida Pantanal	83
Creche LBA Centro	49
Creche Doralice Teodora Bastos Canasvieiras	77
Creche Morro da Queimada Morro da Queimada	42
Creche Waldemar da Silva Filho Trindade	72
N.E.I. Ponta das Canas Ponta das Canas	62
N.E.I. Ingleses Ingleses	34
N.E.I. Jurerê Jurerê	57
N.E.I. Judite Fernandes de Lima Saco Grande	75
N.E.I. São João Batista Rio Vermelho	120
N.E.I. Santo Antônio de Paula Saco Grande	19

4.2 Método

Previamente, ao início da seleção da amostra foi solicitada, junto à Secretaria Municipal de Educação da cidade de Florianópolis, uma carta de apresentação com a devida autorização para o desenvolvimento deste estudo com a comunidade escolar (ANEXO 1). As Instituições de ensino foram escolhidas aleatoriamente, não obedecendo a nenhum critério prévio.

Os exames foram realizados em duas visitas, sendo a primeira realizada pelo autor do trabalho e um anotador, onde foram examinadas 1011 crianças, classificando-se todas as mordidas cruzadas posteriores verificadas e selecionando as de origem funcional para posterior tratamento.

A segunda visita foi acrescida pela presença de um dos orientadores, onde somente as crianças previamente selecionadas durante o primeiro exame foram reexaminadas. Caso ocorresse alguma discordância entre o diagnóstico da maloclusão, o mesmo era discutido até que houvesse consenso entre os examinadores.

Os exames clínicos iniciais foram executados pelo autor, o qual recebeu previamente orientações sobre a técnica a ser utilizada, sendo discutida a seguir.

Inicialmente, foram anotados os nomes das crianças em uma ficha, sempre na presença de uma professora da escola para que não ocorresse erro quanto a identificação dos pacientes.

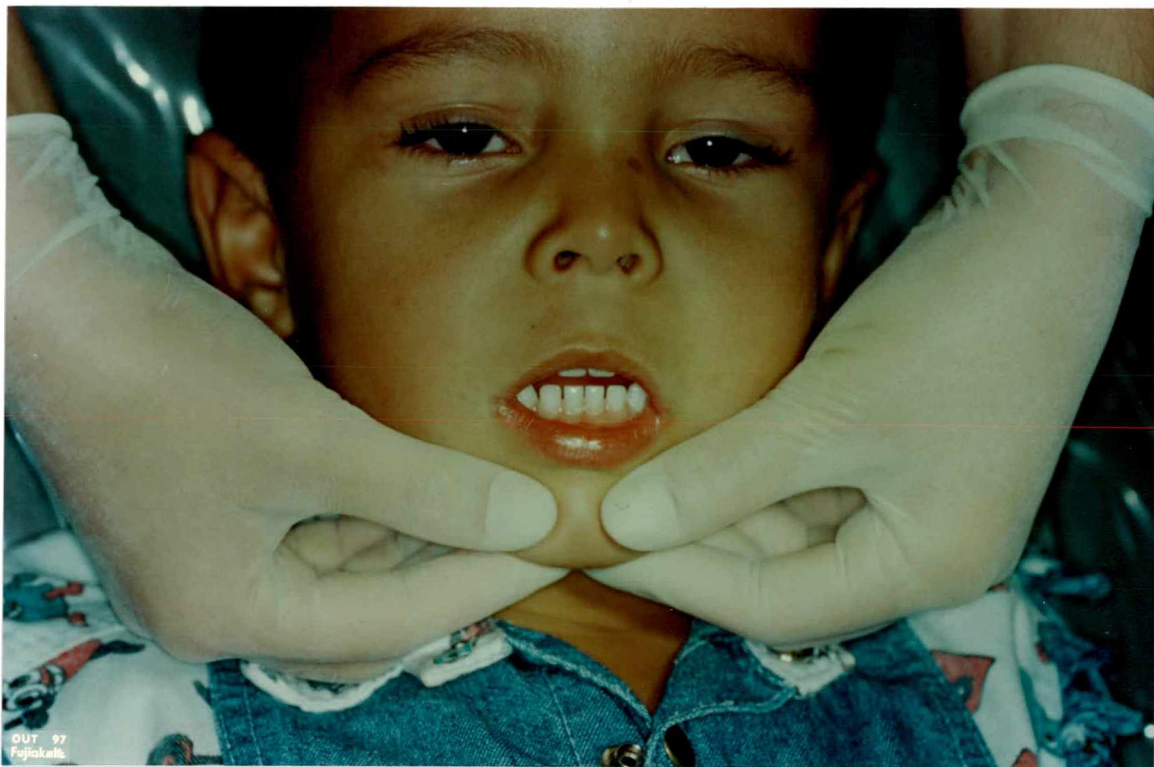As crianças foram posicionadas em decúbito dorsal sobre um colchonete estendido em uma mesa ou no chão, na própria sala de aula ou em um espaço convenientemente adaptado pela instituição, de acordo com a disponibilidade de cada uma. Com a finalidade de obter maior cooperação das crianças, diminuir a ansiedade inicial e facilitar a explicação sobre o procedimento a ser realizado, o exame foi sempre executado junto ao professor ou auxiliar de ensino responsável.

Durante o exame clínico, o examinador posicionava-se por trás da criança orientando-a como abrir e fechar a boca, verificando a presença ou não de mordida cruzada posterior. Este procedimento foi repetido no mínimo 3 vezes porque a máxima intercuspidação habitual (m.i.h) na criança não é tão definida como no adulto.

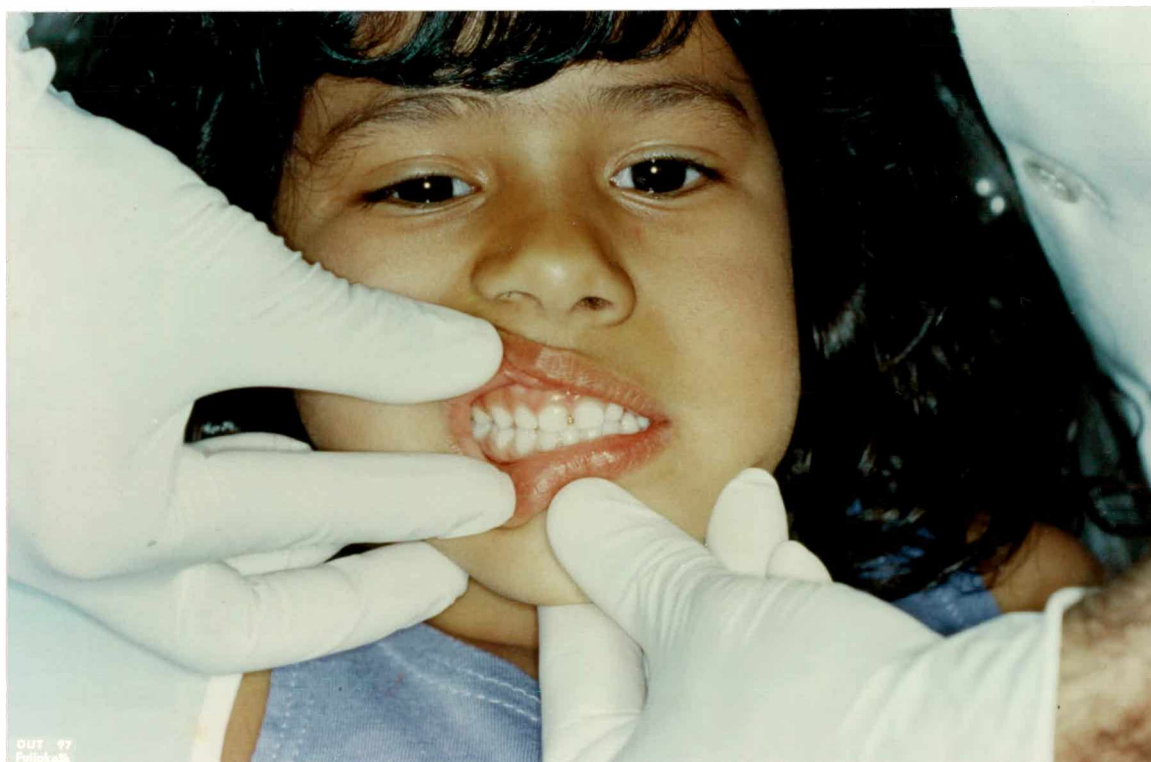
Quando era verificada qualquer mordida cruzada posterior, na posição de m.i.h eram preenchidos os campos 1 e 2 da ficha clínica preconizada por CARCERERI¹² e adaptada pelo autor deste trabalho (ANEXO 2). Este preenchimento era realizado com o objetivo de classificar a maloclusão diagnosticada.

Posteriormente, com a criança manipulada em relação cêntrica, era realizado o diagnóstico definitivo da maloclusão e anotado no campo 3 da ficha. A técnica utilizada para se obter a relação cêntrica foi a preconizada por DAWSON¹⁹ e sugerida por CELENZA¹³. Essa técnica é a de manipulação bilateral, com a criança reclinando a cabeça para trás, evitando a ação muscular e, com a boca aberta cerca de 1 centímetro (FOTOGRAFIA 1). Esse procedimento foi repetido cerca de 5 vezes até que fosse obtida a posição correta. Para o tratamento, a técnica utilizada para a manipulação em relação cêntrica foi a defendida por GUICHET²⁶, onde o autor utiliza somente uma mão sobre o queixo da criança, facilitando a retrusão da mandíbula (FOTOGRAFIA 2). Essa mudança da técnica de manipulação ocorreu em função de dificuldades operacionais, uma vez que durante o tratamento o profissional não possuía uma auxiliar. Portanto, foi selecionada uma técnica onde somente uma mão ficaria ocupada com a manipulação.

As crianças que apresentaram mordida cruzada posterior unilateral, em posição de m.i.h, com desvio de mandíbula e, quando manipuladas em relação cêntrica não apresentavam mais a condição de cruzamento, e sim um contato prematuro em algum dente, eram classificadas como portadoras de



FOTOGRAFIA 1 – Técnica de manipulação em relação cêntrica preconizada por DAWSON¹⁹.



FOTOGRAFIA 2 - Técnica de manipulação em relação cêntrica preconizada por GUICHET²⁶.

mordida cruzada posterior de origem funcional, portanto aptas a participarem do estudo.

Foram realizadas reuniões com os pais ou responsáveis de todas as instituições participantes, visando o esclarecimento sobre o problema da maloclusão, bem como fornecer explicações pertinentes ao tratamento das crianças selecionadas.

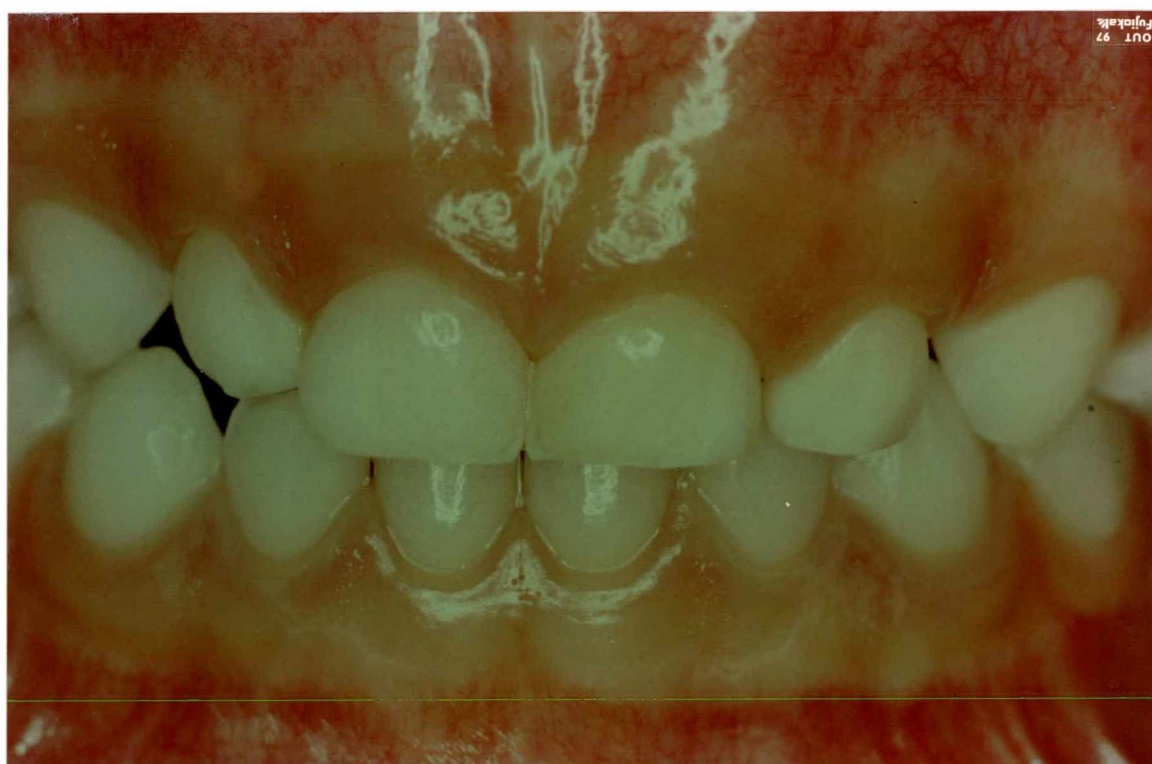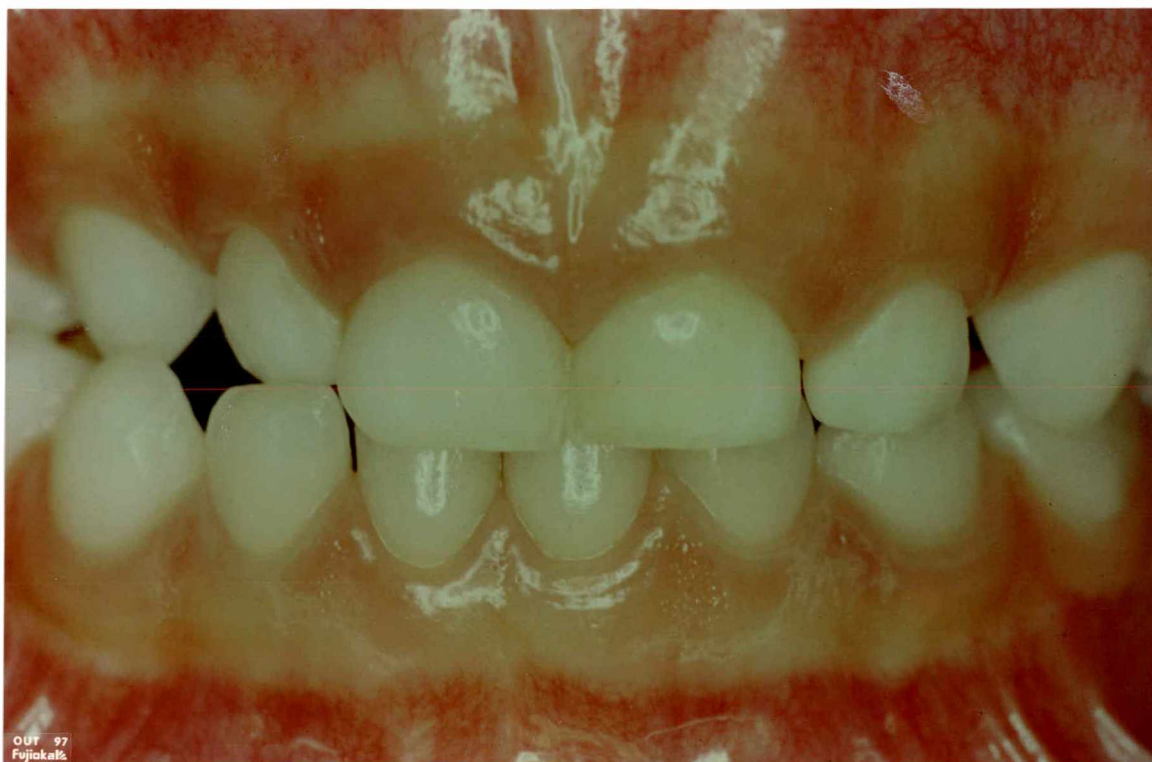
Durante o tratamento, no primeiro contato com a criança, os dados pessoais de cada uma, tanto do grupo 1 (grupo tratado) como do grupo 2 (grupo controle), foram registrados no campo 1 da ficha clínica especialmente elaborada para tal finalidade (ANEXO 3). Esta mesma ficha possuía um espaço reservado para anotações pertinentes à saúde bucal da criança.

O exame clínico era realizado primeiramente em m.i.h e, após a verificação da saúde bucal da criança, a mesma era manipulada em relação cêntrica com o intuito de se verificar os contatos prematuros. Estes eram anotados em espaço reservado para este fim.

Cada paciente foi fotografado em norma frontal, tanto em m.i.h como em relação cêntrica, sendo que as fotografias foram realizadas antes do tratamento e após 12 meses (FOTOGRAFIAS 2a e 2b).

4.3 Tratamento

50% das crianças portadoras de mordida cruzada posterior funcional foram convidadas a receber tratamento e acompanhamento clínico por um período de um ano. Este tratamento foi realizado na clínica de pós-graduação da Universidade Federal de Santa Catarina pelo autor do trabalho, sob supervisão de um orientador.



FOTOGRAFIAS 2 a e 2 b – Paciente em m.i.h. antes do tratamento e após 12 (doze) meses.

Foram marcadas 10 sessões de 30 minutos para cada criança a ser tratada, sendo 20 minutos reservados ao ajuste oclusal e 5 destinados aos exercícios com a criança, que eram realizados com o auxílio de um espelho. Os pais ou responsáveis foram instruídos a repetirem em casa estes exercícios com a criança pelo menos uma vez ao dia, durante 5 minutos.

As sessões eram marcadas semanalmente e somente o grupo a receber tratamento deveria comparecer. O grupo controle ficou restrito a uma sessão inicial e uma final, 12 meses após.

A oclusão foi checada com uma fita carbono Accu Film II e o ajuste oclusal, por meio de desgaste seletivo, foi realizado de acordo com o preconizado por KISLING³⁷ em qualquer contato prematuro observado. Foram utilizadas pontas diamantadas KG sorensen 3215 e 3216 em alta rotação refrigeradas com água e ar. Após a realização dos desgastes, cada paciente recebeu aplicação tópica de flúor com a finalidade de evitar a sensibilidade pós-desgaste.

4.4 Avaliação do tratamento

A avaliação inicial e anotações pertinentes, foram realizadas após a conclusão do ajuste oclusal, sendo que as demais avaliações foram feitas 6 e 12 meses após o tratamento. Para o grupo controle não foi realizada a avaliação intermediária de 6 meses.

A avaliação final do tratamento foi realizada através de exame clínico, comparações entre as fotografias iniciais e finais. Seria considerado como sucesso o tratamento que após um ano apresentasse uma relação transversa normal, sem presença de nenhum elemento dental cruzado e sem desvio de mandíbula na m.i.h. A relação de topo a topo seria, então, considerada insucesso. Este exame foi realizado somente em dentadura

decídua, sendo a relação dos primeiros molares permanentes, presente em algumas crianças, não considerada para avaliação dos resultados.

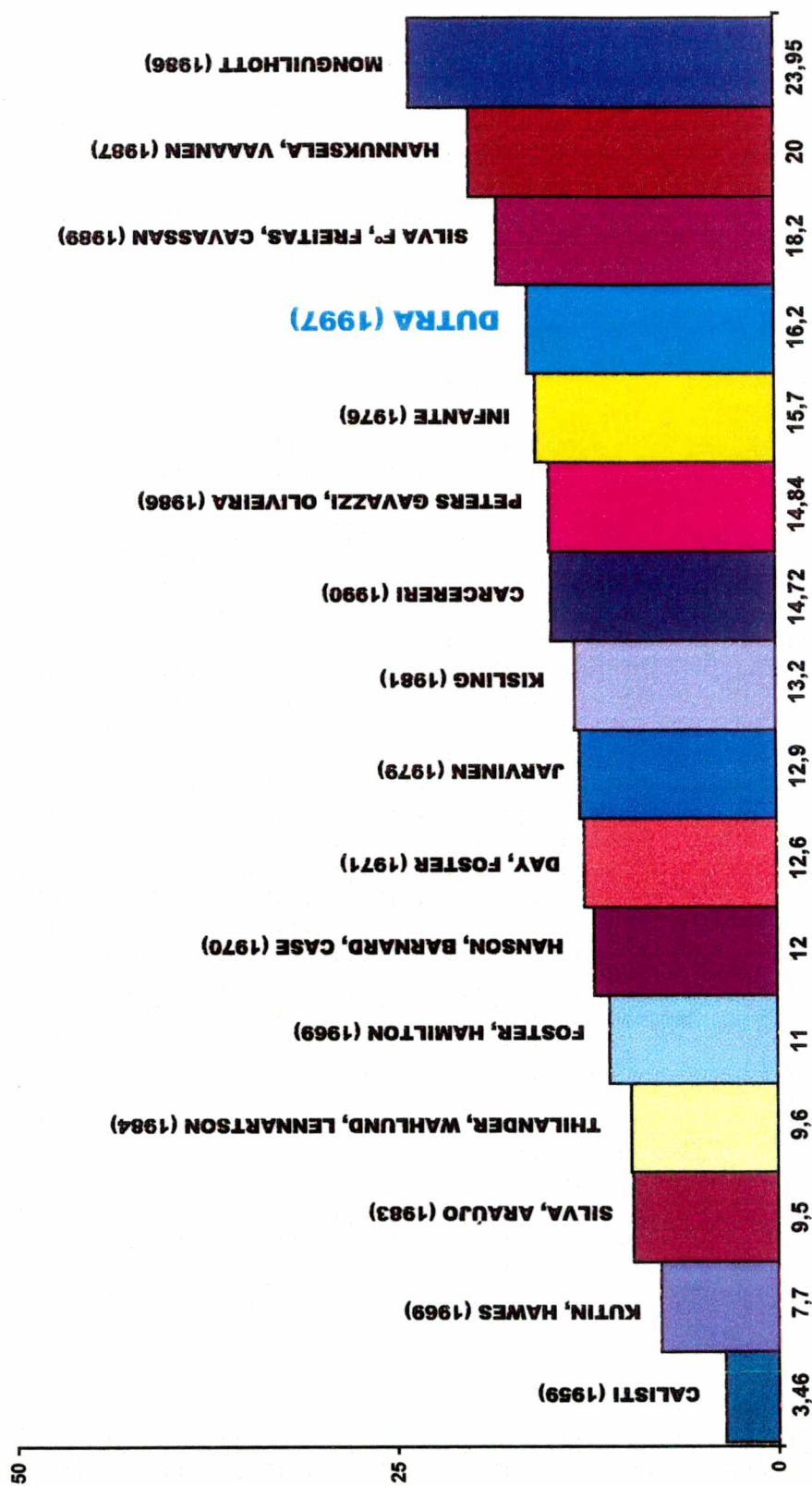
5 DISCUSSÃO E RESULTADOS

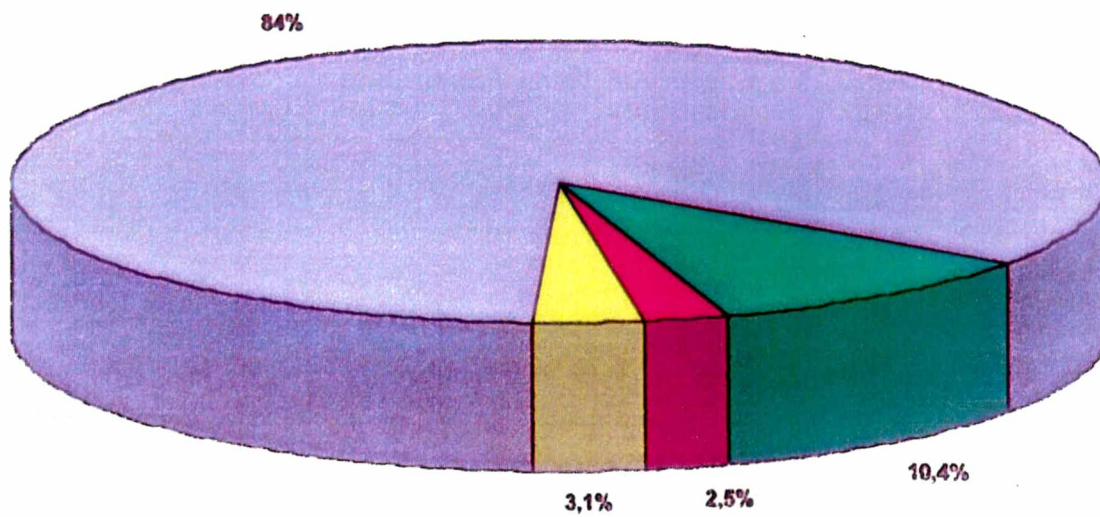
5 DISCUSSÃO E RESULTADOS

Mesmo não sendo objetivo deste estudo, a observação da prevalência para a mordida cruzada posterior foi imprescindível, uma vez que a amostra de 1011 crianças era bastante considerável. O resultado encontrado foi de 16,2%, apresentando um percentual próximo daqueles observados por CARCERERI¹² (14,72%), PETERS, GAVAZZI, OLIVEIRA⁶⁴ (14,84%), INFANTE³⁴ (15,70%), DAY, FOSTER²⁰ (16%) - (GRÁFICO 1). A alta prevalência encontrada neste estudo reforça a idéia preconizada por SILVA, ARAÚJO⁶⁸ e SILVA FILHO, FREITAS, CAVASSAN⁷⁰ de que a mordida cruzada já se caracteriza como sendo um problema de saúde pública, salientando também, a negligência com que vem sendo tratada pelos profissionais de saúde, principalmente os de odontologia. Embora ocorra uma grande variação na prevalência desta maloclusão, com índices variando entre 3,46%¹¹ e 23,95%⁵¹, a média situa-se entre a faixa de 8% a 16%, segundo THILANDER, WAHLUND, LENNARTSON⁷⁷ e SILVA FILHO, ALVES, CAPELOZZA FILHO⁶⁹. O estudo atual revelou ainda que a prevalência de mordida cruzada posterior de origem funcional foi de 2,5%, ficando este valor diferente do encontrado por MODESTO et al⁴⁹ (0,22%) - (GRÁFICO 2).

Esta discrepância de resultados pode ter explicação nas diferentes classificações utilizadas para as mordidas cruzadas posteriores, o que dificultaria os parâmetros de comparação entre os referenciados estudos. Em geral, os autores utilizam o termo funcional quando da existência de desvio mandibular, independente da permanência ou não do cruzamento posterior em relação cêntrica, diferentemente da classificação utilizada neste estudo, onde o descruzamento posterior era necessário para que fosse considerada como sendo de caráter funcional. Quando consideradas as mordidas cruzadas

GRÁFICO 1 — Percentuais de prevalência de mordidas cruzadas posteriores, encontrados na literatura. Florianópolis — Santa Catarina, 1997.





- Mordida cruzada posterior esquelética — 10,4%
- Mordida cruzada posterior dentária — 3,1%
- Mordida cruzada posterior funcional — 2,5%
- Outros tipos de oclusão — 84%

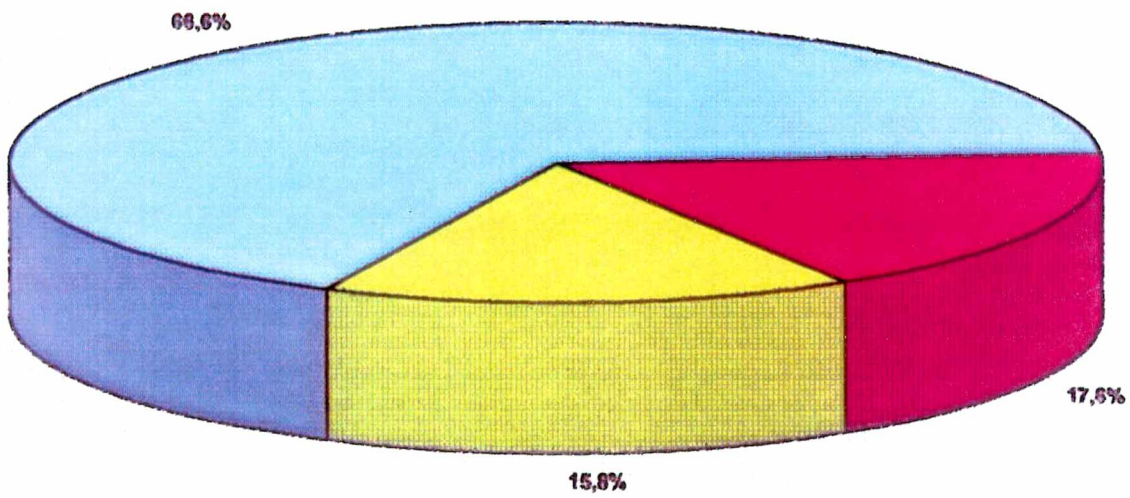
GRÁFICO 2 — Prevalência de mordida cruzada posterior verificada em Florianópolis — Santa Catarina, 1997.

posteriores, de um modo geral, a de origem funcional representou 15,8% deste total - (GRÁFICO 3), diferente do observado por JÄRVINEN³⁵ (5,55%) e CARCERERI¹² (2,08%).

Importante salientar a ocorrência de uma acentuada predileção pelo sexo masculino (65,3%) quando comparado com o sexo feminino (34,7%), aspecto este que se assemelha ao observado pelo estudo de KUTIN, HAWES⁴⁰, onde os autores verificaram uma prevalência também maior no sexo masculino (60%).

Em se considerando os possíveis fatores etiológicos das mordidas cruzadas posteriores, HIGLEY³² salientou que a pressão exercida na mandíbula, pela mão, durante o sono, poderia ser a causadora de uma incorreta posição mandibular. É interessante ressaltar que todas as crianças pertencentes ao grupo 1 (grupo tratado) apresentavam tal comportamento, enquanto no grupo 2 (grupo controle) 61,5% das crianças demonstraram possuir a referida interposição da mão sobre a mandíbula durante o sono ou até mesmo em outra situação, tal como durante os estudos ou diante da televisão. Este hábito postural foi diagnosticado antes do início do tratamento, sendo que as crianças permaneceram com o mesmo hábito durante os 12 meses após o tratamento.

SILVA, ARAÚJO⁶⁸ também referenciam à cárie dentária como sendo um possível fator causal da maloclusão em estudo. Os autores constataram uma elevada prevalência da mordida cruzada posterior funcional, atribuindo tal achado ao elevado percentual de cáries encontrado e ao baixo número de dentisteria realizado. Esta mesma relação entre cárie dentária e a presença de maloclusão foi verificada no atual estudo, onde foi observado que 69,2% das crianças dos grupos tratado e controle apresentavam pelo menos 4 elementos dentários cariados, enquanto o índice



■ Mordida cruzada posterior esquelética — 66,6%

■ Mordida cruzada posterior dentária — 17,6%

■ Mordida cruzada posterior funcional — 15,8%

GRÁFICO 3 — Porcentagens dos diferentes tipos de mordida cruzada posterior verificadas em Florianópolis — Santa Catarina, 1997.

de dentisteria presente era baixo. A explicação para o fato de a cárie dentária ser considerada como possível fator etiológico das mordidas cruzadas, está na perda de estrutura dental causada pela lesão cariiosa, principalmente quando esta encontra-se localizada nas faces interproximais, fazendo com que ocorra conseqüente perda de ponto de contato proximal.

Trabalhos anteriores, como os de OKUN⁶⁰, VADIAKAS et al⁷⁹, sugeriram a respiração bucal como sendo um dos fatores etiológicos mais importantes da mordida cruzada posterior. Foi verificado que somente 30,7% das crianças desse estudo apresentaram um quadro de respiração bucal, demonstrando que dentre os possíveis fatores causais observados nesse estudo, esse foi o que apresentou a menor prevalência. Em contrapartida, 92,3% da amostra atual apresentou deglutição atípica com interposição de língua. O dado observado acima corrobora o achado de HANSON, BARNARD, CASE²⁹, onde os autores demonstraram uma íntima associação entre a mordida cruzada posterior e a deglutição atípica.

Com respeito aos fatores etiológicos, OKUN⁶⁰ enfatiza a importância da remoção desses, objetivando evitar a recidiva do tratamento realizado.

Considerando a linha média, os desvios dessa são muito comuns na dentadura decídua e mista, em virtude de deslocamentos dos incisivos superiores ou inferiores para a direita ou esquerda, mas sem desvio da mandíbula. FOSTER, HAMILTON²³ verificaram em seu trabalho que 26% das crianças estudadas demonstraram desvio de linha média, sendo que 54% desses casos eram desviados para a esquerda. Já KRITSINELI, SHIM³⁸ verificaram que 40% das crianças em fase de dentadura decídua e 50% das que estavam na dentadura mista apresentavam a linha média desviada. Neste estudo, por se tratar de mordida cruzada funcional, conseqüentemente com desvio de mandíbula, todas as crianças apresentaram a linha mediana não

coincidente, com 53,8% desviado para a esquerda e 46,2% para a direita. Esse padrão de desvio foi verificado antes do tratamento, sendo que, posteriormente, todas as crianças tratadas (grupo I) passaram a apresentar coincidência da linha média, diferentemente do observado por BRIN et al⁹, onde o não alinhamento mediano persistiu em 40% dos pacientes tratados. As crianças do grupo controle não passaram a apresentar alinhamento mediano espontâneo, mesmo após um ano de controle.

É importante salientar que o diagnóstico diferencial entre os dois tipos de desvio foi realizado, uma vez que em algumas situações poderia ocorrer coincidência das linhas médias superior e inferior, mas com desvio de mandíbula. Isso ocorreria quando a criança, por exemplo, apresentasse um desvio de mandíbula para direita e a linha média superior estivesse desviada para o mesmo lado ou ainda se houvesse um desvio dentário inferior para o lado esquerdo, o qual compensaria o desvio da mandíbula para o lado direito, podendo haver também coincidência de linhas médias.¹²

HIGLEY³² complementou a idéia acima, afirmando que nem sempre a discrepância de linha média indicava uma má posição mandibular, podendo essa discrepância ser o resultado de uma inclinação dental ou desvio ao redor da linha do arco dental.

Já WOOD⁸³ salientou que a não coincidência das linhas médias em pacientes portadores de mordida cruzada poderia ser produzida por interferências oclusais e, que neste caso, o desgaste seletivo seria um procedimento suficiente para a correção dessa situação.

Ainda com relação aos fatores etiológicos, LINDNER, MODEÉR⁴⁴ afirmaram que a duração e a intensidade do hábito de sucção exerciam uma influência negativa na redução da largura transversa da maxila em crianças com mordida cruzada unilateral, sendo o uso da chupeta mais nocivo do que a sucção de polegar. Já com relação à mamadeira, a utilização dessa, segundo

OGAARD, LARSSON, LINDSTEN⁵⁹, não influenciaria de maneira decisiva no aparecimento da mordida cruzada posterior, devido a baixa frequência e duração desse hábito. MODEÉR, ODENRICK, LINDNER⁴⁸ ainda complementaram, sugerindo que, com relação à duração, os hábitos deveriam ser controlados a partir de dois anos de idade. Tal cuidado com a remoção precoce dos hábitos de sucção já havia sido demonstrado por WEBER⁸², com o intuito de prevenir problemas ortodônticos mais severos.

Segundo OGAARD, LARSSON, LINDSTEN⁵⁹ seriam necessários pelo menos dois anos de hábito de sucção de chupeta para produzir alteração no arco superior e três anos para o arco inferior.

LARSSON⁴¹, NGAN, FIELDS⁵⁵ completaram o raciocínio acima, afirmando que essas alterações estariam restritas à parte anterior do palato, particularmente em regiões de caninos, gerando interferências oclusais.

Este estudo verificou, anteriormente ao tratamento, uma prevalência de 15,3% de utilização de mamadeira, 23% de sucção de chupetas, 30,7% de sucção de polegar e 15,3% para crianças com hábito de roer unhas. Esses índices permaneceram inalterados durante os 12 meses de controle, tanto para o grupo 1 quanto para o grupo 2. Com relação ao grupo 1 (grupo tratado), nenhum sucesso foi obtido na tentativa de remoção do hábito, como preconizado por OKUN⁶⁰, mesmo com a orientação prévia e explicação aos pais e ou responsáveis, bem como para as crianças, da importância da remoção do hábito e das possíveis conseqüências, caso esta sugestão não fosse seguida. Ao contrário, o grupo 2 (grupo controle) não recebeu nenhuma orientação sobre remoção dos hábitos de sucção ou qualquer outra informação concernente à etiologia ou tratamento da maloclusão em questão.

Os resultados encontrados neste estudo mostraram-se diferenciados daqueles observados por LARSSON⁴¹, onde a prevalência verificada para o uso de chupetas foi de 16% e para a sucção de polegar 13,5%. LINDNER,

MODEÉR⁴⁴ verificaram um índice de 78% para crianças que utilizavam chupetas enquanto SILVA FILHO, GONÇALVES, MAIA⁷¹ observaram, para a mesma situação, um índice de 30.5%.

Outro resultado discrepante do atual foi o de PAUNIO, RAUTAVA, SILLANPAA⁶³, onde constataram uma prevalência de 34,6% para crianças portadoras de mordida cruzada com hábitos de sucção de chupeta e 2,5% para crianças com sucção de polegar.

INFANTE³⁴ afirmou que crianças com hábitos de sucção possuíam um risco três vezes maior de adquirir mordida cruzada posterior do que as que não apresentavam tal comportamento. PETERS, GAVAZZI, OLIVEIRA⁶⁴ concordaram com o achado supra citado, afirmando existir uma estreita relação entre os hábitos de sucção e o aparecimento de mordida cruzada posterior. Em contrapartida, BOWDEN⁷ afirmou que os hábitos deletérios possuíam duvidosa importância no aparecimento de maloclusões, especificamente a mordida cruzada. Já PAUNIO, RAUTAVA, SILLANPAA⁶³ afirmaram que somente a sucção de polegar não demonstrava uma associação considerável.

Com relação ao tratamento das mordidas cruzadas posteriores, LEIGHTON⁴² afirmou que o prognóstico para o tratamento de pacientes com desvio de mandíbula associado a hábitos de sucção era mais favorável do que para as mordidas cruzadas esqueléticas.

Ainda com relação ao tratamento, MYERS⁵³, NGAN, WEI⁵⁶ relataram que os contatos prematuros na mordida cruzada posterior funcional eram mais comuns em área de caninos decíduos e sugeriu como terapia, o desgaste seletivo. BRANDÃO⁸ sugeriu que, quando este desgaste não fosse suficiente para a correção do desvio da mandíbula, a resina composta deveria ser colocada unicamente na oclusal dos dentes decíduos (pistas diretas planas) para a correção das mordidas cruzadas posteriores.

BUCK¹⁰ corrobora com os achados de MYERS⁵³, NGAN, WEI⁵⁶, afirmando ainda que as interferências oclusais em caninos eram facilmente detectadas em 90% das crianças portadoras de mordida cruzada posterior.

VIGORITO⁸¹ complementou essa idéia salientando que os caninos decíduos, na época de sua erupção, mostravam uma relação de topo a topo, levando a mandíbula a sofrer desvios. O estudo atual verificou, de acordo com os autores acima citados^{10,53,56,81}, que os contatos prematuros se apresentaram em 84,6% dos casos, preferencialmente em caninos decíduos e 16,4% nos segundos molares decíduos, não tendo, portanto, nenhum caso registrado de interferência em primeiros molares decíduos.

DAVIS¹⁸, CLIFORD¹⁵, NGAN, FIELDS⁵⁵, CHENEY¹⁴ defenderam a intervenção precoce nos casos de mordida cruzada, salientando que a correção, ainda na dentadura decídua, evitaria severas deformidades estruturais na permanente.

Já LEIGHTON⁴² não recomendou o tratamento rotineiro das mordidas cruzadas na dentadura decídua, por acreditar na ocorrência freqüente de correção espontânea.

Com o objetivo de verificar a eficiência do tratamento precoce da mordida cruzada posterior funcional, através de desgaste seletivo, na dentadura decídua e observar a possível autocorreção, é que a amostra foi dividida em dois grupos distintos de crianças, sendo o primeiro dividido em crianças que receberam o tratamento indicado e o segundo em grupo controle. Ambos os grupos foram acompanhados durante 12 meses e o que se observou foi a total correção das maloclusões em estudo, no grupo que recebeu o tratamento, e a permanência desta correção durante os meses de acompanhamento. Das 13 crianças tratadas, todas as mordidas cruzadas posteriores funcionais foram inteiramente corrigidas, não sendo verificada uma única relação de topo a topo em qualquer elemento dentário e todas as

linhas médias, anteriormente desalinhadas, apresentaram-se coincidentes, e nenhum hábito de sucção ou postural foi removido durante o período de duração deste estudo, em função da não cooperação das crianças neste sentido.

Em contrapartida, o grupo controle não apresentou nenhuma autocorreção, nos 12 meses observados, ou melhoria espontânea da referida maloclusão, necessitando, talvez, de maior tempo de acompanhamento para se obter conclusões acertadas sobre este aspecto. Tal detalhe já havia sido abordado por KUTIN, HAWES⁴⁰ quando afirmaram que a mordida cruzada posterior não era autocorrigível.

A maior dificuldade encontrada após a correção da mordida cruzada posterior por desgaste seletivo, foi a remoção da memória muscular funcional. Algumas das crianças necessitaram de até 10 sessões de exercícios de memória, que eram realizados com a utilização de espelhos, para a visualização e melhor memorização da nova realidade oclusal. A utilização do espelho para esta finalidade foi sugerida por KANTOMAA³⁶.

CHENEY¹⁴ reforçou a importância destes exercícios, salientando que os mesmos deveriam ser realizados com os dentes em oclusão cêntrica.

KISLING³⁷ sugeriu que, além dos exercícios realizados no consultório, fossem feitas duas ou três sessões domiciliares com 5 minutos de duração cada uma. Esta sugestão foi acatada e aplicada em cada criança individualmente, bem como a orientação dos pais ou responsáveis para a realização, em casa, dos referidos exercícios, com a obtenção de resultados extremamente favoráveis, observados já nas primeiras semanas pós tratamento.

Índices diferentes dos encontrados neste estudo foram conseguidos por KUROL, BERGLUND³⁹ que em um trabalho verificaram 64% de correção total da mordida cruzada posterior, também realizada através de

desgastes seletivos. Os mesmos autores observaram uma correção espontânea de 45% dos casos. Esse alto índice de autocorreção foi atribuído ao fato de ter sido removido, ainda na dentadura decídua, os hábitos de sucção, levando à normalização das relações transversas.

THILANDER, WAHLUND, LENNARTSON⁷⁷ verificaram uma correção de somente 27,2% das mordidas cruzadas posteriores tratadas por desgaste seletivo, enquanto 21,4% apresentou correção espontânea desta maloclusão. Importante alertar que tal estudo apresentou um acompanhamento longitudinal de 8 anos, portanto as crianças foram observadas desde a dentadura decídua até a dentadura permanente, o que poderia modificar, sobremaneira, o resultado encontrado, quando comparado a um estudo que somente acompanhou a dentadura decídua, por exemplo.

Um dado importante, e que merece ser relatado, diz respeito à relação transversa dos primeiros molares permanentes. Das crianças do grupo tratado, que apresentaram este elemento dentário erupcionado, após o término do estudo, todas demonstraram uma relação normal, não cruzada, nem sequer de topo, dos dentes em questão, tanto em m.i.h como em relação cêntrica. Anteriormente ao tratamento, nenhuma criança ainda apresentava os molares permanentes em oclusão. Tal achado vem de encontro com o verificado por KANTOMAA³⁶, onde foi observado uma relação normal dos primeiros molares permanentes em todos os casos, após a correção da mordida cruzada e apresenta-se semelhante ao trabalho desenvolvido por KUTIN, HAWES⁴⁰, onde os autores notaram 91,4% de sucesso na erupção dos molares permanentes, com relação à posição transversa.

SCHRODER, SCHRODER⁶⁷ observaram que em 84,3% dos casos, a relação transversa do molar permanente era normal, após a correção da mordida cruzada posterior, na dentadura decídua.

Os outros fatores concernentes a mordida cruzada posterior funcional e que constam da ficha clínica elaborada para este trabalho, não foram devidamente discutidos neste capítulo em função da deficiência de material pertinente na literatura especializada. A título de conhecimento, os dados que completam as informações sobre a saúde bucal das crianças do estudo são que 84,6% da amostra apresentou os arcos superiores e inferiores sem espaços entre os incisivos decíduos, enquanto o espaço primata estava presente em 54,5% dos casos. Com relação à perda precoce de elemento dental com conseqüente perda de espaço, 15,3% das crianças demonstraram este quadro. A mordida aberta estava presente em 46,1% da amostra, enquanto 15,3% apresentavam uma sobresaliência. No que se relaciona à classificação preconizada por MOYERS⁵², 76,9% das crianças demonstraram uma relação de caninos em classe I, 23,1% em classe II. Já para relação molar, 46,1% apresentaram degrau para mesial, 15,3% degrau para distal e 30,7% término em plano vertical.

6 CONCLUSÕES

6 CONCLUSÕES

Tendo em vista os resultados obtidos neste estudo, e considerando a amostra utilizada, achamos lícito concluir que :

1 - O desgaste seletivo foi uma terapia suficiente para a correção da mordida cruzada posterior de origem funcional.

2- Uma vez tratada, a mordida cruzada posterior funcional não apresentou recidiva durante o período em que foi acompanhada (12 meses).

3- A mordida cruzada posterior funcional não se autocorrigiu, no período estudado, em nenhum dos casos.

7 REFERÊNCIAS
BIBLIOGRÁFICAS

7 REFERÊNCIAS BIBLIOGRÁFICAS

- 1 AGERBERG, G., SANDSTROM, R. Frequency of occlusal interferences a clinical study in teenagers and young adults. **J. Prosthet. Dent.**, St. Louis, v. 59, n. 2, p. 212-217, Feb., 1988.
- 2 AHLGREN, J. Pattern of chewing and malocclusion of teeth. **Acta Odontol. Scand.**, Oslo, v. 25, n. 1, p. 3-14, June, 1967.
- 3 BARNES, R. E. The early expansion of deciduous arches and its effect on the developing permanent dentition. **Am. J. Orthod. Dentofacial Orthop.**, St. Louis, v.42, n. 1, p.83-97, Jan., 1956.
- 4 BELL, R. A., LECOMPTE, E. J. The effects of maxillary expansion using a quad-Helix appliance during the deciduous and mixed dentitions. **Am. J. Orthod. Dentofacial Orthop.**, St. Louis, v. 79, n. 2, p. 152-161, Feb., 1981.
- 5 BEN-BASSAT, Y. et al. Functional and morphological - occlusal aspects in children treated for unilateral posterior cross bites. **Eur. J. Orthod.**, Oxford, v. 15, n. 1, p. 57-63, Feb., 1993.
- 6 BORELL, G. Functional posterior crossbites. **Bull. N. Y. Soc. Dent. Child.**, New York, v. 20, n. 5, p. 8, May, 1969.
- 7 BOWDEN, B. D. A longitudinal study of the effects of digit and dummy sucking. **Am. J. Orthod. Dentofacial Orthop.**, St. Louis, v. 52, n. 12, p. 887-901, Dec., 1966.
- 8 BRANDÃO, M. R. de C. Pista direta planas na correção da mordida cruzada posterior . **Rev. Ass. Paul. Cirurg. Dent.**, São Paulo, v. 49, n. 2, p. 127-129, mar./abr., 1995.
- 9 BRIN, L. et al. Skeletal and functional effects of treatment for unilateral posterior crossbite . **Am. J. Orthod. Dentofacial Orthop.**, St. Louis, v. 109, n. 2, p. 173-179, Feb., 1996.
- 10 BUCK, D. L. The fixed "w" arch for correction of posterior crossbites in children. **J. Am. Dent. Assoc.**, Chicago, v.81, n. 11, p. 1140-1142, Nov., 1970.
- 11 CALISTI, L. J. P. , COHEN, M. M., FAKES, M. H. The prevalence of malocclusion in 491 four year - old children . **J. Dent. Res.**, Chicago, v.38, n.4, p.661 , July/Aug., 1959.

- 12 CARCERERI, D. L. **Prevalência de mordida cruzada posterior e sua relação com interferência canina, na dentição decídua**. Florianópolis: U.F.S.C., 1991. 74 p. Dissertação (Mestrado em odontologia) - Faculdade de Odontologia, U.F.S.C., 1991.
- 13 CELENZA, F. V. The theory and clinical management of centric positions: II. Centric. Relation and centric relation occlusion. **Int. J. Periodontics Restorative Dent.**, Chicago, v. 4, n. 6, p. 63-86, June, 1984.
- 14 CHENEY, E. A. Indications and methods for the interception of functional crossbites and inlockings. **Dent. Clin. North Am.**, Philadelphia, v. 3, n. 3, p. 385-401, July, 1959.
- 15 CLIFFORD, F. O. Cross bite correction in the deciduous dentition: Principles and procedures. **Am. J. Orthod. Dentofacial Orthop.**, St. Louis, v. 59, n. 4, p. 343-349, Apr., 1971.
- 16 COHEN, M. M. **Ortodontia pediátrica preventiva**. Rio de Janeiro: Interamericana, 1979. p. 59-61: Mordida cruzada posterior.
- 17 DAVIS, John W. Why early treatment of crossbites? Part one. **Dent. Dig.**, Pittsburgh, v. 75, n. 12, p. 449-452, Dec., 1969.
- 18 DAVIS, John W. Why early treatment of crossbites? Part two. **Dent. Dig.**, Pittsburgh, v.75, n. 12 p. 496-499, Dec., 1969.
- 19 DAWSON, P. E. Centric relation. **Dent. Clin. North Am.**, Philadelphia, v. 23, n. 2, p. 179, Apr. 1979.
- 20 DAY, A. J. W., FOSTER, T. D. An investigation into the prevalence of molar crossbite and some associated aetiological conditions. **Dent. Pract.**, Bristol, v. 21, p. 402-410, 1971.
- 21 DE VIS, H., DE BOEVER, J. A., VAN CAUWENBERGHE. P. Epidemiologic survey of functional conditions of the masticatory in Belgian children aged 3-6 years. **Community Dent. Oral Epidemiol.**, Copenhagen, v. 12, n. 3, p. 203-207, June, 1984.
- 22 DRUMMOND, A. F., FREITAS, M. R. de, ALMEIDA, R. R. de. Mordidas cruzadas posteriores: correção precoce e sugestão de uma técnica. **Ortodontia**, São Paulo, v. 24, n. 2, p. 59-80, maio/ago., 1991.

- 23 FOSTER, T. D., HAMILTON, M. C. Occlusion in the primary dentition. Study of children at 2 ^{1/2} to 3 years of age. **Br. Dent. J.**, London, v. 126, n. 21, p. 76-79, Jan., 1969.
- 24 GRABER, T. M. **Orthodontics** : principles and practice. 3. ed. Philadelphia: Saunders, 1962.
- 25 GRAY, H. S. Occlusal adjustment : principles and practice . **New Zealand Dent. J.**, New Zealand, v. 90, n. 399, p. 13-19, Mar., 1994.
- 26 GUICHET, N. F. Clinical management of occlusally related orofacial pain and tmj dysfunction . **J. Craniomandib. Prac.**, Chattanooga, v. 1, n. 4, p. 60-73, 1983.
- 27 HANNUKSELA, A. et al . Treatment of crossbite in early mixed dentition. **Proc. Finn. Dent. Soc.**, Helsinki, v. 84, n. 3, p. 175-182, Mar., 1988.
- 28 HANNUKSELA, A., VAANANEN, A. Predisposing factors for malocclusions in 7 year-old children with special reference to atopic diseases. **Am. J. Orthod. Dentofacial Orthop.**, St. Louis, v. 92, n. 4, p. 299-303, Oct., 1987.
- 29 HANSON, M. L., BARNARD, L. W., CASE, J. L. Tongue - thrust in preschool children. Part II : dental occlusal patterns . **Am. J. Orthod. Dentofacial Orthop.**, St. Louis, v. 57, n. 1, p. 15-22, Jan., 1970.
- 30 HASHIM, H., AL JASSER, N. M. Periodontal findings in cases of posterior crossbite. **J. Clin. Pediatric Dent.**, Birmingham, v. 20, n. 4, p. 317-320, 1996.
- 31 HELM, S., PETERSEN, P. E. Mandibular dysfunction in adulthood in relation to morphologic malocclusion at adolescence. **Acta Odontol. Scand.**, Oslo, v. 47, n. 5, p. 307-314, May, 1989.
- 32 HIGLEY, L. B. Crossbite - mandibular position. **ASDC. J. Dent. Child.**, Chigaco, v. 35, n. 3, p. 221-223, May, 1968.
- 33 HONIG, J. C. Temporomandibular joint dysfunction in children . **Pediatr. Nurs.**, Pitman, v. 19, n. 1, p.34-38, Jan. / Feb., 1993.
- 34 INFANTE, P. F. An epidemiologic study of finger habits in preschool children, as related to malocclusion. Socioeconomic status, race, sex and size of community. **ASDC. J. Dent. Child.**, Chicago, v. 43, n. 1, p. 33-38, Jan./Feb., 1976.

- 35 JÄRVINEN, S. Need for preventive and interceptive intervention for malocclusion in 3-5 year old Finnish children. **Community Dent. Oral Epidemiol.**, Copenhagen, v. 9, n. 1, p. 1-4, Feb., 1981.
- 36 KANTOMAA, T. Correction of Unilateral crossbite in the deciduous dentition. **Eur. J. Orthod.**, Oxford, v. 8, n. 2, p. 80-83, May, 1986.
- 37 KISLING, Erik. Occlusal interferences in the primary dentition. **ASDC. J. Dent. Child.**, Chicago, v. 48, n. 3, p. 181-191, May/June, 1981.
- 38 KRITSINELI, M., SHIM, Y. S. Malocclusion, body posture, and temporomandibular disorder in children with primary and mixed dentition. **J. Clin. Pediatr. Dent.**, Birmingham, v. 16, n. 2, p. 86-93, Winter, 1992.
- 39 KUROL, J., BERGLUND, L. Longitudinal study and cost-benefit analysis of the effect of early treatment of posterior cross bites in the primary dentition. **Eur. J. Orthod.**, Oxford, v. 14, n. 3, p. 173-179, June, 1992.
- 40 KUTIN, G., HAWES, R. R. Posterior cross-bites in the deciduous and mixed dentitions. **Am. J. Orthod. Dentofacial Orthop.**, St. Louis, v. 56, n. 5, p. 491-504, Nov., 1969.
- 41 LARSSON, E. Prevalence of crossbite among children with prolonged dummy and finger sucking habit. **Swed. Dent. J.**, Jonkoping, v. 7, n. 3, p. 115-119, 1983.
- 42 LEIGHTON, B. C. The early development of cross bites. **Dent. Pract. Dent. Rec.**, Bristol, v. 17, n. 4, p. 145-152, Apr., 1996.
- 43 LEIVESLEY, W. D. Guiding the developing mixed dentition. **Aust. Dent. J.**, Sydney, v. 29, n. 3, p. 154-158, June, 1984.
- 44 LINDNER, A., MODEÉR T. Relation between sucking habits and dental characteristics in preschool children with unilateral cross bite. **Scand. J. Dent. Res.**, Copenhagen, v. 97, n. 3, p. 278-283, June, 1989.
- 45 MC DONALD, R. E., AVERY, D. R. **Odontopediatria**. 4.ed. Rio de Janeiro: Guanabara koogan, 1986. p. 470-472: Diagnóstico e correção de pequenas irregularidades na dentição em desenvolvimento.
- 46 MILICIC, A. The changes of the occlusal relationship from deciduous to the permanent dentition in the longitudinal sample. **Acta Stomatol. Croat.**, Zagreb, v. 24, n. 3, p. 165-166, Mar., 1990.

- 47 MILLER, E. L., BODDEN JR., R., JAMISON, H. C. A study of the relationship of the dental midline to the facial median line. **J. Prosthet. Dent.**, St. Louis, v. 41, n. 6, p. 657-660, June, 1979.
- 48 MODEÉR , T., ODENRICK, L., LINDNER , A . Sucking habits and their relation to posterior crossbite in 4- year -old children. **J. Scan Dent. Res.**, Copenhagen, v.90, n.4, p.323-328, Aug., 1982.
- 49 MODESTO , A . et al. Estudo da prevalência da mordida cruzada posterior. **Rev. Bras. Odontol.**, Rio de Janeiro , v.51, n.1, p.2-4, jan./fev., 1994.
- 50 MOHLIN B., KOPP, S. A clinical study on the relationship between malocclusions, occlusal interferences and mandibular pain and dysfunction. **Swed. Dent. J.**, Jonkoping, v. 2, n. 4, p.105-112, 1978.
- 51 MONGUILHOTT, L.M.J. **Contribuição ao estudo do hábito de sucção em escolares na faixa etária de 5 a 11 anos de idade da zona urbana de Florianópolis , S.C.** Florianópolis: U.F.S.C., 1986. 80p. Dissertação (mestrado em odontologia) - Faculdade de Odontologia, U.F.S.C., 1986.
- 52 MOYERS, R. E. **Ortodontia**. 4. Ed. Rio de Janeiro : Guanabara Koogan, 1991. p. 530: Tratamento de problemas clínicos - relações laterais dos arcos dentários.
- 53 MYERS, D. R. A table of clinical and radiographic clues to developing malocclusions in the mixed dentition period. **ASDC. J. Dent. Child.**, Chicago, v. 41, n. 6, p. 445-447, Nov./Dec.,1974.
- 54 MYERS, D. R. et al. Condylar position in children with functional posterior crossbite: Before and after crossbite correction. **Pediatr. Dent.**, Chicago, v. 2, n. 3, p. 190-195, Sept., 1980.
- 55 NGAN, P., FIELDS. H. Orthodontic diagnosis and treatment planning in the primary dentition. **ASDC. J. Dent. Child.**, Chicago, v. 62, n. 1, p. 25-33, Jan./Feb., 1995.
- 56 NGAN, P., WEI, S. H. Y. Treatment of posterior crossbite in the primary and early mixed dentition. **Quintessence Int.**, Berlin, v. 21, n. 6, p. 451-459, June, 1990.
- 57 NINO, S., STEPHENS, C. The early treatment of posterior crossbites : a review of continuing controversies . **Dent. Update.**, Guilford, v. 21, n. 10, p. 420-426, Dec., 1994.

- 58 OBYRN, B. L. et al. An evaluation of mandibular assymetry in adults with unilateral posterior crossbite. **Am. J. Orthod. Dentofacial Orthop.**, St. Louis, v. 107, n. 4, p. 394-400, Apr., 1995.
- 59 OGAARD, B., LARSSON, E., LINDSTEN, R. The effect of sucking habits, cohort, sex, intercanine arch widths, and breast or bottle feeding on posterior crossbite in Norwegian and Swedish 3-year-old children. **Am. J. Orthod. Dentofacial Orthop.**, St. Louis, v. 106, n. 2 p. 161-166, Aug., 1994.
- 60 OKUN, J. H. Buccal crossbite. **J. Am. Dent. Assoc.**, Chicago, v. 82, n.2, p. 274, Feb., 1971.
- 61 OLIVEIRA JUNIOR, G., FREITAS, M. R. de, HENRIQUES, J. F. C. Reconhecimento precoce da malocclusão: o papel do clínico geral. **Odont. Mod.**, Rio de Janeiro, v. 15, n. 9, p. 20-24, out.,1988.
- 62 OWEN III, A . H. Orthodontic / orthopedic treatment of craniomandibular pain dysfunction, part 4 : unilateral and bilateral crossbite . **J. Craniomand. Pract.**, Chattanooga, v. 3, n. 2, p. 145-163, Mar./May, 1985.
- 63 PAUNIO, P., RAUTAVA, P., SILLANPAA, M. The finnish family competence study. The effects of living conditions on sucking habits in 3 year old Finnish children and the association between these habits and dental occlusion. **Acta Odontol. Scand.**, Oslo, v. 51, n. 1, p. 23-29, Feb., 1993.
- 64 PETERS, C. F., GAVAZZI, J. C. C., OLIVEIRA, S. F. Estudo da prevalência de mordidas cruzadas na dentadura decídua. Relação com hábitos de sucção. **Rev. Paul. Odont.**, São Paulo, v. 8, n. 2, p. 38-43, mar./abr., 1986.
- 65 PIRTTINIEMI, P., KANTOMAA. T., LAHTELA, P. Relationship between craniofacial and condyle path asymmetry in unilateral cross bite patients . **Eur. J. Orthod.**, Oxford, v. 12, n. 4, p. 408- 413, Nov., 1990.
- 66 RUSSEL, K. A. Orthodontic treatment in the mixed dentition. **Can. Dent. Assoc. J.**, Ottawa, v. 62, n. 5, p. 418-421, May, 1996.
- 67 SCHRODER, V., SCHRODER, I. Early treatment of unilateral posterior crossbite in children with bilaterally contracted maxillae. **Eur. J. Orthod.**, Oxford, v. 6, n. 1, p. 65-69, Feb., 1984.

- 68 SILVA, C. H. T. da., ARAÚJO, T. M. de. Prevalência das más oclusões em escolares na Ilha do Governador, Rio de Janeiro. Parte 1. Classes I, II e III (Angle) e mordida cruzada. **Ortodontia.**, São Paulo, v. 16, n. 3, p. 10-16, set./dez., 1983.
- 69 SILVA FILHO, O. G. da, ALVES, R. M., CAPELOZZA FILHO, L. Alterações cefalométricas ocorridas na dentadura mista após o uso de um expansor fixo tipo quadrihélice. **Ortodontia.**, São Paulo, v. 19, n. 2, p. 22-33, jul./dez., 1986.
- 70 SILVA FILHO, O. G. da, FREITAS, S. F., CAVASSAN, A. O. Oclusão: escolares de Baurú: Prevalência de oclusão normal e má oclusão na dentadura mista em escolares da cidade de Baurú. **Rev. Ass. Paul. Cirurg. Dent.**, São Paulo, v. 43, n. 6., p. 287-290, nov./dez., 1989.
- 71 SILVA FILHO, O. G da., GONÇALVES, R. M. G., MAIA, F. A. Sucking habits: clinical management in dentistry. **J. Clin. Pediatr. Dent.**, Birmingham, v. 15, n. 3, p. 137-156, Spring, 1991.
- 72 SILVA FILHO, O. G. da, OLIVEIRA, E. A. de, CAPELOZZA FILHO, L.. Avaliação das alterações dentárias e esqueléticas ocorridas na dentadura mista após o uso do expansor fixo tipo quadrihélice. **Ortodontia.**, São Paulo, v. 18, n. 2, p. 23-35, jul./dez., 1985.
- 73 SILVA FILHO, O. G. da., PINTO, D. M., ALVARES, L. C. Alterações condilares associadas às mordidas cruzadas funcionais. **Ortodontia.**, São Paulo, v. 25, n. 2, p. 41-51, maio/ago., 1992.
- 74 SILVA FILHO, O. G. da, VALLADARES NETO, J., ALMEIDA, R. R. de. Early correction of posterior crossbite: biomechanical characteristics of the applicances. **J. Pedod.**, Boston, v. 13, n. 3, p. 195-221, Spring, 1989.
- 75 SVEDMYR, B. Dummy sucking. **Swed. Dent. J.**, Jankoping, v.3, n. 6, p. 205-210, 1979.
- 76 TADAAKI-ANDO. Fatores pós-natais intrínsecos de interesse para a ortodontia preventiva. In: GUEDES-PINTO, A. C. **Odontopediatria**. 2. ed. São Paulo: Santos, 1990. p. 897-998.
- 77 THILANDER, B., WAHLUND, S., LENNARTSON, B. The effect of early interceptive treatment in children with posterior cross-bite. **Eur. J. Orthod.**, Oxford, v.6, n.1, p.25-34, Feb., 1984.

- 78 TSAMTSOURIS, A., GAVRIS, V. Survey of pediatricians attitudes towards pediatric dental health. **J. Pedod.**, Boston, v. 14, n. 3, p. 152-157, Mar., 1990.
- 79 VADIAKAS, G. et al. Primary posterior crossbite: diagnosis and treatment. **J. Clin. Pediatr. Dent.**, Birmingham, v. 16, n. 1, p. 1-4, Jan., 1991.
- 80 VANDERAS, A. P. Relationship between craniomandibular dysfunction and malocclusion in white children with and without unpleasant life events. **J.Oral Rehabil.**, Oxford, v. 21, n. 2, p. 177-183., Mar., 1994.
- 81 VIGORITO, J. W. **Ortodontia clínica preventiva** . 2. ed. São Paulo: Artes Médicas, 1986. p. 169-205: Mordida cruzada. Descruzadores de mordida.
- 82 WEBER, F. N. Prophylactic orthodontics. **Am. J. Orthodont. Dentofacial Orthop.**, St. Louis, v. 35, n. 8, p. 611-635, Aug. 1947.
- 83 WOOD, A. W. S. Anterior and posterior crossbites. **ASDC. J. Dent. Child.**, Chicago, v. 29, n. 3, p. 280-286, May/June,1962.
- 84 WRIGHT, C. F. Crossbites and their management. **Angle Orthod.**, Appleton, v. 23,n. 1, p. 35-45, Jan., 1953.
- 85 ZIEBERT, G. J., DONEGAN, S. J. Tooth contacts and stability before and after occlusal adjustment . **J. Prosthet. Dent.**, St. Louis, v. 42, n. 3, p. 276-281, Sept., 1979.

8 ANEXOS

ANEXO 1



PREFEITURA DA CIDADE DE FLORIANÓPOLIS

FLORIANÓPOLIS



SECRETARIA MUNICIPAL DE EDUCAÇÃO
DEPARTAMENTO DE ENSINO
DIVISÃO DE EDUCAÇÃO PRÉ-ESCOLAR

Florianópolis, 16 de agosto de 1995.

OF. CIRC. nº 026/95

Prezado(a) Diretor(a),

Apresento os alunos do Curso de Mestrado em Odontologia da Universidade Federal de Santa Catarina, **ANDRÉ LUIZ TANNUS DUTRA** e **JOSÉ MARCIO LENZI DE OLIVEIRA**.

Os profissionais estão autorizados a desenvolverem trabalhos com a comunidade escolar em consonância com as atividades da Unidade de Educação Infantil.

Desde já, conto com a sua colaboração para o bom desenvolvimento dos trabalhos.

Atenciosamente,

Rosângela Kittel
Chefe da Divisão de Educação Pré-Escolar
Secretaria Municipal de Educação
CPF 488.614.300-82
ROSÂNGELA KITTEL

Chefe da Divisão de Educação Pré-Escolar

ANEXO 2

MORDIDA CRUZADA POSTERIOR - DENTIÇÃO DECÍDUA

FICHA CLÍNICA

NOME:		SEXO:
DATA DE NASCIMENTO:	DATA DO EXAME:	
INSTITUIÇÃO:		

RELAÇÃO DE OCLUSÃO	MORDIDA CRUZADA POSTERIOR P () V ()			DESVIO MANDIBULAR		
	M.I.H.	PRESENTE		AUSENTE	PRESENTE	
D		E	D		E	
R.C.	PRESENTE				AUSENTE	
	D		E			

CLASSIFICAÇÃO:

CONVENÇÕES:

- P = PALATAL
- V = VESTIBULAR
- D = DIREITO
- E = ESQUERDO
- R.C. = RELAÇÃO CÊNTRICA
- M.I.H. = MÁXIMA INTERCUSPIDAÇÃO HABITUAL

ANEXO 3

FICHA CLÍNICA

1. Dados de identificação

Nome do paciente: _____
Sexo: ____ Cor: _____ Idade: _____ Apelido: _____
Naturalidade: _____ Data de Nascimento: __/__/__
Endereço completo: _____

Telefone para contato: _____ Falar com: _____
Filiação: Pai: _____
Mãe: _____
Data do exame: __/__/__
Escola: _____
Série: _____ Turno: () manhã () tarde
Estado de saúde atual da criança: _____
Medicamentos em uso: _____
Doenças que já apresentou: _____
Alergias: () sim () não
A que? _____

2. Exame da oclusão

2.1 Dentição decídua

Arcos decíduos: () Tipo I () Tipo II
Espaço primata: () presente () ausente
Superior: () direito () esquerdo
Inferior: () direito () esquerdo

Relação distal dos segundos molares decíduos:

Lado direito: () degrau mesial () degrau distal () plano vertical
Lado esquerdo: () degrau mesial () degrau distal () plano vertical

Relação de caninos:

Lado direito: () classe I () classe II () classe III
Lado esquerdo: () classe I () classe II () classe III

Relação de incisivos:

() normal () mordida aberta () "overjet" () "overbite" () mordida cruzada

Perda precoce de dentes: _____ Quais? _____

Perda de espaço: _____ Região _____

2.2 Problemas na dentição:

Alteração da sequência e cronologia de erupção: _____

Dentes supranumerários presentes: _____

2.3 Avaliação das funções afins:

Respiração: () bucal () nasal () mista

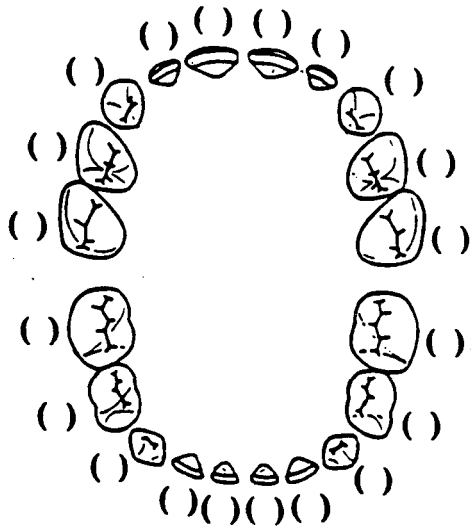
Forma do palato: () normal () alterada

Deglutição: () normal () atípica

Hábitos: () chupeta () mamadeira () polegar () bruxismo
() hábitos posturais

3. Exame clínico

Máxima Intercuspidação Habitual (M.I.H.)



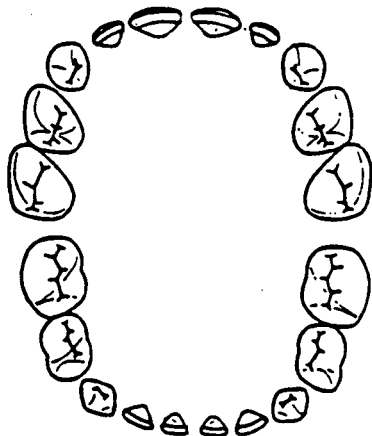
A - ausente
H - hígido
C - cariado
R - restaurado

desvio de mandíbula: () direita () esquerda

linha média dentária: () normal () desvio p/ direita () desvio p/ esquerda

Relação cêntrica (R.C.)

Zonas de interferência oclusal: contatos prematuros



linha média dentária: () normal () desvio p/ direita () desvio p/ esquerda