



UNIVERSIDADE FEDERAL DE SANTA CATARINA
CAMPUS CURITIBANOS
COORDENADORIA ESPECIAL DE BIOCÊNCIAS E SAÚDE ÚNICA
CURSO DE GRADUAÇÃO EM MEDICINA VETERINÁRIA

Núbia Caroline Simon Carus

NECROSE EPIDÉRMICA METABÓLICA: RELATO DE CASO

Curitibanos
2022



UNIVERSIDADE FEDERAL DE SANTA CATARINA
CAMPUS CURITIBANOS
COORDENADORIA ESPECIAL DE BIOCÊNCIAS E SAÚDE ÚNICA
CURSO DE GRADUAÇÃO EM MEDICINA VETERINÁRIA

Núbia Caroline Simon Carus

NECROSE EPIDÉRMICA METABÓLICA: RELATO DE CASO

Trabalho de Conclusão de Curso de Graduação em Medicina Veterinária do Centro de Ciências Rurais da Universidade Federal de Santa Catarina como requisito para a obtenção do título de Bacharel em Medicina Veterinária.

Orientador: Prof^o Dr^o Malcon Andrei Martinez Pereira.

Curitibanos
2022

Ficha de identificação da obra elaborada pelo autor através do Programa de Geração Automática da Biblioteca Universitária da UFSC.

A ficha de identificação é elaborada pelo próprio autor.

Orientações em:

<http://portalbu.ufsc.br/ficha>

Núbia Caroline Simon Carus

NECROSE EPIDÉRMICA METABÓLICA: RELATO DE CASO

Este Trabalho de Conclusão de Curso foi julgado adequado para obtenção do Título de Bacharelado em Medicina Veterinária e aprovado em sua forma final pela seguinte banca:

Curitiba, de Dezembro de 2022.

Prof. Dr. Malcon Andrei Martinez Pereira,
Coordenador do Curso

Banca Examinadora:

Prof. Dr. Malcon Andrei Martinez Pereira
Orientador
Universidade Federal de Santa Catarina

Este trabalho é dedicado aos meus pais Leiva e Ademir, a minha avó Luiza, aos meus amigos e aos profissionais da área que contribuíram nesta etapa da vida acadêmica.

AGRADECIMENTOS

Agradeço em primeiro lugar a Deus e a Nossa Senhora Aparecida que me conduziram e me deram forças para enfrentar todos os desafios de chegar até aqui com êxito.

Agradeço aos meus pais Leiva Terezinha Simon e Ademir Sebastião Carus que sempre me apoiaram e me auxiliaram em tudo que foi necessário para a conclusão dessa graduação, me deram suporte ao longo de todo período e a eles que amo imensamente serei eternamente grata.

A minha avó Luiza Simon que também sempre me auxiliou e apoiou durante todo o curso. E aos meus avós Nadir Carus e Élio Simon (*in memoriam*) que não puderam me acompanhar nesse momento em vida, mas sempre souberam do meu sonho, e tenho certeza que me acompanharam e guiaram de onde estejam.

Agradeço ao Fred que foi meu companheiro durante todo o período da faculdade e que é meu filho de quatro patas, que estava comigo sempre que me senti sozinha, que viu meus choros, minhas alegrias e meus medos e viajou muitos quilômetros sempre comigo ao longo de todo o curso. Que sempre auxiliou nas aulas práticas do curso e sempre foi muito querido por todos.

Agradeço aos meus melhores amigos Andressa e Willians que me acompanharam desde o ensino médio e nunca deixaram de me acompanhar, me ouvir e auxiliar mesmo com a distância que fomos submetidos.

Agradeço a Universidade Federal de Santa Catarina pela oportunidade que me foi concebida de fazer parte do time de acadêmicos. Aos professores por todos os ensinamentos repassados e horas disponibilizadas para agregar conhecimento a todos.

Agradeço ao meu orientador Malcon Martinez que aceitou me orientar e disponibilizou tempo e auxílio nesse período de conclusão de estágios e elaboração do trabalho de conclusão de curso.

Agradeço as clínicas Animale de Palmas PR e CliniPet de Francisco Beltrão PR, onde realizei estágios em todo o decorrer da faculdade e sempre me auxiliaram e me deram a oportunidade de adquirir conhecimentos.

Agradeço também aos concedentes de estágio Hospital Veterinário Stolf e Hospital Clínica Veterinária – CAV/UDESC que me deram a oportunidade de estar presente dentro da equipe e poder adquirir vários conhecimentos que serão levados a vida profissional.

*“A Medicina Veterinária é uma das ciências mais belas que existem, ela tem como missão cuidar da humanidade.”
(Rodrigo Antônio Torres).*

RESUMO

A Necrose Epidérmica Metabólica é uma patologia rara que afeta principalmente cães, podendo afetar gatos em menor porcentagem. É uma doença que pode ser negligenciada por falta de estudos e relatos, e também por ser confundida com diferenciais de doenças dermatológicas. A doença é relatada em cães de meia idade a idosos e esta frequentemente relacionada a hepatopatias. A enfermidade causas erosões cutâneas, crostas, hiperqueratose e dor intensa, pode ainda levar a uma infecção secundária. As opções de tratamento são limitadas e o prognostico ao animal é ruim, com tempo de sobrevida reduzido. O presente relato de caso descreve sobre a confirmação da doença através da biopsia cutânea de uma canina, fêmea, castrada, sem raça definida, com 8 anos, pesando 8,285 Kg.

Palavras-chave: Hepatopatias, hiperqueratose, cutânea, doenças dermatológicas.

ABSTRACT

Metabolic Epidermal Necrosis is a rare pathology that mainly affects dogs, and may affect cats to a lesser extent. It is a disease that can be neglected due to lack of studies and reports, and also because it is confused with differentials of dermatological diseases. The disease is reported in middle-aged to elderly dogs and is often related to liver disease. The disease causes skin erosions, crusts, hyperkeratosis and intense pain, it can even lead to a secondary infection. Treatment options are limited and the animal's prognosis is poor, with a short survival time. The present case report describes the confirmation of the disease through skin biopsy of a female, spayed, mixed breed, 8 years old, weighing 8,285 kg.

Keywords: Liver diseases, hyperkeratosis, cutaneous, dermatological diseases.

LISTA DE FIGURAS

Figura 1. Lesões observadas em cão com NEM. A – face, B - abdômen, C – região dorsal, D – coxim	3
Figura 2. Histopatológico de cão com NEM. A – hiperplasia do extrato basal, B – degeneração dos extratos córneo e espinhos, C – hiperqueratose paraceratótica.....	5
Figura 3. Lesões observadas no abdômen na consulta em 29/09/2022.....	9
Figura 4. Lesões observadas em membros torácicos e onicogribose 29/09/2022.....	10
Figura 5. Infiltrado linfoplasmocitário neutrofilico.....	12
Figura 6. Lesões observadas no abdômen e coxim 18/11/2022.....	14

LISTA DE TABELAS

Tabela 1. Resultado de análise clínica de amostra sanguínea para realização de hemograma em 01/04/2022.....	6
Tabela 2. Resultado de análise clínica de amostra sanguínea para realização de leucograma em 01/04/2022.....	7
Tabela 3. Resultado de análise clínica de amostra sanguínea para realização de bioquímico em 01/04/2022.....	7
Tabela 4. Resultado de análise clínica de amostra sanguínea para realização de hemograma em 27/05/2022.....	7
Tabela 5. Resultado de análise clínica de amostra sanguínea para realização de leucograma em 27/05/2022.....	7
Tabela 6. Resultado de análise clínica de amostra sanguínea para realização de bioquímico em 27/05/2022.....	8
Tabela 7. Resultado de análise clínica de amostra sanguínea para realização de hemograma em 29/09/2022.....	11
Tabela 8. Resultado de análise clínica de amostra sanguínea para realização de leucograma em 29/09/2022.....	11
Tabela 9. Resultado de análise clínica de amostra sanguínea para realização de bioquímico em 29/09/2022.....	11

LISTA DE ABREVIATURAS E SIGLAS

CAV	Centro de Ciências Agro Veterinárias
FC	Frequência cardíaca
FR	Frequência respiratória
HCV	Hospital Clínica Veterinária
SC	Santa Catarina
TPC	Tempo de preenchimento capilar
ALT	Universidade Estadual de Santa Catarina
ENM	Eritema Necrolítico Migratório
NEM	Necrose Epidérmica Metabólica
KG	Quilogramas
MM	Milímetros
SAME	S - adenosylmetionina
UI	Unidade Internacional
VO	Via Oral
SID	Universidade Estadual de Santa Catarina
BID	Universidade Estadual de Santa Catarina
TID	Universidade Estadual de Santa Catarina
IV	Intravenoso
VGM	Volume Globular Médio
RDW	<i>Red Cell Distribution Width</i>
CHGM	Concentração de Hemoglobina Globular Média
ALT	Alanina Aminotransferase
GGT	Gama Glutamil Transferase
BPM	Batimentos por minuto
MPM	Movimentos por minuto
ML	Mililitros
MG	Miligramas

SUMÁRIO

1 INTRODUÇÃO	1
2 REVISÃO DA LITERATURA	2
2.1 ETIOPATOGENIA	2
3 RELATO DE CASO.....	6
4 DISCUSSÃO	15
5 CONCLUSÃO.....	17
6 REFERÊNCIAS	18

1 INTRODUÇÃO

Primeiramente descrita em humanos, associada à neoplasma pancreático secretor de glucagon (CONCEIÇÃO et al., 2008), a necrose epidérmica metabólica (NEM) é uma desordem cutânea rara em cães e gatos. Nestes animais está frequentemente associada à doença hepática, por isso recebe a sinonímia de síndrome hepatocutânea, dermatite necrolítica superficial, eritema necrolítico migratório e dermatopatia diabética (GIMENEZ, 2018). Assim, a NEM em cães apresenta semelhanças clínicas e histológicas com o eritema necrolítico migratório (ENM) em humanos, onde além do glucagonoma ou síndromes secretoras do glucagon, outras causas incluem a cirrose hepática e doenças gastrintestinais (CONCEIÇÃO, et al., 2008).

A NEM é uma desordem fatal que acomete concomitantemente a pele e o fígado do animal, de etiopatogenia desconhecida, assim como suas causas subjacentes, que ao ser identificadas, deve ser tratada (GOMES et al., 2022). As lesões cutâneas apresentam-se como dermatite crostosa, úlceras em regiões nasal, periocular, perioral, perianal e genital, nos pontos de apoio dos membros e nos coxins, bastante característico das lesões histológicas apresentadas na dermatite superficial necrofílica. Já as lesões hepáticas observadas são por uma severa hepatopatia vascular degenerativa difusa, não inflamatória, levando a um colapso de seu parênquima e formação de nódulos hepatocitários proliferativos (GOMES et al., 2022). Devido às lesões cutâneas remeterem a outras dermatopatias, como o pênfigo foliáceo, a piodermite bacteriana, o lúpus sistêmico eritematoso, a dermatose responsiva ao zinco, a necrólise epidérmica tóxica e a demodicose, é de extrema importância uma boa anamnese atentando para o histórico do paciente e a associação à exames complementares para confirmar o diagnóstico (GOMES, et al., 2022). Entretanto, o diagnóstico definitivo é obtido por meio de biópsia cutânea, na qual é possível observar hiperqueratose moderada, edema intra e intercelular, com vacuolização de queratinócitos na metade superior da epiderme. Com isso, a biópsia é indispensável para diferenciar de outras enfermidades de pele (GOMES et al., 2022). O tratamento ainda sugere avanços, porém atualmente a literatura descreve a suplementação de aminoácidos, o uso de antibióticos em casos de infecções secundárias e analgésicos. A suplementação de aminoácidos deve levar em conta que, em caso de pacientes hepáticos ou renais, pode levar a um quadro de encefalopatia hepática (GOMES, et al., 2022).

Assim, o objetivo desta monografia é relatar um caso de NEM em uma canina sem raça definida, com 8 anos, acompanhado durante o estágio curricular obrigatório no Hospital Clínica Veterinária Professor Lauro Ribas Zimmer CAV/UEDESC em Lages SC.

2 REVISÃO DA LITERATURA

2.1 Etiopatogenia

Nos anos de 1942 foi relatado em humanos um distúrbio cutâneo que foi associado a tumores malignos de órgãos internos, sendo denominado Eritema Necrolítico Migratório (ENM). A ENM era acompanhada por erupções cutâneas e normalmente estavam associadas a paciente com diabetes, pancreatite crônica, enteropatias perdedoras de proteínas e cirrose hepática micronodular (LISA, Jeff D., 2005). Contudo, apenas em 1986, 44 anos após os primeiros relatos em humanos, Walton colaboradores relataram um caso semelhante em animais portadores de diabetes, porém, com o avanço das pesquisas foram registrados casos em animais não diabéticos. A partir desses casos, a doença em cães foi denominada Necrose Epidérmica Metabólica (NEM), Síndrome Hepatocutânea e Dermatite Necrolítica Superficial (DNS; Lisa M., Jeff D., 2005).

Existem muitos fatores semelhantes entre a ENM e a NEM, entre eles a idade dos pacientes, que na maioria são de meia idade ou mais, a morfologia das lesões, tanto macroscopicamente quanto microscopicamente, as distribuições das lesões e as opções terapêuticas (Lisa M., Jeff D., 2005). Contudo, o principal diferencial da doença em humanos é a relação com glucagonoma, enquanto que em cães essa associação foi raramente comprovada (John P., et al, 2017). Além de cães, já foram relatados casos em gatos, rinocerontes negros e uma raposa (M. Isodoro-Ayza, et al. 2014). A incidência em cães é rara e acomete cerca de 0,3% dos mesmos (Bruna, L., 2018.)

A NEM é normalmente relacionada com uma hepatopatia vacuolar grave que pode ser de origem idiopática, induzida por drogas ou relacionada com neoplasias neuroendócrinas pancreáticas ou extra pancreáticas secretoras de glucagon, doença hepática grave, pancreatite crônica e enteropatia. Contudo, o real mecanismo da doença ainda gera dúvidas, porém acredita-se que os mecanismos patológicos das lesões cutâneas da NEM seja por conta da perda de aminoácidos plasmáticos necessários para a síntese do colágeno. O colágeno é de extrema importância para reparar locais com traumas mecânicos, como os pontos de apoio, por exemplo, que são afetados na doença (John P., et al, 2017).

2.2 Sinais Clínicos

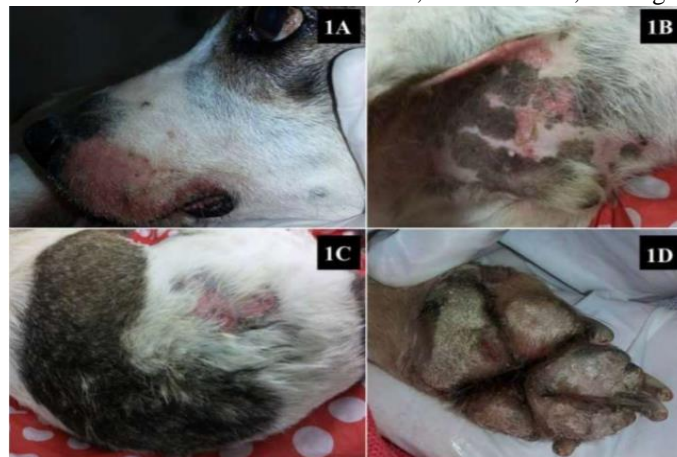As causas primárias podem ser variadas, porém os achados cutâneos macroscópicos são semelhantes e se apresentam como hiperqueratose bilateral simétrica, com crostas e aberturas nos coxins e em pontos de apoio, como as articulações cúbita e társica, também podem ser observadas lesões no flanco, períneo e região de plano nasal (M. Isodoro-Ayza, et al. 2014).

Segundo Gomes e colaboradores (2022), as lesões iniciais mais comuns são eritema e crostas, que com o avanço evoluem para lesões mais erosivas e avermelhadas, podendo ser acompanhadas de úlceras e hemorragias com marcas hiperqueratosas, com maior evidencia em coxins e membros pélvicos. Além das lesões primárias, podem ainda ocorrer infecções secundárias com prurido e dor intensa nos locais da lesão. Em alguns casos também são observadas descamações de pele e hiperpigmentação nas áreas alopecicas.

MARQUARDT, 2018 também descreve que as lesões cutâneas apresentam-se crostosas, com ulceras, eritema, exsudato e alopecia, também pode ser observadas vesículas ocasionalmente. Em grande parte dos animais com NEM os coxins são acometidos, podendo apresentar crostas, hiperqueratose e fissuras, com isso o animal sente intensa dor no local o que pode levar a diminuição de atividade como relutância para caminhar.

Na microscopia a NEM tem achados altamente sugestivos, como epiderme com hiperqueratose paracetótica com crostas serocelulares neutrofílicas, edema intracelular e necrose de queratinócitos, ocasionando uma média camada pálida e hiperplasia da camada basal (M. Isodoro-Ayza, et al. 2014).

Figura 1. Lesões observadas em cão com NEM. A – face, B - abdômen, C – região dorsal, D – coxim



Fonte: Marquardt, B. L.

2.3 Diagnóstico Diferencial

Como existe na medicina veterinária uma gama de patologias cutâneas que podem ser confundidas, o diagnóstico diferencial é essencial para identificar corretamente o caso e realizar as intervenções medicamentosas necessárias.

De acordo com CELLIO, L. M e DENNIS, J. os diferenciais da NEM incluem dermatite bacteriana, pêfigo foliáceo, eritema multiforme, lúpus eritematoso sistêmico,

dermatose responsiva ao zinco, dermatose responsiva a vitamina A, necrose epidérmica toxica e erupções medicamentosas.

2.4 Diagnóstico

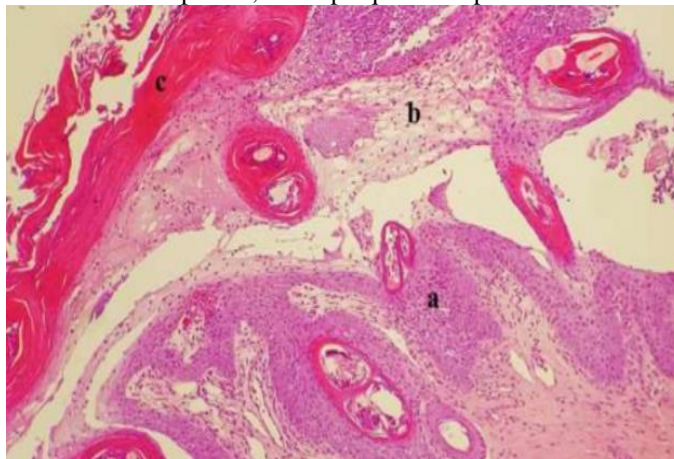
As alterações que um paciente com NEM pode apresentar são anormalidade em exame de sangue como aumento das enzimas hepáticas, hipoalbuminemia, aumento da fosfatase alcalina, hiperglicemia, anemia não regenerativa e hipoaminoacidemia. A ultrassonografia do fígado pode revelar parênquima hepático difusamente anormal com aparência mosqueada. O fígado tem sido descrito como tendo uma aparência clássica de “favo de mel” devido às regiões hipoecóicas de tamanho variável cercadas por bordas hiperecogênicas. Cães que apresentam tumores de células alfa produtoras de glucagon pancreático não apresentam as alterações características do fígado em favo de mel (DNS; Lisa M., Jeff D., 2005).

Para a confirmação da NEM é necessário a realização de uma biópsia cutânea. As lesões histológicas são normalmente patognomônicas e se apresentam como hiperqueratose paraceratótica difusa, edema intracelular das células epiteliais granulares e hiperplasia das células basais. A camada superficial de queratina fica vermelha, a camada média de queratinócitos pálidos vacuolados fica branca e a camada profunda de células basais hiperplásicas fica azul com hematoxilina e eosina (DNS; Lisa M., Jeff D., 2005).

Normalmente as lesões em derme são mínimas, mas podem aparecer como um infiltrado superficial difuso de linfócitos, plasmócitos e neutrófilos (DNS; Lisa M., Jeff D., 2005).

Para a biópsia o material deve ser coletado de uma área de lesão, preferencialmente da periferia da mesma, quando se trata do coxim a hiperqueratose pode atrapalhar no diagnóstico. A lâmina deve ser analisada com cautela, visto que os achados não se apresentam uniformemente (DNS; Lisa M., Jeff D., 2005).

Figura 2. Histopatológico de cão com NEM. A – hiperplasia do extrato basal, B – degeneração dos extratos córneo e espinhos, C – hiperqueratose paraceratótica.



Fonte: Marquardt, B. L.

2.5 Tratamento

Na literatura vários relatos referem como tratamento a suplementação de aminoácidos para reduzir as lesões de pele e a dor.

Alguns pacientes apresentam melhora com terapia de infusão de intravenosa de aminoácidos do que a suplementação proteica oral, isso pode-se referir ao aumento de catabolismo de aminoácidos na NEM (CONCEIÇÃO et al., 2008).

Na via intravenosa os aminoácidos são distribuídos em maior quantidade para os tecidos periféricos antes de chegar ao fígado, evitando parte do catabolismo, pois desvia da circulação portal inicial (CONCEIÇÃO et al., 2008).

Quando se trata de pacientes com comprometimentos renais ou hepáticos deve se ter em mente que a suplementação de aminoácidos e proteínas podem levar a um quadro de encefalopatia hepática (CONCEIÇÃO et al., 2008).

GOMES et al, 2022 também relata o uso de terapia de suporte feita com suplementação de aminoácidos e proteínas.

2.6 Prognóstico

Segundo Lisa M., e Jeff D., 2005, o prognóstico é desfavorável, levando a uma média de sobrevivida de 5,3 meses desde de o inicio das lesões.

Marquardt, 2018, também descreve que a maioria dos animais diagnosticados com NEM morrem ou são eutanasiados com cerca de 5 meses após o aparecimento de lesões. Porém existem poucos casos de cães que sobreviveram por cerca de um ano com a suplementação de aminoácidos periódicos por via parenteral e alimentação proteica.

3 RELATO DE CASO

No dia 29 de setembro de 2022 foi atendido no Hospital Clínica Veterinária Professor Lauro Ribas Zimmer CAV/UEDESC em Lages SC, uma canina, fêmea, castrada, sem raça definida, com 8 anos, 9 meses e 23 dias, pesando 8,285 Kg. A paciente já possuía um amplo histórico, onde em 01 de abril de 2022 compareceu ao CAV com ascite e foi diagnosticada com possível cirrose hepática apenas pela ultrassonografia, não sendo realizada biópsia hepática para confirmação da patologia.

Na ultrassonografia, realizada no dia 01 de abril de 2022, apresentou fígado parcialmente caracterizado na região hipocôndica, de tamanho reduzido, contornos irregulares e ecogenicidade reduzida, com parênquima heterogêneo e padrão vascular preservado, sendo sugestivo de hepatopatia, hepatite crônica, linfoma ou cirrose hepática. O baço mostrou-se moderadamente aumentado, de contorno regular, ecogenicidade e parênquima habituais, enquanto que os rins apresentaram discreta perda de definição córtico-medular e ecogenicidade elevada, medindo 42,61mm o esquerdo e 44,11mm o direito de comprimento no maior eixo, sendo sugestivo de nefropatia. Notou-se aumento de ecogenicidade difusa por toda a cavidade abdominal, principalmente em região hipo e mesogástrica sugerindo processo infeccioso ou inflamatório, provavelmente tratando-se de peritonite. Ainda na região mesogástrica observou-se moderada quantidade de líquido livre em cavidade abdominal, caracterizando efusão abdominal. Demais órgãos apresentavam-se normais. Também foi realizado coleta de sangue para hemograma e bioquímico (Tabelas 1 a 3).

Diante dos resultados dos exames foi prescrito a manipulação de cápsulas contendo 200mg de silimarina, 200mg de S-adenosylmetionina (SAME) e 100UI de Vitamina E, 1 cápsula VO SID, durante 30 dias, e suplementação com albumina em pó uma colher ao dia junto com a alimentação. No dia 25 do mesmo mês a paciente teve retorno e apresentou melhora do quadro, sem constatação de ascite, sendo mantido o tratamento por mais 60 dias.

Tabela 1. Resultado de análise clínica de amostra sanguínea para realização de hemograma em 01/04/2022.

Parâmetro	Resultados	Intervalo de Referência Canino Adulto
Eritrócito	6,27 (x10 ⁶ /μL)	5,50 – 8,50 (x10 ⁶ /μL)
Hemoglobina	13,10 (g/dL)	12,00 – 18,00 (g/dL)
Hematócrito	38 (%)	37,00 – 55,00 (%)
VGM	60,60 (fL)	60,00 – 77,00 (fL)
CHGM	34,5 (g/dL)	31,00 – 36,00 (g/dL)
RDW	14,4 (%)	12,00 – 24,00 (%)
Proteínas Plasmáticas Totais	5,3 (g/dL)	54,00 – 71,00 (g/dL)
Plaquetas	139 (x10 ³ /μL)	200 – 500 (x10 ³ /μL)

Fonte: Laboratório CAV UDESC 2022.

Tabela 2. Resultado de análise clínica de amostra sanguínea para realização de leucograma em 01/04/2022.

Parâmetro	Relativa (%)	Absoluta (μL)	Intervalo de Referência Canino Adulto (μL)
Leucócitos totais	5.620		6000 – 17000
Neutrófilos metamielócitos	0	0	0
Neutrófilos bastonetes	0	0	0 – 300
Neutrófilos segmentados	64	3.597	3000 – 11500
Eosinófilos	22	1.236	100 – 1250
Basófilos	0	0	Raros
Monócitos	1	56	150 – 1350
Linfócitos	13	731	1000 – 4800

Fonte: Laboratório CAV UDESC 2022.

Tabela 3. Resultado de análise clínica de amostra sanguínea para realização de bioquímico em 01/04/2022.

Parâmetro	Resultados	Intervalo de Referência Canino Adulto
Albumina	1,99 (g/dl)	2,60 – 3,30 (g/dl)
ALT	258,00 (UI/L)	21 – 73 (UI/L)
Creatinina	0,61 (g/dl)	0,5 – 1,5 (g/dl)
Fosfatase Alcalina	171,00 (UI/L)	20 – 156 (UI/L)
GGT	5,00 (UI/L)	1,2 – 6,4 (UI/L)
Glicose	86,00 (mg/dl)	70 – 110 (mg/dl)
Proteínas Totais	5,02 (g/dl)	5,4 – 7,10 (g/dl)
Triglicérides	60,00 (mg/dl)	20 – 112 (mg/dl)
Ureia	20,00 (mg/dl)	21,4 – 59,92 (mg/dl)
Globulinas	3,01 (g/dl)	2,70 – 4,40 (g/dl)

Fonte: Laboratório CAV UDESC 2022.

Em 27 de maio de 2022, em novo retorno foi realizada coleta de sangue para hemograma e bioquímico com o intuito de monitorar o estado da paciente (Tabelas 4 a 6).

Tabela 4. Resultado de análise clínica de amostra sanguínea para realização de hemograma em 27/05/2022.

Parâmetro	Resultados	Intervalo de Referência Canino Adulto
Eritrócito	6,75 ($\times 10^6/\mu\text{L}$)	5,50 – 8,50 ($\times 10^6/\mu\text{L}$)
Hemoglobina	15,0 (g/dL)	12,00 – 18,00 (g/dL)
Hematócrito	43 (%)	37,00 – 55,00 (%)
VGM	63,70 (fL)	60,00 – 77,00 (fL)
CHGM	34,5 (g/dL)	31,00 – 36,00 (g/dL)
RDW	14,3 (%)	12,00 – 24,00 (%)
Proteínas Plasmáticas Totais	6,0 (g/dL)	54,00 – 71,00 (g/dL)
Plaquetas	269 ($\times 10^3/\mu\text{L}$)	200 – 500 ($\times 10^3/\mu\text{L}$)

Fonte: Laboratório CAV UDESC 2022.

Tabela 5. Resultado de análise clínica de amostra sanguínea para realização de leucograma em 27/05/2022.

Parâmetro	Relativa (%)	Absoluta (μL)	Intervalo de Referência Canino Adulto (μL)
Leucócitos totais	10.700		6000 – 17000
Neutrófilos metamielócitos	0	0	0

Neutrófilos bastonetes	0	0	0 – 300
Neutrófilos segmentados	71	7.597	3000 – 11500
Eosinófilos	13	1.391	100 – 1250
Basófilos	0	0	Raros
Monócitos	3	321	150 – 1350
Linfócitos	13	1.391	1000 – 4800

Fonte: Laboratório CAV UDESC 2022.

Tabela 6. Resultado de análise clínica de amostra sanguínea para realização de bioquímico em 27/05/2022.

Parâmetro	Resultados	Intervalo de Referência Canino Adulto
Albumina	2,57 (g/dl)	2,60 – 3,30 (g/dl)
ALT	196,00 (UI/L)	21 – 73 (UI/L)
Colesterol	112,00 (mg/dl)	135 – 270 (mg/dl)
Creatinina	0,50 (g/dl)	0,5 – 1,5 (g/dl)
Fosfatase Alcalina	855,00 (UI/L)	20 – 156 (UI/L)
GGT	8,00 (UI/L)	1,2 – 6,4 (UI/L)
Glicose	157,00 (mg/dl)	70 – 110 (mg/dl)
Proteínas Totais	6,33 (g/dl)	5,4 – 7,10 (g/dl)
Triglicérides	42,00 (mg/dl)	20 – 112 (mg/dl)
Ureia	33,00 (mg/dl)	21,4 – 59,92 (mg/dl)
Globulinas	3,76 (g/dl)	2,70 – 4,40 (g/dl)

Fonte: Laboratório CAV UDESC 2022.

Em junho a paciente retornou apresentando início de pododermatite, sendo coletadas amostras para raspado de pele e tricograma. Na ocasião foi prescrito a aplicação de pomada a base de dipropionato de betametasona 0,5mg/g e sulfato de gentamicina 1mg/g (Trok-G®) BID por 7 dias, após a limpeza da região afetada com solução fisiológica e gaze, dipirona 500mg/ml, 10 gotas, VO, BID durante 5 dias, e prednisolona 20mg (Prediderm®), ½ comprimido, VO, SID durante 5 dias.

No dia 28 de agosto de 2022 a paciente retornou e a tutora relatou que houve melhora durante o tratamento para a pododermatite, porém ao finalizar o tratamento o quadro se agravou novamente. Com esse relato foi prescrito cefalexina 250mg/5ml, 5ml, VO BID durante 14 dias, e dipirona 500mg/ml, 9 gotas, VO TID durante 5 dias. Foi realizado nessa data uma ultrassonografia para acompanhamento.

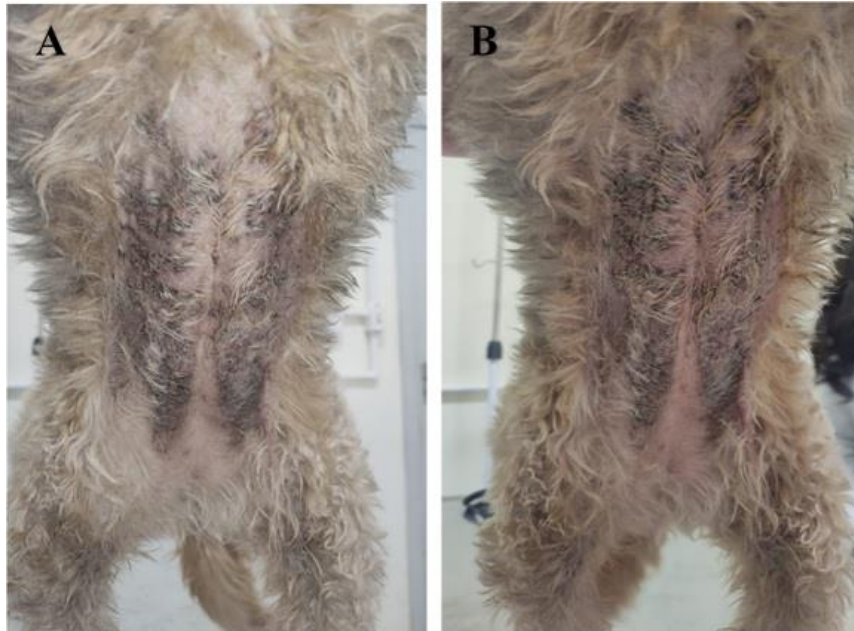Na ultrassonografia o laudo apresentou fígado parcialmente caracterizado dentro do gradil costal com tamanho reduzido, contornos irregulares e ecogenicidade preservada, parênquima heterogêneo e padrão vascular preservado (cirrose /hepatite crônica). Vesícula biliar preenchida por conteúdo líquido, parede fina e regular. Estômago preenchido por moderada quantidade de conteúdo gasoso e heterogêneo (alimento não digerido) nas porções passíveis de avaliação, parede apresentou se com espessura preservada (2,45mm), regular. Segmentos intestinais preenchidos por conteúdo pastoso sendo também gasoso em cólon. Espessura mantida em duodeno (0,75mm), jejuno (2,86mm), e em cólon (3,23mm).

Peristaltismo evolutivo. Pâncreas parcialmente caracterizado em lobo direito, com dimensões normais, contornos regulares parênquima homogêneo e ecogenicidade preservada. Baço discretamente aumentado, contornos parcialmente irregulares, ecogenicidade preservada e parênquima difusamente heterogêneo com pelo menos 2 áreas mal definidas abaulando os contornos da porção caudal e em terço médio do baco de caráter hipocogênicas (hiperplasia nodular/ hematopoiese extramedular/ infiltrado neoplásico – melhora em relação ao exame anterior do dia 29/07/2022), além de pequenas áreas arredondadas no parênquima, amorfas, hiperecogênicas homogêneas adjacentes aos vasos esplênicos em sua face visceral (mielolipoma). Vasculatura pérvea com calibre preservado. Rins (esquerdo 47,34mm e direito 41,51mm de comprimento no maior eixo) boa definição corticomedular e ecogenicidade preservada. Adrenais não caracterizadas. Bexiga em moderada distensão líquida, conteúdo anecogênico homogêneo, parede regular com espessura normal (0,50mm).

Então no dia do atendimento acompanhado em 29 de setembro de 2022, a tutora relatou que o tratamento não havia resultado em melhoras. Segundo a tutora a paciente apresentava prurido intenso nos dígitos e não deixava realizar a manipulação do local, pois apresentava dor intensa. Acrescentou que nos últimos meses houve aumento excessivo das unhas (onicogrifose) e que mais recentemente surgiram lesões crostosas em abdômen e tórax. Relatou que o animal nunca saiu de Correia Pinto SC, cidade onde residiam. A paciente estaria apresentando apetite mais caprichoso, porém se alimentava somente de ração, normodipsia, normoúria e normoquezia, e a tutora negou episódios de vômito, diarreia, tosse, síncope, crises epilépticas e demais alterações. Paciente não vacinada, contudo, vermifugada a mais ou menos um mês.

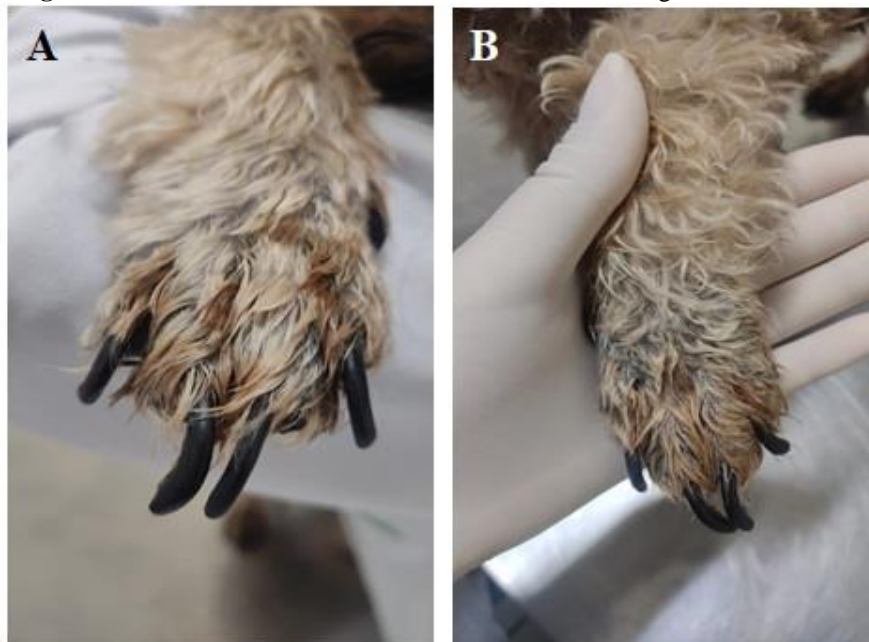No exame clínico a paciente mostrou-se alerta, mucosas normocoradas, TPC 2 segundos, desidratação não aparente, pesando 8,300 Kg, escore corporal 5 de 9, frequência cardíaca 144 bpm, pulso normocinético, presença de bulhas cardíacas irregulares, normofonéticas e sem sopro, frequência respiratória 40 mpm, entretanto não foi possível realizar a ausculta pulmonar devido a agitação do paciente, bem como a aferição da temperatura pois não permitiu. Não foram observados ectoparasitas. A postura e locomoção mostraram-se levemente afetada por conta das dores nos dígitos referentes as lesões, e os linfonodos encontravam-se não reativos. Foram observadas áreas crostosas, eritematosas e ulcerativas no tórax e abdômen (Figura 1), e coxins, além de onicogrifose (Figura 2). Na palpação apresentou muita sensibilidade e dor nas regiões com lesões.

Figura 3. Lesões observadas no abdômen na consulta em 29/09/2022.



Fonte: Carus, N. C., 2022.

Figura 4. Lesões observadas em membros torácicos e onicogrifose 29/09/2022



Fonte: Carus, N. C., 2022.

Diante das lesões cutâneas observadas e do histórico, surgiu a suspeita de doença hepática, foi sugerido à tutora realizar biópsia de pele, inferindo-se o diagnóstico preliminar de necrose epidérmica metabólica ou também conhecida como síndrome hepatocutânea. Com a autorização da tutora, foi coletada amostra de sangue para avaliação pré-operatória via hemograma e bioquímico (Tabelas 7 a 9), sendo a paciente internada para a realização do procedimento cirúrgico.

Tabela 7. Resultado de análise clínica de amostra sanguínea para realização de hemograma em 29/09/2022.

Parâmetro	Resultados	Intervalo de Referência Canino Adulto
Eritrócito	4,20 ($\times 10^6/\mu\text{L}$)	5,50 – 8,50 ($\times 10^6/\mu\text{L}$)
Hemoglobina	8,50 (g/dL)	12,00 – 18,00 (g/dL)
Hematócrito	25 (%)	37,00 – 55,00 (%)
VGM	59,5 (fL)	60,00 – 77,00 (fL)
CHGM	34,0 (g/dL)	31,00 – 36,00 (g/dL)
RDW	16,10 (%)	12,00 – 24,00 (%)
Proteínas Plasmáticas Totais	5,3 (g/dL)	54,00 – 71,00 (g/dL)
Plaquetas	369 ($\times 10^3/\mu\text{L}$)	200 – 500 ($\times 10^3/\mu\text{L}$)

Fonte: Laboratório CAV UDESC 2022.

Tabela 8. Resultado de análise clínica de amostra sanguínea para realização de leucograma em 29/09/2022.

Parâmetro	Relativa (%)	Absoluta (μL)	Intervalo de Referência Canino Adulto (μL)
Leucócitos totais	9.600		6000 – 17000
Neutrófilos mielócitos	0	0	0
Neutrófilos bastonetes	0	0	0 – 300
Neutrófilos segmentados	82	7.872	3000 – 11500
Eosinófilos	3	288	100 – 1250
Basófilos	0	0	Raros
Monócitos	5	480	150 – 1350
Linfócitos	10	960	1000 – 4800

Fonte: Laboratório CAV UDESC 2022.

Tabela 9. Resultado de análise clínica de amostra sanguínea para realização de bioquímico em 29/09/2022.

Parâmetro	Resultados	Intervalo de Referência Canino Adulto
Albumina	1,96	2,60 – 3,30 (g/dl)
ALT	186,00	21 – 73 (UI/L)
Colesterol	128,00	135 – 270 (mg/dl)
Creatinina	0,30	0,5 – 1,5 (g/dl)
Fosfatase Alcalina	830,00	20 – 156 (UI/L)
GGT	7,00	1,2 – 6,4 (UI/L)
Glicose	85,00	70 – 110 (mg/dl)
Proteínas Totais	4,51	5,4 – 7,10 (g/dl)
Triglicérides	73,00	20 – 112 (mg/dl)
Ureia	22,00	21,4 – 59,92 (mg/dl)
Globulinas	2,55	2,70 – 4,40 (g/dl)

Fonte: Laboratório CAV UDESC 2022.

A coleta para biópsia fora realizada no mesmo dia da consulta, sendo colhidas uma amostra de fragmento de pele abdominal e uma de fragmento de coxim de membro pélvico direito. No procedimento fez-se uma incisão de pele em elipse em região abdominal para retirada de material, então fez-se a sutura do tecido subcutâneo com fio náilon 3.0 em padrão zig-zag e dermorráfia com fio náilon 3.0 em padrão PIS. No coxim fez-se uma incisão em elipse, retirando o material para amostra e aproximação dos bordos com fio náilon 3.0 em padrão PIS. O exame foi solicitado com urgência para agilizar a confirmação da patologia.

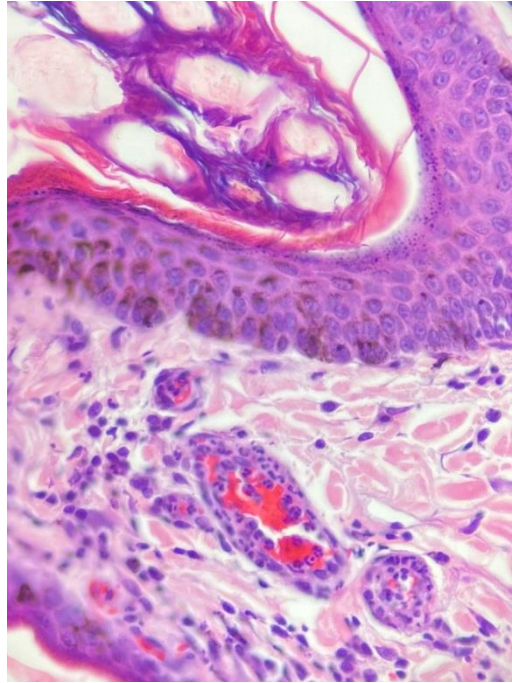
No pós-operatório foi prescrito cloridrato de tramadol 50mg, 1/2 comprimido, VO TID durante 5 dias, e amoxicilina triidratada 200mg associada a clavulanato de potássio 50mg (Agemoxi CL 250mg®), um comprimido, VO BID durante 10 dias. Paciente recebeu alta cirúrgica no mesmo dia.

Devido ao quadro hepático da paciente foi renovada a prescrição de Silimarina 200mg, S-adenosylmetionina (SAME) 200mg, Vitamina E 100UI em cápsula a ser administrada VO SID por 60 dias, uma colher de sopa de albumina em pó ao dia junto com a ração, na qual foi recomendada a substituição por uma ração especial para animais com hepatopatia. A quantidade de ração a ser ofertada por dia dependeria da marca adquirida pela tutora. Como a paciente apresentava apetite caprichoso, foi aconselhada a troca gradual da ração.

No dia 5 de outubro de 2022 a paciente retornou para avaliação pós-cirúrgica, onde a tutora relatou que a paciente estava bem e apresentava normofagia, normouria, normodipsia e normoquezia. As feridas cirúrgicas do abdômen e do coxim estavam limpas e cicatrizadas, sendo realizada a retirada de pontos.

No dia 11 de outubro de 2022 foi solicitado outro retorno da paciente para abordar o resultado do laudo que confirmou a suspeita de necrose epidêmica metabólica. Onde no laudo histopatológico constava: No fragmento do coxim foi observado hiperqueatinização paraqueratótica difusa moderada e na derme superficial há infiltrado neutrófilos, macrófagos e plasmócitos multifocal moderado. E no fragmento de pele hirsuta observou edema na derme superficial acompanhado por infiltrado de neutrófilos, macrófagos e plasmócitos predominantemente em volta de vasos multifocal moderado. Evidenciou-se ainda necrose da epiderme multifocal discreta acompanhado pelo mesmo infiltrado moderado.

Figura 5. Infiltrado linfoplasmocitário neutrofilico



Fonte: Carus, N. C., 2022.

Nesta ocasião foi recomendado para a paciente suplementação com ômega 3 500mg (Ômega Top3®), uma cápsula, VO SID, e com aminoácidos em pó (Aminomix Gold®), 5 gramas por dia junto com a ração em uso contínuo, e dois ovos ao dia junto com a alimentação, todos em uso contínuo.

Após isso a tutora manteve contato com a veterinária responsável sempre por mensagens, por ser de outra cidade, em uns dos contatos a tutora relatou que as lesões no membros da paciente haviam melhorado significativamente, e a mesma não apresentava mais a dor intensa nos locais de lesão, porém as lesões do abdômen haviam tido uma piorada.

Em outro contato a tutora relatou que paciente havia perdido todas as unhas de todos os membros, que as mesmas enfraqueciam e caíam logo em seguida.

No dia 16 de novembro de 2022 a tutora entrou em contato com o HCV e relatou que a paciente apresentava-se apática, com hiporexia e estava defecando fezes escuras (melena). Então foi recomendado a tutora o internamento da paciente.

No dia 18 de novembro de 2022 a paciente Lola deu entrada no hospital com queixa de que há 2 dias havia reduzido a ingesta alimentar e não estaria aceitando tomar a medicação, estaria defecando fezes escurecidas.

No exame físico apresentou-se extremamente apática, em decúbito lateral esquerdo. lesões de pele necróticas em vários ponto do corpo, períneo inflamado com presença de uma larva de mosca que foi possível verificar, icterícia de mucosas, distensão abdominal e dor

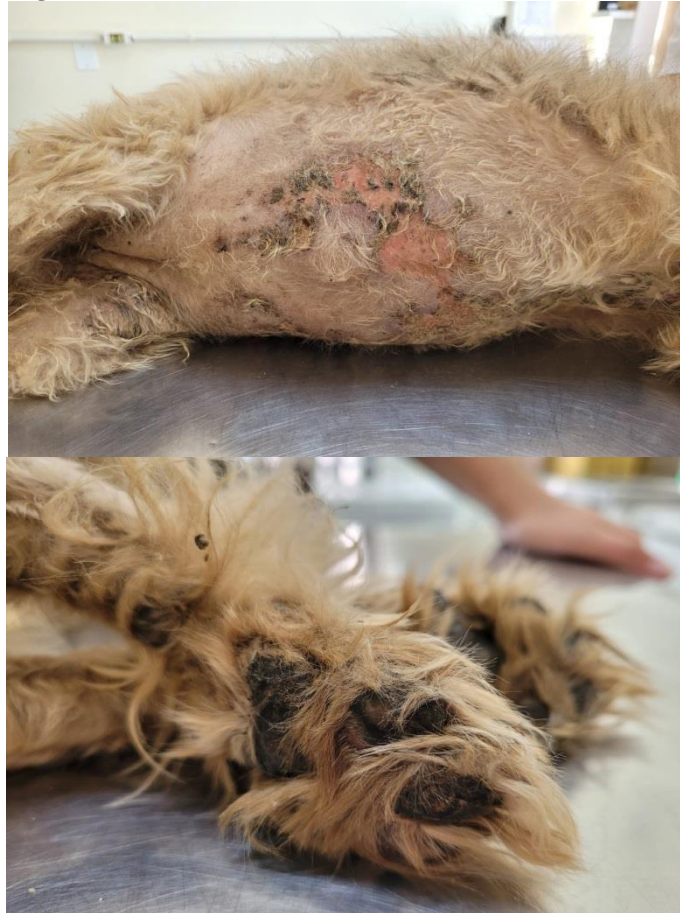intensa à palpação. Apresentava pouca responsividade ao ambiente, FC 116 bpm , FR 32mpm e peso de 9,300 Kg.

Paciente foi encaminhada para o internamente, foi realizado o acesso da mesma e a administração de Metadona 10 mg IV e dipirona 500mg IV, foi administrado também um comprimido de Capstar VO.

Na madrugada do dia 19 de novembro de 2022 a paciente veio a óbito após uma parada cardiorrespiratória.

O corpo foi encaminhado a necropsia no setor de patologia de pequenos animais do CAV e até o presente momento não se teve respostas laudais.

Figura 6. Lesões observadas no abdômen e coxim 18/11/2022.



Fonte: Prevelato, M. A., 2022.

4 DISCUSSÃO

CONCEIÇÃO et al., 2008, relataram que a NEM frequentemente esta associada com doenças hepáticas e normalmente em cães de meia idade ou mais, sem predisposição sexual ou racial. O relato de caso em questão apresentava alterações hepáticas e já possuía 8 anos de idade.

Segundo Marquardt, 2018, os sinais cutâneos do paciente com NEM consistem em crostas, úlceras, eritemas, exsudatos, alopecias e lesões vesiculares, que podem ser encontradas também nos coxins causando hiperqueratose, crostas e fissuras, levando assim a quadros extremamente dolorosos. A paciente Lola apresentava lesões crostosas exudativas e eritematosas em abdômem, parte do tórax e coxins, também sentia dor intensa a manipulação.

Marquardt, 2018, também relata que podem haver lesões em pontos de apoio e junções mucocutâneas. Na ultima consulta da paciente a mesma apresentou lesões inflamatórias exudativas na região da genitália.

Para o diagnóstico definitivo da NEM é necessário a realização de uma biópsia cutânea das áreas de lesões (DNS; Lisa M., Jeff D., 2005), sendo essa a forma de diagnóstico adotada para o caso em questão.

Na histopatologia cutânea ormalmente as lesões em derme são mínimas, mas podem aparecer como um infiltrado superficial difuso de linfócitos, plasmócitos e neutrófilos (DNS; Lisa M., Jeff D., 2005), essa descrição foi igualmente a encontrada da histopatologia da paciente que foi descrita como edema na derme superficial acompanhado por infiltrado de neutrófilos, macrófagos e plasmócitos predominantemente em volta de vasos multifocal moderado.

Relacionado ao tratamento as literaturas como CONCEIÇÃO et al., 2008 e GOMES et al, 2022, trazem o uso de suplementação de aminoácidos e proteínas como principal método utilizado. Destacando uma melhor eficiência com o uso de aminoácidos intravenosos. Também destacam a importância do controle da dor em pacientes com NEM.

Na paciente do relato foi realizado o tratamento com suplementação de aminoácidos via oral e a inclusão de maior quantidade de proteínas na dieta, juntamente com o controle da dor. Visto que a responsável pelo animal residia em outro município e não poderia estar se deslocando continuamente ao HCV para suplementação de aminoácidos intravenosa.

Como relataram Lisa M., e Jeff D., 2005 e Marquardt, 2018, o prognóstico é extremamente desfavorável, levando a uma média de sobrevida de 5 meses desde de o inicio das lesões. No caso da paciente Lola, desde o inicio das lesões até o óbito foram

aproximadamente 2 meses, porem a tutora relatou que iniciou o uso do aminoácido em torno de 1 sem antes do óbito.

5 CONCLUSÃO

A Necrose Epidérmica Metabólica ainda é pouco descrita na Medicina Veterinária e conseqüentemente pouco diagnóstica por falta muitas vezes de conhecimento dos profissionais da área e por possuir características semelhantes a outras patologias.

É uma patologia que a origem ainda é apenas sugestiva, tendo varias suspeitas e relações com outras enfermidades. Por isso faz se necessário, uma boa anamnese do paciente, juntamente com ultrassom abdominal e a avaliação de enzimas hepáticas, tudo isso quando a clinica do paciente manifesta lesões cutâneas crostosas, eritematosas e exudativas principalmente.

O médico veterinário deve ter em mente que essa patologia pode levar a infecções secundarias e que o seu diagnostico definitivo é a biopsia cutânea das lesões. Para então instituir o protocolo de tratamento adequado.

A não identificação da doença pode acarretar em piora do quadro e conseqüentemente a morte mais acelerada do animal, visto que o prognóstico até mesmo com o tratamento correto é considerado ruim.

6 REFERÊNCIAS

GIMENES, C. F. M. **Dermatite Necrolítica Superficial em Cão – Relato de caso.** Centro Veterinário de Anatomia Patológica. 29 de maio de 2018.

CONCEIÇÃO, L. G. **Necrose Epidérmica Metabólica em Cães.** Ciência Rural, Santa Maria, v.38, n.5, p.1463-1467, agosto 2008.

GOMES, R. P. **Síndrome hepatocutânea: relato de caso.** Brazilian Journal of Development. 08 de março de 2022.

MARQUARDT, B. L. **Síndrome Hepatocutânea em um Cão – Relato de Caso.** Universidade Federal de Santa Maria. Santa Maria RS, 2018.

CELLIO, L. M., DENNIS, J. **Canine Superficial Necrolytic Dermatitis.** Veterinary Specialty and Emergency Center Overland Park, Kansas. 2005.

ISIDORO-AYZA, M., et al. **Superficial Necrolytic Dermatitis in a Dog With an Insulin-Producing Pancreatic Islet Cell Carcinoma.** Veterinary Pathology 2014, Vol. 51.

LOFTUS, J. P., et al. **Characterization of aminoaciduria and hypoaminoacidemia in dogs with hepatocutaneous syndrome.** AJVR, Vol. 78, No. 6 June 2017.