ANELISE PINHEIRO PAIVA

REVISÃO DA LITERATURA SOBRE A FIMOSE E AS INDICAÇÕES CIRÚRGICAS DA OPERAÇÃO DE POSTECTOMIA EM CRIANÇAS

Trabalho apresentado à Universidade Federal de Santa Catarina, como requisito para a conclusão do Curso de Graduação em Medicina.

Florianópolis
Universidade Federal de Santa Catarina
2020

ANELISE PINHEIRO PAIVA

REVISÃO DA LITERATURA SOBRE A FIMOSE E AS INDICAÇÕES CIRÚRGICAS DA OPERAÇÃO DE POSTECTOMIA EM CRIANÇAS

Trabalho apresentado à Universidade Federal de Santa Catarina, como requisito para a conclusão do Curso de Graduação em Medicina.

Presidente do Colegiado: Prof. Dr. Aroldo Prohmann de Carvalho

Professor Orientador: Prof. Dr. Maurício José Lopes Pereima

Florianópolis
Universidade Federal de Santa Catarina
2020

Ficha de identificação da obra

Pinheiro Paiva, Anelise

Revisão da literatura sobre a fimose e as indicações cirúrgicas da operação de postectomia em crianças / Anelise Pinheiro Paiva ; orientador, Maurício José Lopes Pereima, 2020.

45 p.

Trabalho de Conclusão de Curso (graduação) - Universidade Federal de Santa Catarina, Centro de Ciências da Saúde, Graduação em Medicina, Florianópolis, 2020.

Inclui referências.

1. Medicina. 2. Fimose. 3. Postectomia. 4. Crianças. I. José Lopes Pereima, Maurício. II. Universidade Federal de Santa Catarina. Graduação em Medicina. III. Título.

AGRADECIMENTOS

Ao meu pai, Rogério, minha grande engrenagem dentro da medicina e exemplo de ser humano. À minha mãe, Eugênia, pela fiel dedicação e razão de todos meus atos positivos.

Às minhas irmãs, Ana Luíza e Letícia, por sempre estarem presentes e serem meu acolhimento, meus grandes amores.

Ao Allan, namorado e alicerce fundamental que me auxiliou inclusive nesse trabalho, dividindo comigo todas as conquistas e percalços diários.

Aos meus amigos, Gabriela, Andressa, Ana Júlia, Ingrid, Gabriel e Filipe, por fornecerem carinho e apoio em todas minhas atividades cotidianas.

Ao meu orientador, Maurício José Lopes Pereima, pela disponibilidade e presteza integrais durante o trabalho anterior e o atual, pré e durante a pandemia.

A Deus, pela vida e todas as oportunidades a mim fornecidas.

RESUMO

A dificuldade de expor a glande peniana devido a não retratilidade total ou parcial do prepúcio é definida como fimose. Essa condição que afeta crianças do sexo masculino conceitua-se como benigna (primária ou fisiológica) ao nascimento, representando importante fator de proteção peniana, podendo resolver-se espontaneamente com o passar do tempo com a ajuda de secreções sebáceas locais e ereções fisiológicas, além de ser assintomática na maioria das vezes. Quando há tecido fibrótico local descreve-se a fimose como secundária ou patológica, pois normalmente decorre da presença de morbidades, como balanopostites de repetição, balanite xerótica obliterante ou trauma na região, levando à inflamação local e formação de um anel fibrótico capaz de tensionar o prepúcio e impedir a exposição efetiva da glande. Assim, a fimose é considerada uma queixa comum nos consultórios pediátricos, uma vez que apresenta diferentes graus, sintomas, causas e desfechos, podendo necessitar de tratamento clínico e/ou cirúrgico. A postectomia com a correção cirúrgica do prepúcio é considerada o padrão ouro para tratamento de fimose, e é descrita como um dos procedimentos mais antigos do mundo, com a possibilidade de ser manejada e realizada com diversas técnicas operatórias distintas. Ainda assim, as indicações para essa cirurgia são bastante controversas na literatura mundial, e apesar de considerada uma cirurgia simples, possui riscos, contraindicações, indicações absolutas e relativas, bem como complicações que necessitam ser analisadas em conjunto com a família da criança para chegar a um denominador comum de reais benefícios para ela.

Palavras-chave: Postectomia. Fimose. Crianças.

ABSTRACT

The difficulty in exposing the penile glans due to total or partial non-retractability of the foreskin is defined as phimosis. This condition that affects male children is considered benign (primary or physiological) at birth, representing an important penile protection factor, which can resolve itself spontaneously over time with the help of local sebaceous secretions and physiological erections, in addition to being asymptomatic most of the time. When there is local fibrotic tissue, phimosis is described as secondary or pathological, as it usually results from the presence of morbidities, such as recurrent balanoposthitis, xerotic balanitis or trauma in the region, leading to local inflammation and the formation of a fibrotic ring capable of tensioning the foreskin and prevent effective exposure of the glans. Therefore, phimosis is considered a common complaint in pediatric clinics, since it has different degress, symptoms, causes and outcomes, and may require clinical and/or surgical treatment. Circumcision with surgical correction of the foreskin is considered the gold standard for the treatment of phimosis, and is described as one of the oldest procedures in the world, with the possibility of being managed and performed with several different operative techniques. Even so, the indications for this surgery are quite controversial in the world literature, and despite being considered a simple surgery, it has risks, contraindications, absolute and relative indications, as well as complications that need to be analyzed together with the child's family to arrive at a commom denominator of real benefits for her.

Keywords: Circumcision. Phimosis. Children.

LISTA DE FIGURAS

Figura 1. Ritual da circuncisão 2
Figura 2. Representação do ritual da circuncisão 2
Figura 3. Classificação de Kayaba quanto à retratibilidade e ao grau de estreitamento prepucial 6
Figura 4. (a) Fimose classificada como Kikiros 1 de acordo com a retração e (b) Fimose classificada como Kikiros 3 de acordo com a retração 7
Figura 5. Fimose classificada como grau 3 de Kikiros de acordo com a aparência 8
Figura 6. A técnica de tesoura descrita por Frederick Treves 12
Figura 7. (a) Sutura contínua trirradiada de Doyen e (b) Curativo compressivo de musselina amarrado no pênis 13
Figura 8. a) O Écraseur (esmagador) de Doyen. b e c) Manobra de esmagamento dos quatro pontos. 14
Figura 9. Frenulotomia 15
Figura 10. Colocação de pinça reta em posição oblíqua no nível em que será feita a secção da mucosa 15
Figura 11. Postoplastia – Fenda dorsal 16
Figura 12. Dispositivo de Plastibell® 17
Figura 13. Postectomia com anel plástico de Plastibell® 17
Figura 14. (a) Grampo Gomco e (b) Braçadeira Monge 18

LISTA DE TABELAS

Tabela 1. Classificação do grau e aspecto da fimose de acordo com Kikiros, Beasley e Wood Ward 7

LISTA DE ABREVIAUTAS E SIGLAS

a.C.	Antes de Cristo
LEA	Líquen Escleroso e Atrófico
BXO	Balantite Xerótica Obliterante
ITU	Infecção de Trato Urinário
RVU	Refluxo Vesicoureteral
CUA	Associação Canadense de Urologia
AUA	Sociedade Americana de Urologia
EAU	Associação Europeia de Urologia
ESPU	Sociedade Europeia de Urologia Pediátrica
DM	Diabetes Mellitus
SBP	Sociedade Brasileira de Pediatria
SBU	Sociedade Brasileira de Urologia
CSP	Sociedade Canadense Pediátrica
AAP	Academia Americana de Pediatria
APU	Associação Portuguesa de Urologia
EUA	Estados Unidos da América
DATASUS	Banco de Dados do Sistema Único de Saúde
ISTs	Infecções Sexualmente Transmissíveis
HPV	Papiloma Vírus Humano
HIV	Vírus da Imunodeficiência Humana
AUA	Academia Americana de Urologia
HIV-1	Vírus da Imunodeficiência Humana 1
UTI	Unidade de Terapia Intensiva
LACERT	Laboratório de Células Tronco e Regeneração Tecidual
UFSC	Universidade Federal de Santa Catarina

SAP	Serviço de Anatomia Patológica
HU-UFSC/EBSERH	Hospital Universitário Polydoro Ernani de São Thiago – Universidade Federal de Santa Catarina/EBSERH

LISTA DE SÍMBOLOS

®	Marca Registrada e Protegida por Direitos Autorais
%	Porcentagem
mL	Mililitros
kg	Quilograma
g	Grama
mg	Miligrama

SUMÁRIO

AGRADECIMENTOS ..... **iii**

RESUMO ..... **iv**

ABSTRACT ..... **v**

LISTA DE FIGURAS ..... **vi**

LISTA DE TABELAS ..... **vii**

LISTA DE ABREVIAUTAS E SIGLAS ..... **viii**

LISTA DE SÍMBOLOS ..... **x**

SUMÁRIO ..... **xi**

1. REVISÃO DA LITERATURA PERTINENTE **1**

1.1 HISTÓRICO 1

1.2 ANATOMIA E FISIOPATOLOGIA 3

1.3 INDICAÇÕES CIRÚRGICAS 8

1.4 CONTRAINDICAÇÕES CIRÚRGICAS 11

1.5 TÉCNICAS OPERATÓRIAS 11

1.5.1 Postectomia Convencional **14**

1.5.2 Postoplastia **15**

1.5.3 Dispositivo de Plastibell® **17**

1.5.4 Anestesia **18**

1.5.5 Cuidados no Pós-Operatório **19**

1.6 RESULTADOS E COMPLICAÇÕES 19

1.7 TRATAMENTO CONSERVADOR 23

2. CONSIDERAÇÕES FINAIS DO PRESENTE TRABALHO **26**

3. CONSIDERAÇÕES FINAIS DA LINHA DE PESQUISA **28**

REFERÊNCIAS **29**

1. REVISÃO DA LITERATURA PERTINENTE

1.1 HISTÓRICO

A palavra fimose deriva do grego *phimos*, traduzindo-se como "mordaça", pois se considera que a glande fique presa e incapacitada de retrair-se em relação ao prepúcio, total ou parcialmente[1]. Essa condição que afeta crianças do sexo masculino conceitua-se como primária ou fisiológica, sendo benigna e importante ao nascimento para proteção peniana – região sensível e exposta à urina, assim como sujeita a traumas[2]. Na existência de tecido fibrótico local descreve-se a fimose como secundária ou patológica, pois normalmente decorre da presença de morbidades levando à inflamação local e formação de um anel fibrótico capaz de tensionar a região e impedir a exposição efetiva da glande peniana[2,3].

Quando não há a resolução espontânea e fisiológica da fimose ou quando ocorre falência do tratamento clínico, está indicada a postectomia, tratamento cirúrgico realizado para remoção do prepúcio, conhecida popularmente e nos meios religiosos como circuncisão, palavra derivada do latim que significa "cortar em volta"[1]. É uma das cirurgias mais antigas realizadas no globo, traduzindo uma marca religiosa e/ou cultural, com evolução e adequação da técnica operatória com o passar dos anos[1]. A prova histórica mais antiga localiza-se no Egito, encontrada na tumba de um importante sacerdote egípcio em forma de trabalho artístico[4] (figuras 1 e 2), em 2340 a.C., evidenciando que o procedimento na época representava um símbolo de fertilidade e vida eterna, realizado na puberdade, baseando-se em alguns mitos do Egito Antigo onde "um Deus circuncidou-se e seu sangue fez o rio Nilo ter margens férteis", e outro mito onde "o universo foi criado a partir do sangue do prepúcio cortado de um Deus"[5]. Também no Egito Antigo e em outros povos/culturas, o pênis era visto como símbolo de poder, e assim esse procedimento de excisão do prepúcio era realizado como forma de punição e após vencer guerras, pois perceberam que a mutilação peniana poderia levar o punido à morte[6].

Figura 1. Ritual da circuncisão

Fonte: Gerald Alexander Larue (1991).
http://www.come-and-hear.com/editor/br-circum-history/index.html

Figura 2. Representação do ritual da circuncisão

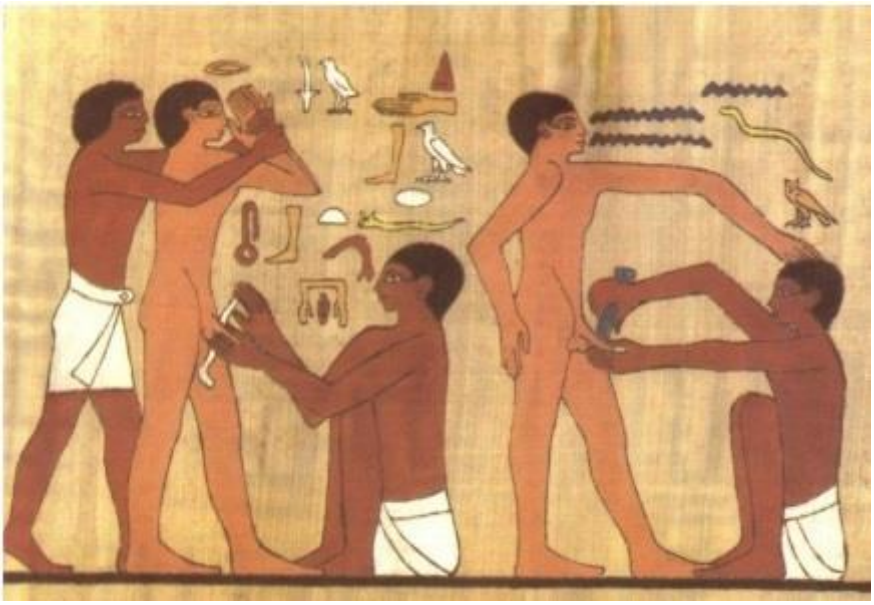

Fonte: Samuel Ulisses Chaves Nogueira do Nascimento (2013, p. 23).
https://repositorio.ufba.br/ri/bitstream/ri/10842/1/Samuel%20Ulisses%20Chaves%20Nogueira%20do%20Nascimento.pdf

O povo judeu, no antigo Israel, também possui uma história relevante com a realização do procedimento de postectomia, sendo um mandamento judaico chamado de *brit milah* – que

significa aliança da circuncisão, praticada como uma prova de amor e obediência[4]. De acordo com o capítulo XVII da Gênesis (um dos livros que compõe o manual de estilo de vida judaico), Deus fez uma aliança com Abraão e o procedimento, realizado no 8° dia de vida masculina, representava esse elo chamado de Pacto Abraâmico onde todos os meninos deveriam passar por esse ritual empreendido pelo próprio pai, inclusive os escravos[4]. No mesmo dia do procedimento, o nome da criança era escolhido. Atualmente, os judeus ainda realizam o rito como prova deste pacto, porém, quem a efetua são os médicos em um hospital[4].

No Islamismo o procedimento era realizado para concretizar a relação com a divindade, sendo chamado de *tahera*, significado de purificação e considerado um ritual de higiene pessoal. Entretanto, não é obrigatório o seu cumprimento, mas é indispensável que o homem seja circuncidado para poder realizar a peregrinação para Meca, que compõe um dos cinco fundamentos do islamismo instruídos pelo profeta Maomé e efetivado ao sétimo dia de vida, possuindo variações dentro da religião para o momento adequado para efetivar o procedimento[4]. Assim, os muçulmanos nos dias de hoje representam o grupo religioso que mais realiza a postectomia, corroborando com o fato de que a maior parte dos homens submetidos a esse procedimento no mundo é muçulmana[7]. Existem outras religiões, por exemplo, na África Subsaariana que para o homem ser aceito na sociedade é obrigado a ser circuncidado. Além das questões religiosas, há milhares de anos a postectomia é considerada como um rito de passagem para a vida adulta ou até mesmo é efetuada devido a razões étnicas[4]. Além disso, no século XIX essa prática era exercida como forma de tratamento para diversas doenças, tais como elefantíase, masturbação excessiva, tuberculose, epilepsia e disfunção erétil[6].

1.2 ANATOMIA E FISIOPATOLOGIA

Anatomicamente, o pênis é formado por tecido conjuntivo, pele fina, fáscia, vasos linfáticos e sanguíneos, corpo esponjoso – o qual contém a parte esponjosa da uretra – e corpos cavernosos onde o corpo esponjoso na parte distal peniana forma a glande do pênis, a qual é uma estrutura em forma de cone[8]. O óstio externo da uretra localiza-se próximo da extremidade da glande, que se separa do restante do corpo peniano por meio da coroa da glande, estrutura na qual a pele e a fáscia do pênis prolongam-se com dupla camada de pele formando o prepúcio do pênis, que possui extensão variável e, normalmente, é elástico para conseguir ser retraído sobre a glande[8]. O prepúcio em sua parte interna é queratinizado e

apresenta epitélio escamoso, nervos, tecido linfoide e capilares, não possuindo folículo piloso nem tampouco glândulas sebáceas e sudoríporas[9]. Devido à importante presença de nervos e células de Schwann (produtoras de mielina) o prepúcio tem grande sensibilidade[9]. Além disso, tem a função de proteger o meato uretral e a glande – região de maior sensibilidade e que não apresenta camada córnea para conferir maior proteção e resistência local[2].

Já em relação ao frênulo do prepúcio, esse se constitui de uma prega mediana que se estende desde a camada profunda prepucial até a face uretral da glande, prendendo-se a ela e sendo uma estrutura fundamental, pois durante o repouso o frênulo retrai a glande para que o prepúcio a recubra, e durante a ereção pela inelasticidade do frênulo a glande consegue modificar seu posicionamento com o meato uretral voltado para baixo, evitando um eventual atrito desta estrutura com o colo uterino na penetração durante o sexo[8,10].

O prepúcio é formado a partir do terceiro mês de gestação nos sentidos distal e ventral, terminando sua construção em volta do quinto mês[11]. Durante esse período ocorre a adesão da superfície interna prepucial com a área externa da glande pela lâmina ou lama balanoprepucial[3,12] Após, verifica-se liberação prepucial por meio de epitelização e apoptose secundária ao estímulo de androgênios para ocorrer a separação das duas estruturas: glande e prepúcio, não havendo necessidade de forçar a retração manualmente pois isso pode acabar ocasionando trauma e lesões penianas[9,11]. Porém, cerca de 95% dos recém-nascidos apresentam dificuldade em expor a glande quando nascem, regredindo em até 75% até 1 ano de idade e em 90% dos meninos até 3 anos de idade[2,3]. Apesar de esperar-se que até os 3 anos de idade a fimose já tenha se resolvido, a retratilidade do prepúcio pode ocorrer após poucos meses do nascimento, até 9 anos de idade ou ainda após a puberdade[9].

Quando existe a impossibilidade de exposição da glande completa ou parcial logo após o nascimento, pela ausência de retração do prepúcio, nomeia-se como fimose fisiológica ou primária[2]. Com o passar do tempo, há fatores que promovem naturalmente o descolamento dessas estruturas, entre eles a presença de secreção sebácea prepucial (esmegma), além das ereções fisiológicas e dos resíduos da descamação epitelial da região[2,3]. A fimose primária pode apresentar-se clinicamente como assintomática, na maioria das vezes, ou manifestar balonamento miccional: condição definida como o acúmulo de urina na região prepucial sinalizando a presença de uma obstrução parcial à saída do jato urinário[13]. Outra manifestação são os cistos de esmegma, também chamados de pérolas brancas, decorrentes de descamação epitelial retida no prepúcio, e que é um dos fatores que favorece o rompimento das adesões prepuciais[13]. Existem outras etiologias congênitas além das aderências capazes de acarretar dificuldade de exposição da glande, tais como a existência de um frênulo de prepúcio curto

que pode ocasionar rotura durante o ato sexual e até mesmo deixar o pênis com aspecto curvo[10].

No que concerne aos casos não fisiológicos, esses são chamados de fimose secundária ou patológica, onde além da dificuldade de exposição completa da glande há a presença de um anel fibroso na região prepucial[14], em geral secundário à lesão cicatricial decorrente de balanopostites de repetição – quadro definido como inflamação da região prepucial ocasionado por infecção local, tendo como precursores normalmente *Candida albicans*, bactéricas anaeróbias, *Gardnerella* e bactérias piogênias[15]. A balanopostite pode ser precipitada por dermatite amoniacal quando a criança fica em contato por muito tempo com a urina pela fralda e isso facilita a proliferação de microrganismos, assim como a retenção de esmegma por falta de higiene local adequada, servindo como um meio para crescimento desses patógenos[9].

Além das balanites de repetição, existem outras causas para a fimose secundária, tais como o descolamento traumático do prepúcio por retrações forçadas prepuciais, causando estreitamento iatrogênico do anel prepucial[12], e comorbidades de origem dermatológicas, como o Líquen Escleroso e Atrófico (LEA), também chamado de Balantite Xerótica Obliterante (BXO)[16]. Na BXO, condição de etiologia desconhecida[12], ocorre a afecção da pele/mucosa da glande, prepúcio e, às vezes, da uretra, caracterizando-se como um quadro crônico de inflamação com placas escleróticas brancas onde balanite traduz-se por inflamação da glande; xerótica, por apresentar pele ressecada; e obliterante, por associar-se ocasionalmente com endarterite obliterante[17], pelo fato das alterações inflamatórias poderem envolver todas as camadas da pele incluindo artérias e arteríolas da derme intermediária e superior, dificultando a passagem do sangue e havendo formação de trombos que obstruem o vaso acometido[18]. Assim, pode evoluir com cicatrizes progressivas e gerar retenção urinária em alguns casos[19]. Uma complicação rara da BXO é o carcinoma de células epiteliais durante a vida adulta, demonstrado em uma revisão realizada na Austrália com dados entre 3 a 8% de chance de malignidade[20]. Algumas fontes indicam a BXO como causadora de aproximadamente 50% dos casos de fimose patológica[19] e que 0.5% dos meninos no Reino Unido são afetados por essa condição até os 15 anos de idade e, na Alemanha, 0.1 e 0.4% [21]. O diagnóstico dessa condição é feito por meio do exame físico ao identificar pápulas eritematosas simples ou múltiplas, ou até mesmo placas atróficas na glande estendendo-se ao prepúcio, somado à estenose do meato uretral, bem como através de exame anatomopatológico[12]. Somado a isso, quando a fimose perpetua-se após a primeira infância é

considerada por muitos autores como patológica[9] e acreditam que apenas após a idade de seis ou sete anos que pode ganhar essa definição[22].

Os sintomas da fimose secundária podem ser desde irritação e dor local, disúria, polaciúria, até ereção dolorosa, enurese e retenção urinária[12]. Quanto aos sinais encontrados no exame físico pode-se observar sangramento local, hematúria, fissuras, anel prepucial fibrótico e com coloração branca, além de abertura prepucial estreita[12]. Há vários graus de constrição para a abertura prepucial na literatura e, portanto, há classificações para tal que conseguem orientar o acompanhamento e tratamento do paciente. A classificação mais utilizada para analisar o grau de retração do prepúcio é a de Kayaba *et al.*[23], descrita em 1996, após realizar um estudo no Japão analisando 603 crianças do sexo masculino entre 0 e 15 anos de idade sendo descrito como: tipo I: ausência total de retração prepucial; tipo II: exposição do meato uretral externo; tipo III: retração parcial com exposição do ápice da glande ao seu meio; tipo IV: exposição acima da coroa da glande com aderências prepuciais; tipo V: exposição completa da glande à retração (figura 3). Outra classificação utilizada é a de Kikiros, Beasley e Woodward *et al*.[24], datada de 1993, onde analisaram a exposição da glande e o aspecto do prepúcio (tabela 1), decorrente de um estudo com 63 pacientes com fimose, sendo retirados os casos de fimose secundária à postectomia incompleta, que objetivou analisar a eficácia da aplicação de esteroides tópicos como tratamento à fimose (figuras 4 e 5)[24,25].

Figura 3. Classificação de Kayaba quanto à retratibilidade e ao grau de estreitamento prepucial

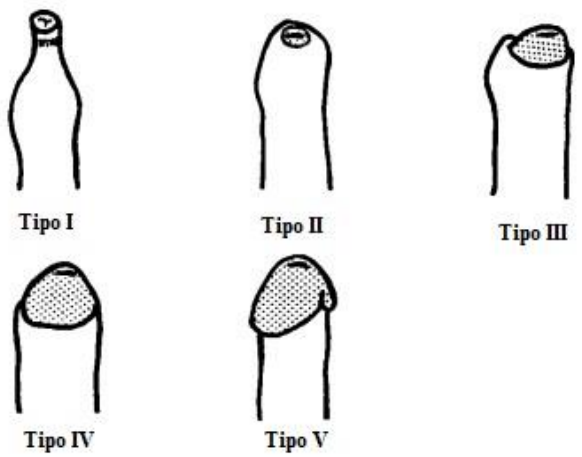

Fonte:: Hirowki Kayaba (1996, p. 1).

Analysis of shape and retractability of the prepuce in 603 Japanese boys.

Tabela 1. Classificação do grau e aspecto da fimose de acordo com Kikiros, Beasley e Wood Ward

A) Retratibilidade do Prepúcio
0) Retração completa e ausência de estreitamento da glande, ou fácil retração limitada apenas por adesões congênitas balanoprepuciais
1) Retração completa com estreitamento da glande
2) Exposição parcial da glande, prepúcio com retração parcial e sem adesões congênitas
3) Retração parcial com apenas o meato uretral visível
4) Retração difícil, com prepúcio redundante (em excesso) entre a ponta do pênis e a glande, onde nem meato uretral e nem glande conseguem ser expostos
5) Absolutamente sem retração
B) Aparência do prepúcio
0) Normal
1) Fissura no prepúcio – "rachadura" na pele na retração suave
2) Pequena cicatriz branca, parcialmente circunferencial
3) Balanite Xerótica Obliterante ou cicatriz grave ± sangramentos

Fonte: C. S. Kikiros (1992, p. 2).

The response of phimosis to local steroid application

Figura 4. (a) Fimose classificada como Kikiros 1 de acordo com a retração e (b) Fimose classificada como Kikiros 3 de acordo com a retração

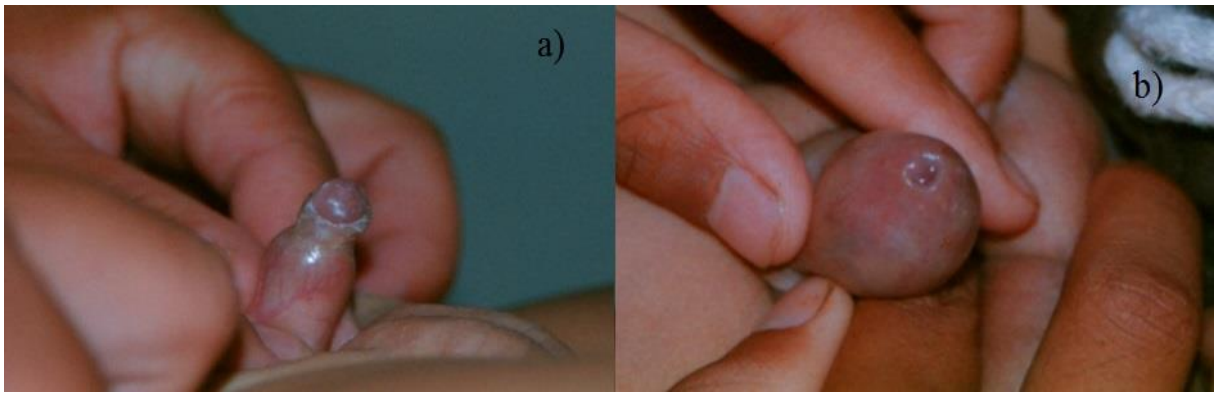

Fonte: Flávio de Oliveira Pileggi (2004).

https://www.teses.usp.br/teses/disponiveis/17/17137/tde-14022005-094035/publico/tese.pdf

Figura 5. Fimose classificada como grau 3 de Kikiros de acordo com a aparência

Fonte: Flávio de Oliveira Pileggi (2004).
https://www.teses.usp.br/teses/disponiveis/17/17137/tde-14022005-094035/publico/tese.pdf

1.3 INDICAÇÕES CIRÚRGICAS

Durante o século XX a postectomia era altamente executada na população pediátrica devido à irretratabilidade do prepúcio tanto na fimose fisiológica quanto na patológica[6]. Nesse sentido, em 1949 Gairdner documentou que o prepúcio dos meninos tornar-se-ia gradualmente retrátil com o passar do tempo, embasando as vertentes anti-postectomia passadas e atuais para correção de fimose[6]. Apesar disso, a postectomia é um dos procedimentos cirúrgicos mais realizados no mundo, principalmente na população pediátrica, com a fimose representando uma queixa comum nos consultórios médicos[22]. Assim como qualquer cirurgia, há indicações absolutas e relativas para executar esse procedimento cirúrgico. Entre as indicações absolutas encontram-se as BXO, balanopostites de repetição, Infecções do Trato Urinário (ITU) de repetição e adolescentes sem resolução espontânea do quadro de fimose[14], além dos casos onde há falha no tratamento clínico/medicamentoso[16]. No que concerne aos pacientes com patologia orgânica de via urinária associada, como Refluxo Vesicoureteral (RVU), presença de ureter duplo e obstrução ureteral, também se indica de forma absoluta a cirurgia de postectomia de forma profilática para auxiliar a evitar ITU de repetição, porém, alguns trabalhos referem que apenas deve-se resolver a fimose desses pacientes se houver ITU ou bacteriúria crônica de difícil avaliação e controle, especialmente nos pacientes que apresentam RVU em profilaxia antibiótica permanente[22].

A Associação Canadense de Urologia (*Canadian Urological Association* – CUA) afirma que os casos de RVU de alto grau, presença de válvula uretral posterior e megaureteres primários também são indicações para postectomia, uma vez que essas condições predispõem

às ITU de repetição, bem como indica a realização do procedimento cirúrgico se fimose patológica, ou seja, com achados clínicos de cicatrizes ou em casos onde há episódios de ITU recorrentes e também balanopostites de repetição[26]. Inclusive, a CUA afirma que há poucas evidências de nível 1 que justifiquem recomendar postectomia neonatal universal para prevenir ITU em meninos sem alterações anatômicas, pois o risco de ITU em bebês masculinos é baixo e tende a diminuir com o passar da primeira infância[26]. Na mesma direção, a Sociedade Americana de Urologia (*American Urological Association* - AUA), Associação Europeia de Urologia (*European Association of Urology* – EAU) e a Sociedade Europeia de Urologia Pediátrica (*European Society for Pediatric Urology* - ESPU) descrevem a postectomia como escolha terapêutica para tratamento do RVU por diminuir de forma impactante a incidência de ITU nesses pacientes[27]. Além disso, para a EAU a fimose secundária é uma indicação absoluta para realização de postectomia[28].

Em relação aos adolescentes é fundamental que haja a correção cirúrgica da fimose visto que essa condição atrapalha a vida sexual, causando ereções dolorosas devido ao anel prepucial impedir a retração do prepúcio[22]. Esse anel muitas vezes na infância não causa danos, mas com o crescimento do pênis e da glande durante a adolescência e no ato da ereção é causa de prejuízo funcional e social[22].

Contudo, as indicações absolutas também possuem controversas dentro da literatura. Alguns autores, por exemplo, não consideram a BXO como uma indicação absoluta à postectomia em virtude de elucidarem essa condição como autolimitada por muitas vezes, de modo que o próprio quadro de infecção corrobore na separação da camada prepucial externa da interna[19]. Ainda assim, o manejo definitivo da BXO para urologistas e cirurgiões pediátricos no globo é a realização da postectomia, sendo que em 92-100% dos pacientes a cirurgia é curativa ou pelo menos estabiliza a progressão da doença[21]. Se houver a presença de estenose meatal em conjunto com a postectomia é realizada uretroplastia ou meatoplastia[21].

Em relação às indicações relativas incluem-se os episódios resolvidos de parafimose e prepúcio com excesso de pele (prepúcio redundante)[14]. A parafimose apresenta-se como uma consequência da fimose – situação emergencial em que o prepúcio fimótico após sofrer retração intensa sobre a glande peniana até a região do sulco balanoprepucial não consegue retornar à posição basal[12]. Forma-se, assim, um anel aderido com consequente edema da glande, redução do fluxo arterial e linfático local, assim como importante risco de necrose por isquemia da glande e do prepúcio distal[12]. Essa condição necessita de correção urgente por meio de redução manual ou incisão cirúrgica do anel estenótico, realizando a postectomia num tempo posterior, ou seja, após resolução do quadro agudo de parafimose de modo a

evitar sua recorrência[12]. Já o prepúcio redundante define-se como um excesso de prepúcio que recobre toda a glande quando o pênis não está ereto, com aspecto de um capuz dorsal[29], favorecendo que as infecções locais aconteçam quando presente em conjunto com a fimose, além de dificultar a ereção peniana[30]. Inclusive, alguns autores consideram o prepúcio redundante como principal indicação de realização de postectomia no mundo[9].

Ademais, verificam-se as condições nas quais há pressão familiar para com os médicos a fim de realizar o procedimento cirúrgico, seja por motivos culturais/religiosos ou por medo e desconhecimento da família, podendo levar a indicações cirúrgicas indevidas[2].

O primeiro pico de realização do procedimento cirúrgico ocorre antes dos 10 anos de idade e o segundo, após os 60 anos de idade, pois os pacientes idosos começam a apresentar problemas relacionados ao prepúcio devido ao envelhecimento e, por exemplo, apresentam associação com Diabetes Mellitus (DM)[31]. Sabe-se que os pacientes com DM apresentam mais casos de BXO e, assim, muitos deles desenvolvem fimose secundária[31,32]. Um estudo prospectivo realizado em Manchester no Reino Unido, em 2007, mostrou que o DM pode estar associado com quadros de fimose secundária em quase um terço dos casos, revelando a importância da busca do diagnóstico de DM nos homens durante a vida adulta que apresentem fimose secundária[32].

Segundo a Sociedade Brasileira de Pediatria (SBP) e a Sociedade Brasileira de Urologia (SBU) as crianças que completem 3 anos de idade e ainda apresentem fimose devem realizar tratamento conservador ou cirúrgico, expondo-se as vantagens e desvantagens em cada manejo terapêutico para os pais da criança[29]. A CUA, assim como a Sociedade Canadense Pediátrica (*Canadian Society Pediatric* - CSP) e a Academia Americana de Pediatria (*American Academy of Pediatrics* – AAP) sugerem que a postectomia de rotina no recém-nascido do sexo masculino é desnecessária, corroborando para o declínio na incidência dessa cirurgia[19]. Por outro lado, de acordo com a Associação Portuguesa de Urologia (APU) as indicações de postectomia são: fimose patológica associada à disúria, banalopostite de repetição ou em casos de parafimose[33].

Desse modo, para a realização de postectomia não existe um consenso quanto às indicações terapêuticas cirúrgicas e também conservadoras. A maioria dos autores defende que a fimose fisiológica assintomática deve aguardar sua resolução espontânea até o período da puberdade, momento no qual iniciam as relações sexuais e que o fato da não exposição completa da glande traria reais malefícios para esses pacientes[34].

1.4 CONTRAINDICAÇÕES CIRÚRGICAS

As contraindicações para realização da cirurgia incluem a presença de infecção ativa local, assim como algumas anomalias congênitas como a hipospádia, epispádia, megalouretra, pênis curvo e pênis embutido – nessa condição há exposição inadequada da glande pela fáscia abdominal profunda, localizada na região suprapúbica, com inserção anômala no púbis conferindo projeção do tecido suprapúbico sobre o pênis[35]. As alterações anatômicas congênitas são contraindicações à postectomia uma vez que o prepúcio é utilizado para correção cirúrgica dessas anomalias[9]. Qualquer condição em que a postectomia complique o tratamento da doença de base também é considerada uma contraindicação[1]. A mielomeningocele, coagulopatias e anomalias anorretais também são contraindicações e a prematuridade, peso inferior a 2500g e idade inferior que 5 dias de vida são fatores de adiamento para a cirurgia[1,9].

1.5 TÉCNICAS OPERATÓRIAS

A postectomia, considerada o padrão-ouro para tratamento da fimose, é realizada ao redor do mundo por cirurgiões pediátricos, cirurgiões gerais, urologistas, cirurgiões plásticos, médicos generalistas, médicos de família, enfermeiros e parteiras[1,36]. Existem várias técnicas operatórias para corrigir a fimose de acordo com as diferentes formas utilizadas de abordagem e manejo cirúrgico[37]. Quando a cirurgia é realizada para fins terapêuticos em alguns casos de fimose patológica pode haver a retirada total ou parcial do prepúcio[2].

Os primeiros relatos sobre a descrição cirúrgica da postectomia datam de 1828, por Abernathy, onde o mesmo relatou o uso de bisturi para realizar o procedimento cirúrgico em homens adultos de modo a tratar a “fimose gonocócica”, propondo que o sangramento deveria ser estancado com iodofórmico e bórico – e que por isso possivelmente as suturas não eram realizadas na época[1]. Em 1903, Frederick Traves produziu relatos de princípios cirúrgicos que até os dias de hoje ainda servem de base para as técnicas cirúrgicas de postectomia[38]. Utilizou tesoura para remover o prepúcio (figura 6) e descreveu a ligadura da artéria frenular como obrigatória no adulto, além de alertar sobre a retirada de excesso de pele/prepúcio pois pode acarretar em curvamento peniano[38]. Além disso, afirma que as suturas das bordas devem ser feitas com fio de *Catgut* fino, com pontos não contínuos (figura 6)[38].

Figura 6. A técnica de tesoura descrita por Frederick Treves

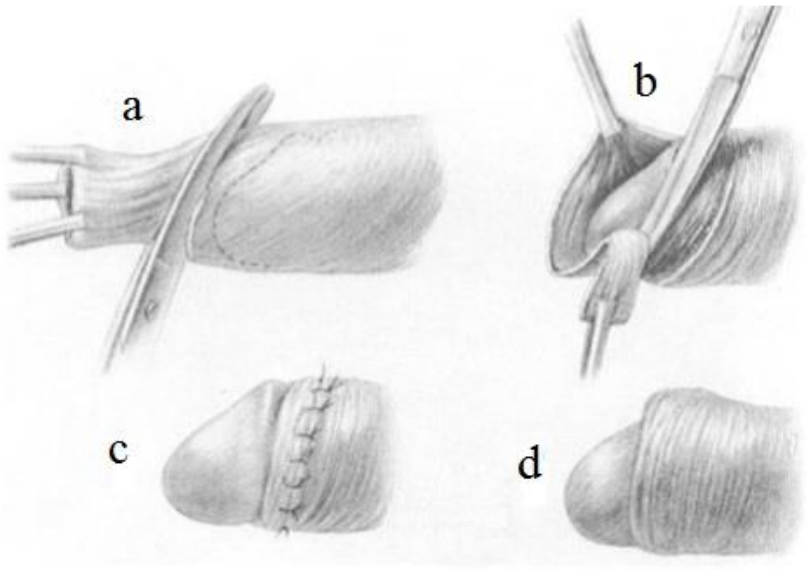

Fonte: Dunsmuir (1999).
http://www.cirp.org/library/history/dunsmuir1/

Em contrapartida, sendo a favor da sutura contínua, em 1920 o cirurgião francês Doyen descreveu uma técnica de postectomia com utilização de sutura contínua trirradiada (figura 7) visando evitar a complicação mais comum do pós-cirúrgico imediato: a hemorragia[38]. Desse modo, Doyen realizava três suturas circulares com fio de seda número 1, alcançando as bordas de pele na circunferência da glande e aproximando-as em cada terço da sua circunferência[38]. Para permitir a expansão do espaço entre as camadas da pele, as extremidades não eram amarradas[1,38]. Após a cirurgia realizava-se curativo compressivo estéril na região do pênis distal com a presença de orifício permitindo a passagem da glande (figura 7), removendo os fios da sutura e o curativo após 3 a 5 dias do procedimento[38].

Figura 7. (a) Sutura contínua trirradiada de Doyen e (b) Curativo compressivo de musselina amarrado no pênis

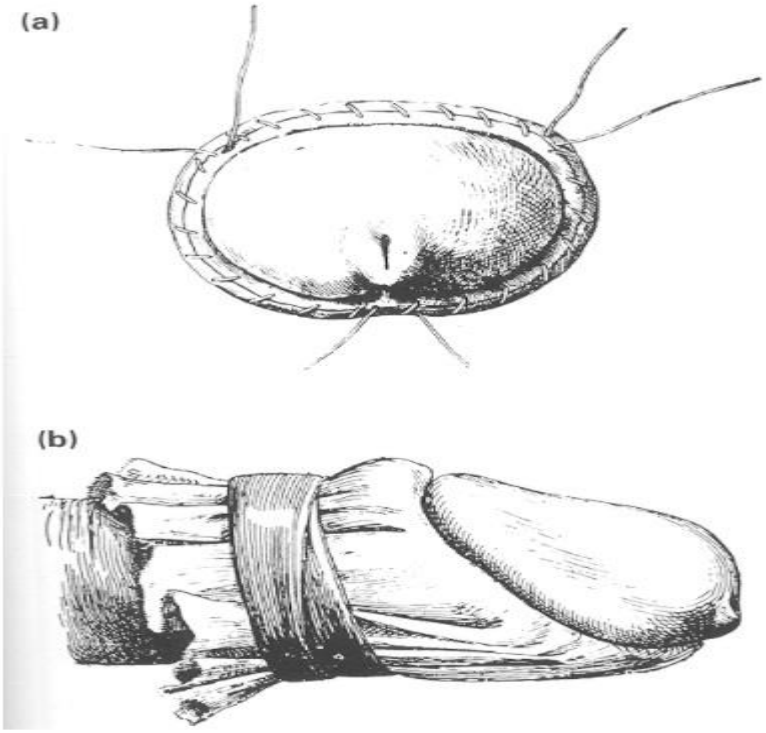

Fonte: Dunsmuir (1999).
http://www.cirp.org/library/history/dunsmuir1/

Doyen também desenvolveu um dispositivo para a postectomia neonatal, com o prepúcio esmagado e cortado em quatro manobras separadas (figura 6), com pouco sangramento acompanhando o processo, tanto que o mesmo utilizou esse dispositivo também para as cirurgias dos adultos, conferindo hemostasia sem necessidade de sutura[39].

Figura 8. a) O Écraseur (esmagador) de Doyen. b e c) Manobra de esmagamento dos quatro pontos.

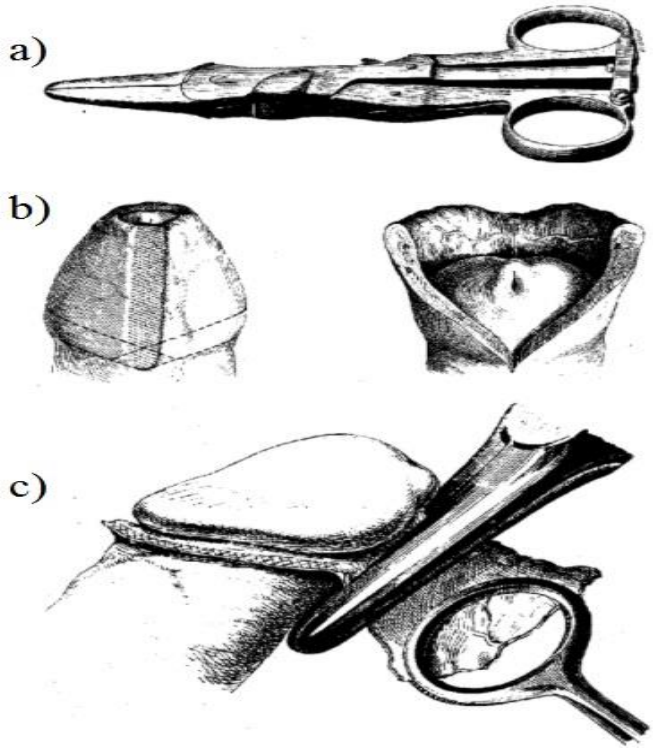

Fonte: Dunsmuir (1999).
http://www.cirp.org/library/history/dunsmuir1/

1.5.1 Postectomia Convencional

Na postectomia clássica ou convencional, também conhecida por *sleeve* ou excisão convencional, há a retirada parcial do prepúcio, permitindo que essa estrutura ainda funcione como um invólucro de proteção para a glande facilitando a exposição da mesma na realização de limpeza, além de protegê-la[2]. Consequentemente, diminui-se a recorrência de dor local e edema no pós-operatório, bem como proporciona um melhor resultado estético final[2]. Os princípios básicos da postectomia constituem-se em assepsia, adequada excisão das camadas prepuciais, hemostasia, proteção da glande e uretra, e resultado estético positivo[39].

Essa técnica cirúrgica inicia-se com secção do freio da glande – frenulotomia – realizada com bisturi bipolar (elétrico) ou com ligaduras de fio *Catgut* 5-0 (figura 9)[2]. Assim, ocorre total liberação da glande, a qual é retificada e é escolhido um nível de secção do prepúcio de acordo com a extensão da exuberância prepucial para que a glande permaneça parcialmente coberta após a finalização da cirurgia[2]. Após, realiza-se secção da pele liberando a mucosa adjacente a ela[2]. Se após o descolamento permanecerem fibras de tecido conjuntivo, seccionasse-as para liberar por completo a pele do prepúcio[2]. Em seguida, posiciona-se uma pinça hemostática reta de modo oblíquo deixando que a parte mais elevada corresponda ao

frênulo do pênis (figura 10)[2]. Retira-se, então, a maior extensão de mucosa ao realizar secção dorsal da pele do prepúcio para ampliar a circunferência da anastomose[2]. Para finalizar, realiza-se sutura cutaneomucosa em toda a circunferência com pontos separados utilizando *Catgut* 5.0, estando a glande parcialmente recoberta e protegida ao final do ato operatório[2].

Figura 9. Frenulotomia

Fonte: João Gilberto Maksoud (2003, pg. 1350)
Cirurgia Pediátrica – Volume II

Figura 10. Colocação de pinça reta em posição oblíqua no nível em que será feita a secção da mucosa

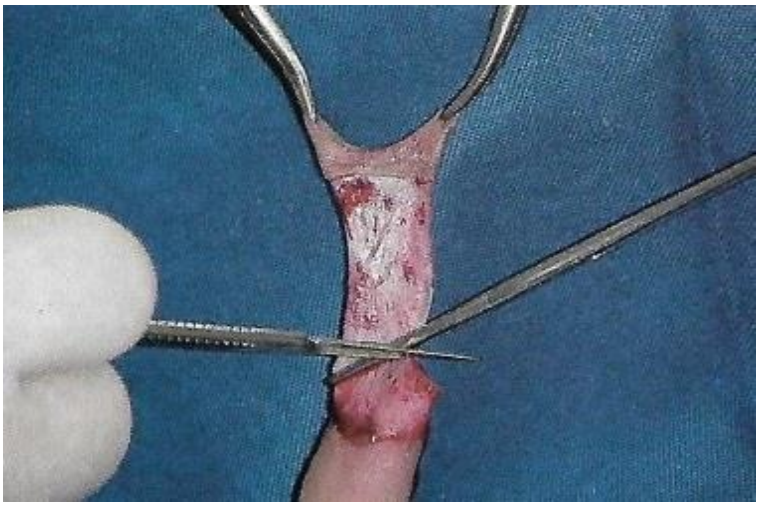

Fonte: João Gilberto Maksoud (2003, pg. 1351)
Cirurgia Pediátrica – Volume II

1.5.2 Postoplastia

Para casos de fimose com anel estenótico discreto ou casos agudos como de parafimose, algumas fontes preconizam a realização de Postoplastia[2], também chamada de técnica de

Incisão Dorsal ou Fenda Dorsal [39]. Esse procedimento é realizado com o auxílio de duas pinças de reparo posicionadas às 10 horas e 1 hora no prepúcio com secção do anel fibrótico no sentido longitudinal (incisão dorsal), às 12 horas das camadas prepuciais, a poucos milímetros da coroa, seguido de descolamento balanoprepucial e frenulotomia com realização de sutura no sentido transversal sem realizar ressecção da pele (figura 11) [2,39]. Dessa forma não há remoção do prepúcio, mas sim ocorre sua redistribuição e é considerada uma técnica cirúrgica simples e rápida [2]. Essa técnica pode ser usada sozinha bem como ser adjuvante em outras técnicas de postectomia com realização de fenda dorsal logo no início do procedimento para alargamento do anel prepucial externo[39]. Porém, associa-se essa técnica com maior recorrência para a fimose, uma vez que o prepúcio não é removido e não possui resultado estético adequado[39].

Figura 11. Postoplastia – Fenda dorsal

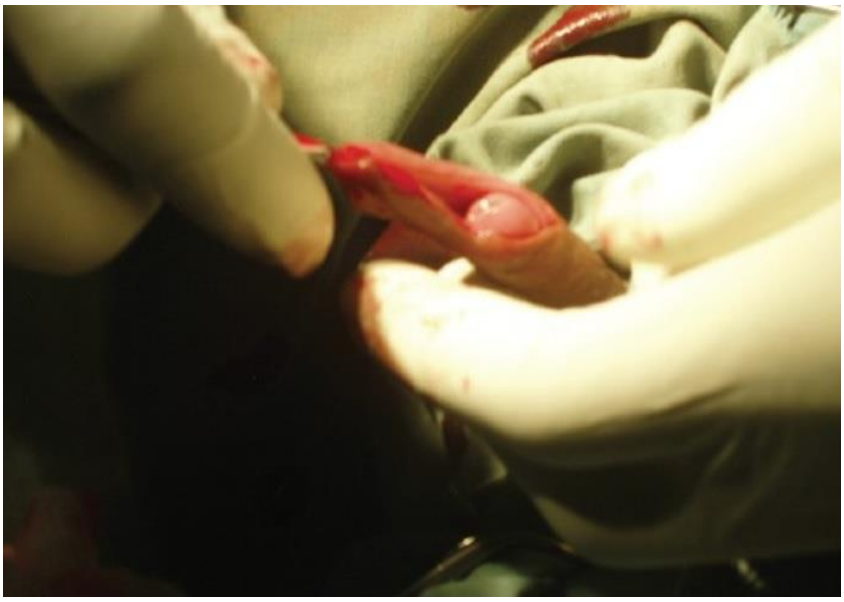

Fonte: Abdulwahab-Ahmed (2013).
https://www.ncbi.nlm.nih.gov/pmc/articles/PMC3888996/

1.5.3 Dispositivo de Plastibell®

O dispositivo de Plastibell® foi desenvolvido em 1950 e utilizado pela primeira vez em 1956[38]. É um sino de plástico que contém um sulco na sua parte dorsal (figura 12), a qual é deslizada entre a glande e o prepúcio após a realização de incisão dorsal para permitir a passagem do dispositivo[39]. Após, o prepúcio é ligeiramente tracionado para frente com amarração de um fio não absorvível ao redor do dispositivo (figura 13)[39,40]. Desse modo, a sutura inibe o suprimento sanguíneo para o prepúcio distal ao sulco, fazendo com que o mesmo caia em até 10 dias sem a necessidade de cortes[39].

Figura 12. Dispositivo de Plastibell®



Fonte: Abdulwahab-Ahmed (2013).
https://www.ncbi.nlm.nih.gov/pmc/articles/PMC3888996/

Figura 13. Postectomia com anel plástico de Plastibell®

Fonte: Talini (2018).
https://www.scielo.br/scielo.php?script=sci_arttext&pid=S1679-45082018000300201&lng=en&tlng=en

Existem outras técnicas que utilizam lâminas de corte feitas de aço, como as variações Gomco e Mogen (figura 14) [39]. O grampo Gomco assim como na utilização do Plastibell® tem sua técnica iniciada com incisão dorsal seguida da colocação do sino da braçadeira sobre a

glande, tracionando o prepúcio sobre a campainha e apertando a porca da braçadeira até 5 minutos para realizar hemostasia, retirando o prepúcio a seguir com o auxílio do bisturi[41]. Já a Braçadeira Mogen é um dispositivo que contém duas lâminas planas, espaçadas entre si, com um mecanismo para permitir que as mesmas fiquem travadas em um lugar e o prepúcio distal é posicionado entre as lâminas, engatando-as e esmagando a pele para gerar hemostasia[41]. Posteriormente, a pele acima do grampo é excisada[41].

Figura 14. (a) Grampo Gomco e (b) Braçadeira Monge



Fonte: Abdulwahab-Ahmed (2013).
https://www.ncbi.nlm.nih.gov/pmc/articles/PMC3888996/

1.5.4 Anestesia

A anestesia local é o método ideal para a postectomia, porém a anestesia geral também pode ser realizada, principalmente nos casos onde há alguma patologia associada ou em crianças na primeira infância[33]. Para realizar a anestesia local, normalmente a droga de escolha é a Lidocaína 1 ou 2% sem Epinefrina, com a dose de 1mL + 0.1 mL/Kg de peso do paciente e pode ser realizada de diferentes modos: por bloqueio do anel peniano, bloqueio do nervo dorsal peniano ou injetor de jato anestésico[33,39]. Contudo, esse necessita de um aparelho incomum e custoso para tal, já os demais bloqueios podem ser executados de forma simples[39]. A inervação peniana é feita pelos nervos dorsais direito e esquerdo, ramos do nervo pudendo[33]. Desse modo, a anestesia é aplicada ao redor do tronco principal do nervo e seu ramo ventral, acessados abaixo da sínfise púbica profundamente à fáscia e ao ligamento suspensório do pênis, bilateral, com extremo cuidado para evitar a linha média – local onde passam vasos dorsais que ao atingi-los pode-se gerar hematoma, além de um bloqueio insuficiente[39]. Assim, após o preparo adequado de antissepsia da pele identificam-se duas

regiões abaixo da sínfise púbica às 10 e 2 horas respectivamente, e próximos à base peniana onde o anestésico é injetado[33]. Essa técnica de bloqueio também pode ser guiada via ultrassonografia[42]. Também se pode adicionar a esse método o bloqueio em anel o qual se define como injeção subcutânea circunferencial de Lidocaína na base do pênis[33]. O uso de um ansiolítico, como o Diazepam, administrado uma hora antes da cirurgia por via oral e na dose de 5mg pode ser considerado[33].

Algumas literaturas também mencionam a utilização de creme tópico de Lidocaína 25mg/g com Prilocaína 25mg/g aplicado no corpo do pênis distal, coberto com bandagem oclusiva por cerca 30 a 60 minutos antes de realizar a cirurgia associado ao bloqueio local para diminuir à dor associada à anestesia[33]. Porém, devido à Prilocaína contida nesse creme há um pequeno risco de causar metemoglobinemia, situação onde a hemoglobina não se liga ao oxigênio podendo levar à hipóxia tecidual[33,43].

1.5.5 Cuidados no Pós-Operatório

Se realizada postectomia convencional com colocação de curativo, o mesmo deve ser circunferencial com bastante gaze e removido após 24-48h da cirurgia[33]. Se Plastibell®, não tentar remover o dispositivo e sim aguardar sua queda após cerca de 2 semanas[44]. É necessário lavar e desinfetar o local da ferida cuidadosamente nos sete dias seguintes à cirurgia, e relações sexuais bem como masturbação devem ser evitados pelo menos nas primeiras 4-6 semanas pelo risco de rompimento das suturas realizadas[33]. Analgesia comum pode ser administrada caso dor ou febre nas horas imediatas ao pós-operatório, assim como se preconiza a utilização de roupas mais confortáveis e não justas[44].

1.6 RESULTADOS E COMPLICAÇÕES

As taxas de realização de postectomia neonatal estão em decadência em vários países. A Associação Canadense de Urologia acredita que essa mudança de números seja devido às mudanças nos padrões de crença, cultura e demografia no mundo[26]. Por exemplo, a taxa de postectomia no Canadá em 1970 era em torno de 51-67%, descendo para 31,9% em 2006-2007, de acordo com a Agência de Saúde Pública do Canadá[26]. Em comparação, no Reino Unido, entre 1997-2004 essas taxas diminuíram de 2.6/1000 meninos/ano para 2.1/1000 meninos/ano[26]. Em divergência, os Estados Unidos da América (EUA) observaram uma tendência crescente: de 48% entre 1988-1991 para cerca de 60% em 1997-2000[26]. Nos EUA, aproximadamente 60% dos recém-nascidos masculinos sofrem postectomia ao nascerem, bem como cerca de 4% dos 40% restantes realizarão a cirurgia até 15 anos de idade[40].

Mundialmente, cerca de 25-35% dos homens já realizaram esse procedimento cirúrgico[39]. No Brasil, por meio de dados obtidos do Banco de Dados do Sistema Único de Saúde (DATASUS), entre 1984 a 2010 observou-se taxa de realização da postectomia de 0,14% meninos/ano entre 1 e 14 anos de idade[45]. Ou seja, 2,1% dos meninos brasileiros tratados pelo sistema público de saúde submeteram-se à postectomia nesse intervalo de 14 anos[45].

A prevenção de Infecções Sexualmente Transmissíveis (ISTs), como o Papiloma Vírus (HPV) e especialmente o Vírus da Imunodeficiência Humana (HIV), por meio da realização de postectomia é bastante controversa, assim como da prevenção de câncer de pênis caso a fimose perpetue após a adolescência[22]. Porém, três ensaios clínicos randomizados realizados na África demonstraram diminuição da transmissão do HIV de mulher para homem postectomizado em até 60%[9]. Baseando-se nos resultados positivos desses estudos africanos, em 2012, a Academia Americana de Pediatria mudou sua postura passando de neutra diante do tema para favorável, afirmando que os benefícios superam os riscos na realização da postectomia neonatal masculina profilática, e que esses argumentos são suficientes para as famílias permitirem o procedimento se assim desejassem, porém, individualizando os casos e discutindo com os parentes, pesando os riscos potenciais e os benefícios e não recomendando a cirurgia de rotina[46]. Em contrapartida, a Academia Americana de Urologia (*American Urological Association* - AUA) em suas diretrizes recomenda que a postectomia seja apresentada como uma opção para trazer benefícios à saúde, mas que a mesma não deve ser ofertada como única estratégia para redução da incidência de HIV e/ou HPV[47].

Segundo a AUA, a realização da postectomia associa-se com a diminuição dos casos de câncer de pênis nos homens americanos, bem como afirma que durante os primeiros três a seis meses de vida a incidência ITU é cerca de 10 vezes maior em crianças que não foram operadas[47]. Por outro lado, a CUA relata que a cirurgia corretora de fimose diminui o risco de câncer de pênis com nível de evidência 2 e 3, e pela baixa incidência de câncer peniano e existência de outras estratégias preventivas – como a vacinação contra HPV, uso de preservativo masculino e feminino, programas de cessação de tabagismo – não há como recomendar postectomia neonatal universal como estratégia de prevenção para esse tipo de câncer[26]. Ainda assim, a Associação Portuguesa de Urologia declara que a postectomia serve como prevenção tanto para câncer de pênis quanto para câncer de colo uterino, devido à diminuição da ocorrência de infecção por HPV[33]. Em relação à ITU, a APU menciona que por mais que haja diminuição da ocorrência dos casos nos pacientes operados, não há razão para justificar a indicação de cirurgia para todos os neonatos, pois não há dados suficientes na

literatura demonstrando que os mesmos microrganismos causadores de ITU são os colonizadores da região prepucial, além de que o benefício é advindo após a realização de 80 postectomias neonatais para prevenir 1 caso de ITU[33].

A atribuição conferida à postectomia como fator protetor contra a infecção pelo HIV em relações sexuais heterossexuais decorre do fato de que durante a relação, se houver microabrasões, essas podem facilitar o acesso do vírus ao corpo humano e a probabilidade de ocorrer esse tipo de trauma durante o ato sexual é maior em homens não postectomizados[26]. Somado a isso, a mucosa interna do prepúcio possui uma grande densidade de células de Langerhans (células apresentadoras de antígenos presentes na epiderme em geral) as quais o Vírus da Imunodeficiência 1 (HIV-1) apresenta tropismo específico, fato demonstrado em estudos in vitro[48]. Quando se realiza a postectomia o ato operatório remove consigo a maioria dessas células, além de que o pênis operado possui mais queratinização quando comparado ao não postectomizado[26]. Ademais, a presença de anaeróbios pró-inflamatórios é maior no prepúcio não operado, sendo que esses microrganismos também contribuem para a permanência do vírus[26]. Contudo, apesar do nível de evidência 1 dos estudos africanos, não se sabe a real validade externa desses estudos para os cenários dos demais países[26]. Assim, segundo a CUA e a APU, a postectomia neonatal universal não pode ser recomendada como justificativa de prevenir a infecção pelo HIV apenas embasado nas evidências atuais[26,33].

Em relação à função sexual do paciente postectomizado, não há evidências convincentes de que a realização de postectomia neonatal a afetará ou acarretará em algum tipo de mudança na sensação peniana durante a idade adulta[26].

Assim como qualquer procedimento cirúrgico, a postectomia não está isenta de complicações advindas do ato operatório. A taxa de complicações varia de 0,5%[49] a 8%, excluindo-se os casos de sangramento cessado com simples compressão local[50], visto que as complicações dependem da coexistência com diversos fatores tais como comorbidades do paciente (incluindo anomalias anatômicas), a técnica cirúrgica realizada e a idade da criança[40]. Entre as complicações precoces presentes encontram-se o sangramento – considerado o evento adverso mais comum – que varia nos graus de perda sanguínea, onde a utilização de eletro cautério para auxílio na hemostasia durante o intraoperatório minimiza potencialmente a sua ocorrência[9]. Além disso, infecção da ferida operatória, ITU, retenção urinária (normalmente relacionada à dor) e deiscência de ferida operatória também são consideradas complicações precoces[17]. Assim como o sangramento, a infecção da ferida operatória também pode variar desde infecções locais leves até fasceíte necrosante e/ou septicemia[9]. Está presente em até 10% dos postectomizados e pode manifestar-se como

meningite ou pneumonia, pois a ferida operatória funciona como porta de entrada para diversos microrganismos patogênicos[9]. Já em relação às complicações anestésicas como a formação de hematoma e dor residual, constata-se sua existência em até 14% dos casos[33].

Dentro das complicações tardias, evidenciam-se a ocorrência de adesão peniana e prepúcio residual redundante que podem necessitar de postectomia de revisão[17]. Concomitantemente, podem ocorrer úlceras de meato decorrentes do atrito e dermatite amoniacal por uma exposição continuada da glande à fralda e urina, capazes de resultar em estenose de meato ocorrendo em 2.8-11% das postectomias, requerendo nova abordagem cirúrgica com meatotomia e secundária à secção da artéria do frênulo ou pelo processo inflamatório local verificado após a cirurgia[2,17,33]. A meatite e a úlcera meatal são complicações frequentemente subdiagnosticadas com taxa de incidência variando entre 8% a 20%[17]. As úlceras devem ser tratadas e acompanhadas com cremes anti-inflamatórios locais, evitando assim a progressão para estenose meatal[2].

Outras complicações, porém raras, são a amputação de glande – condição que prontamente deve ser corrigida com técnicas reconstrutivas – e a fístula uretrocutânea, a qual resulta de lesão na parede uretral que se encontra próxima da porção ventral peniana evoluindo com necrose da parede e criação de fístula, condição associada principalmente ao uso incorreto do eletro cautério e da técnica incorreta de sutura[9]. Raramente crianças submetidas à postectomia sofrem óbito e, se ocorrer, associa-se com a presença de distúrbio de coagulação, choque séptico ou hemorrágico e intoxicação anestésica[9]. Devido a isso, evidencia-se a importância da realização desse procedimento por médicos e em locais com Unidade de Terapia Intensiva (UTI) disponível[9].

Os eventos adversos mais comuns associados ao uso do Plastibell® mencionados na literatura são a migração proximal ocasional do anel, necrose da glande e queda do prepúcio, normalmente secundárias ao tamanho inadequado do dispositivo, e a principal vantagem desse dispositivo é o baixo risco de sangramento[**39**]. Estudo realizado no Brasil, em São Paulo, analisou o prontuário de 2441 crianças submetidas à postectomia com técnica convencional e Plastibell® não encontrando diferença estatísca quando as complicações foram associadas e comparadas nas duas técnicas cirúrgicas, com a idade dos pacientes avaliada para investigar possível influência dessa variável, não havendo também diferença significativa[40]. Inclusive, demonstrou-se que a estenose de prepúcio foi mais comumente observada na técnica convencional e o sangramento com o uso de Plastibell®[40].

Estudos realizados nos EUA e na Austrália demonstram que a taxa de reabordagem cirúrgica da postectomia pode variar entre 1 a 10%[9]. Todavia, dificilmente há estudos

encontrados que avaliem as taxas de reoperação em procedimentos eletivos como a postectomia[40].

Por outro lado, alguns autores defendem que mesmo se houver reais benefícios na postectomia neonatal de rotina, o aumento do número de realizações de cirurgias podem superar os benefícios em complicações associadas e custos para a saúde[51]. Já a AUA pondera que os riscos e as desvantagens dessa cirurgia são precocemente detectados, porém as vantagens e os benefícios são prospectivos e que tanto os riscos quanto os benefícios devem ser considerados em conjunto com a família, além de considerar a questão étnica, cultural e religiosa, e a individualização de cada paciente[47].

1.7 TRATAMENTO CONSERVADOR

Embora a cirurgia seja muito difundida de modo global, a fimose possui a alternativa de um tratamento conservador empregado na maioria das vezes anterior à cirurgia de modo a evitá-la[34]. O surgimento de modalidades terapêuticas não invasivas para tratamento de fimose patológica constitui um grande avanço no manejo desse quadro. Esse recurso terapêutico compõe-se do uso de medicação corticoesteroidal tópica realizada em várias combinações, doses e potências, agindo de forma anti-inflamatória e imunossupressora ao reduzir as manifestações iniciais e tardias de inflamação[9,34]. Desse modo, a pele sofre adelgaçamento e aumenta a sua elasticidade favorecendo a retração prepucial[34]. Alguns exemplos de medicação são Propionato de Clobetasol 0.05% e Valerato de Betametasona 0.05% em monoterapia ou associado com Hialuronidase, utilizados diariamente na porção prepucial estenosada juntamente com retração suave local[9]. A Hialuronidase atua reduzindo a resistência do tecido local modificando a permeabilidade intercelular, assim como auxiliando na difusão de substâncias entre os planos[52]. A duração do tratamento tópico pode variar dependendo da literatura de 1 a 3 meses.

Para que esse método se concretize é fundamental o entendimento e a colaboração dos pais da criança, bem como da mesma, para realiza-lo da maneira correta[6]. Estudos recentes evidenciam uma boa resposta com o uso dessa medicação somado ao fato de que os custos quando comparados com a cirurgia ser efetivamente mais baixos, mostrando resolução de 60-90% dos casos em que os corticoesteroides tópicos foram utilizados[9]. Porém, pode haver frequente recorrência do quadro em longo prazo e, assim, necessitar de cirurgia para correção[9]. De acordo com a EAU a taxa de recorrência é de aproximadamente 17%[28]. Se o tratamento conservador não resolver a fimose, ao menos pode deixar o quadro mais brando e facilitar o ato operatório[9].

Em alguns casos de BXO o tratamento medicamentoso é indicado para reduzir a atrofia e cicatrizes, proporcionando diminuição nos sintomas e prevenindo a recorrência de malignidade para carcinomas epiteliais por possuírem propriedades anti-inflamatórias e serem capazes de reverter alterações histológicas da doença[21]. Pode ser utilizado em conjunto com imunomoduladores, como Tacrolimus 0.1% ou Piecrolimus 1%, ambos tópicos atuando com inibição de interferon-γ e interleucinas, suprimindo a atividade de células T com a vantagem de não causar atrofia[21]. Contudo, é uma medicação com maior custo e, por isso, de difícil acesso, ocasionando algumas vezes ardência no início do tratamento[21]. Nos EUA tanto o Tracolimus quanto o Pimecrolimus tópicos possuem aviso de risco potencial de malignidade com seu uso, mas esse efeito adverso baseia-se na formulação oral dessas medicações demonstrando-se improvável de ocorrer no uso tópico[21].

Um estudo clínico randomizado controlado realizado em São Paulo – Brasil, no ano de 2007, comparou um esteroide moderamente potente: Furoato de Mometasona 0.1%, com um creme hidratante utilizado como placebo encontrando resultado positivo de 88% no grupo que foi aplicado corticoide em comparação com 52% no grupo que utilizou o placebo ($P<0.05$)[53]. Outro estudo, também randomizado e controloado, procedente de Hong Kong – China, observou uma taxa de cura inicial de 74% ($P<0.01$) no uso de Betametasona tópica versus placebo com 4 semanas de acompanhamento, e após 18 meses de seguimento 14% apresentaram recidiva, porém sem necessitar de postectomia[54]. Já uma menor taxa de sucesso foi observada por outro estudo também realizado em São Paulo, evidenciando taxa de sucesso de 52% ao utilizar Betametasona com Hilauronidase 0.2% em meninos de 3-10 anos de idade, com duas aplicações diárias durante 8 semanas, em comparação com a realização da cirurgia de correção de fimose[52]. Em relação aos custos esse estudo notou que o tratamento clínico em comparação ao cirúrgico acarretou em uma redução de custos de 27.3%[52].

Efeitos colaterais ao uso de corticostereoides tópicos incluem a formação de telangectasias, atrofia, estritas, supressão de eixo hipotálomo-hipófise, ainda que os efeitos sistêmicos sejam muito incomuns de ocorrer se a medicação for usada em curto espaço de tempo: dentro de 2 a 8 semanas com utilização até duas vezes ao dia, que é o preconizado normalmente[21]. Entretanto, a pele da mucosa da glande é resistente à atrofia sendo incomum a ocorrência de efeitos adversos[21].

Em relação à retração forçada do prepúcio, a qual era preconizada antigamente, não é mais considerada um tratamento eficaz e, ao contrário, promove fissuras prepuciais, dor e sangramentos, os quais podem ocasionar cicatrização e gerar fimose secundária/patológica[33].

A CUA indica que se aos 8-10 anos de idade o paciente ainda apresentar fimose fisiológica, a utilização de medicações tópicas em conjunto com retração prepucial suave seja prescrita[26].

2. CONSIDERAÇÕES FINAIS DO PRESENTE TRABALHO

Apesar de esse procedimento ser considerado um dos mais antigos do mundo, a postectomia permanece como um tema importante de divergências e discussão dentro da literatura médica. A existência de uma diretriz universal para esse tema é extremamente dificultoso, pois cada população no globo tem suas particularidades e os dados atuais não são suficientes para chegar a um denominador comum, além de que os níveis de evidência para os benefícios da postectomia ainda não chegaram ao ponto almejado e ideal, bem como pelas incertezas dos reais benefícios e malefícios advindos da cirurgia comparados com outras medidas de saúde. Outra questão importante é a parte ética e cultural de cada família e os custos para realização do procedimento.

Visando fundamentar a linha de pesquisa atual sobre a utilização de prepúcio de descarte como fonte de Células Tronco Mesenquimais (CTMs) em crianças, essa revisão buscou reunir as principais literaturas e suas diretrizes no que tange ao tema de fimose e postectomia. O prepúcio é descartado após a sua remoção cirúrgica na postectomia, e esse tecido conjuntivo presente é rico em CTMs as quais são células tronco provenientes da medulosa óssea, pluripotentes e análogas a fibroblastos, com uma grande capacidade de diferenciação[55]. Por apresentar essa característica pluripotente, essas células geram tecidos mesenquimais e não mesenquimais podendo elaborar desde tecido celular ósseo, muscular, tendão, cartilagem, gordura, coração, a alguns tipos de células neurais, fígado e rins[56]. As CTMs também auxiliam na hematopoese e na imunomodulação[55]. Contudo, apesar de apresentarem menos propriedade de diferenciação celular quando comparadas com as células tronco embrionárias, as vantagens do uso das CTMs evidenciam-se na aptidão para seu isolamento celular, capacidade de proliferação em cultura, pelo fato de não serem imunogênicas[57] e de não possuírem questões éticas envolvidas, além de serem de simples coleta: material rotineiro de descarte e com menor risco de rejeição[56].

Estudos recentes sugerem o prepúcio como uma importante fonte alternativa de CTMs por ser um tecido descartado na postectomia e pela idade jovem dos doadores[58]. Um trabalho realizado por Adriane Cristina Fagundes, em 2018, comparou as células estromais mesenquimais dérmicas humanas do prepúcio, abdome e face, concluindo que os três tecidos exibiram morfologia alongada semelhante a fibroblastos após realização de cultura com capacidade de diferenciação em condrócitos e osteócitos[58]. Porém, as células estromais dérmicas de origem prepucial demonstraram eficiência clonogênica além de colônias

heterogêneas superiores em relação aos outros dois tipos celulares advindos de abdômen e face, propondo que aquelas possuíam melhor característica de autorrenovação[58].

Desse modo, as CTMs oriundas do prepúcio de descarte pós-procedimento cirúrgico, devido a sua plasticidade e por ser um material de descarte, prenuncia uma importante fonte no que tange à terapêutica de cicatrização de feridas após serem multiplicadas e induzidas em laboratório. No mercado atual já existem produtos em desenvolvimento de tecido e material, com o objetivo de secretar colágeno, citocinas e fatores de crescimento para cicatrização de úlceras diabéticas, por exemplo, resultando também em uma utilização do material de descarte de postectomias, diminuindo a quantidade de lixo hospitalar. Assim, o conhecimento sobre o tema da fimose e postectomia com suas diferentes indicações e abordagens é fundamental para embasar estudos na terapêutica de cicatrização de feridas.

3. CONSIDERAÇÕES FINAIS DA LINHA DE PESQUISA

A presente revisão da literatura faz parte da linha de pesquisa que estuda o uso de materiais de descarte da postectomia (prepúcio redundante) e sua utilização no Laboratório de Células Tronco e Regeneração Tecidual – LACERT – do Centro de Ciências Biológicas da Universidade Federal de Santa Catarina (UFSC) como fonte, cultivo e diferenciação de Células Tronco Mesenquimais e seu respectivo meio em diferentes expressões fenotípicas, com alguns estudos na atualidade indo de encontro a essa vertente[55,59,60]. Entretanto em função da Pandemia Covid-19 no ano de 2020, o projeto de pesquisa inicial que realizara coleta de material de descarte advindo da postectomia, devidamente aprovado nas instâncias de pesquisa da UFSC, juntamente com a análise macro e microscópica da peça no Serviço de Anatomia Patológica do Hospital Universitário Polydoro Ernani São Thiago – UFSC/EBSERH (SAP HU/UFSC/EBSERH) foi interrompido uma vez que as cirurgias eletivas no HU/UFSC- EBSERH foram suspensas por tempo indeterminado. Dessa forma, optou-se em manter o tema do trabalho dentro da linha de pesquisa, desta feita em revisão da literatura para corroborar e fornecer mais subsídios para a continuidade do estudo anterior à pandemia, quando retomadas as cirurgias eletivas no HU/UFSC/EBSERH.

REFERÊNCIAS

1. Bruno Pinheiro Falcão. Comparação dos aspectos estético e cicatricial pós-operatório de pacientes submetidos à postectomia eletiva por diferentes técnicas cirúrgicas [Internet]. [Curitiba]: UNIVERSIDADE FEDERAL DO PARANÁ; 2018. Disponível em: https://acervodigital.ufpr.br/bitstream/handle/1884/55068/R%20-%20D%20-%20BRUNO%20PINHEIRO%20FALCAO.pdf?sequence=1&isAllowed=y

2. João Gilberto MaksoudAbdulwahab-Ahmed. Cirurgia Pediátrica. 2º ed. Vol. II. Rio de Janeiro: Revinter; 2003. 1420 p.

3. Sociedade Brasileira de Pediatria. Tratado de Pediatria. 4º ed. Vol. 2. São Paulo: Manole; 2017.

4. Circuncisão na Torah: História, Religião e Saúde. [Bahia]: UNIVERSIDADE FEDERAL DA BAHIA; 2013.

5. Wallis Budge. The Gods of the Egyptians. Dover Publications; 1969.

6. The evolutionary saga of circumcision from a religious perspective. Journal of Pediatric Surgery, 53(7), 1440–1443 | 10.1016/j.jpedsurg.2018.03.001 [Internet]. [citado 20 de setembro de 2020]. Disponível em: https://sci-hub.tw/10.1016/j.jpedsurg.2018.03.001

7. Jacob Amir. Ritual circumcision and urinary tract infection in Israel. 2010;

8. Keith L. Moore. Anatomia Orientada para a Clínica. 7º ed. Rio de Janeiro: GUANABARA KOOGAN LTDA; 2014. 1307 p.

9. Bruno Pinheiro Falcão JEFM, Marcelo Marcondes Stegani. Phimosis and Circumcision: Concepts, History, and Evolution. 2018;13.

10. http://www.auanet.org/guidelines/circumcision.

11. Paulo José Cauduro Marostica MCV, Elvino Barros, Regis Schander Ferrelli. Pediatria Consulta Rápida. 2º ed. Porto Alegre: Artmed; 2010.

12. Manuel Ramos. Mesa 6 - Patologias dos Genitais Externos [Internet]. Disponível em: http://rihuc.huc.min-saude.pt/handle/10400.4/2204

13. Lourenção PLT de A, Queiroz DS, de-Oliveira Junior WE, Comes GT, Marques RG, Jozala DR, et al. Tempo de observação e resolução espontânea de fimose primária em crianças. Rev Colégio Bras Cir. 2017;44:505–10.

14. Lourenção PLT de A, Queiroz DS, de-Oliveira Junior WE, Comes GT, Marques RG, Jozala DR, et al. Observation time and spontaneous resolution of primary phimosis in children. Rev Colégio Bras Cir. 2017;44:505–10.

15. Jon C. Aster VK, Abul K. Abbas. Robbins Patologia Básica. 9º ed. Rio de Janeiro: Elsevier; 2013.

16. El Achkar ME, Machado AB, Pereima MJ, Bastos JCF. Análise clínica e estudo anatomopatológico do prepúcio de pacientes submetidos à postectomia. An Bras Dermatol. 2004;79:29–37.

17. Division of Paediatric Surgery, Department of Surgery, The University of Hong Kong, Queen Mary Hospital, Hong Kong, Chan IH, Wong KK. Common urological problems in children: prepuce, phimosis, and buried penis. Hong Kong Med J [Internet]. 2016 [citado 8 de setembro de 2020]; Disponível em: http://www.hkmj.org/abstracts/v22n3/263.htm

18. André de Sousa Machado. Balanite Xerótica Obliterante/ Líquen Escleroso: epidemiologia, fatores fisiopatológicos e abordagem clínica. [Portugal]: UNIVERSIDADE DA BEIRA INTERIOR; 2017.

19. Dylan Thomas Hoare MD. An epidemiologic overview of a tertiary referral practice for male paediatric lichen sclerosus. Paediatrics & Child Health [Internet]. [citado 10 de outubro de 2020]. Disponível em: https://scihub.wikicn.top/10.1093/pch/pxy172

20. Olivia A. Charlton, Saxon D. Smith. Balanitis xerotica obliterans: a review of diagnosis and management. 2018;

21. Alexander T. M. Nguyen. Balanitis xerotica obliterans: an update for clinicians. European Journal of Pediatrics [Internet]. [citado 11 de outubro de 2020]. Disponível em: https://scihub.wikicn.top/https://doi.org/10.1007/s00431-019-03516-3

22. Eduardo Ruiz, Juan Moldes, Francisco de Badiola, Juan Carlos Puigdevall. Dificultades y controversias en el manejo del prepucio en la infancia y adolescencia. 2001;

23. Hirowki Kayaba, Hiromi Tamura, Seiichi Kitajuma, Yoshiyuki Fujiwara, Tetsuo Kato. Analysis of shape and retractability of the prepuce in 603 Japanese boys. 1996;1813–5.

24. Kikiros C. S., Beasley S. W., Woodward A. A. The response of phimosis to local steroid application. 1992;4.

25. Flávio de Oliveira Pileggi. Tratamento Conservador do Anel Fimótico com o Furoato de Mometasona a 0.1%, em Crianças. [Ribeirão Preto - São Paulo]; 2004.

26. Sumit Dave, Kourosh Afshar, Luis H. Braga, Peter Anderson. Canadian Urological Association guideline on the care of the normal foreskin and neonatal circumcision in Canadian infants (Full Version) [Internet]. 2017 [citado 14 de outubro de 2020]. Disponível em: https://www.cua.org/sites/default/files/Flipbooks/Guidelines/G49_en/mobile/index.html

27. Stein R, Dogan HS, Hoebeke P, Kočvara R, Nijman RJM, Radmayr C, et al. Urinary Tract Infections in Children: EAU/ESPU Guidelines. Eur Urol. 2015;67:546–58.

28. European Associantion of Urology. Guideline EAU 2018 [Internet]. Disponível em: https://portaldaurologia.org.br/medicos/pdf/guidelines_EAU/Guideline_EAU_2018_port-web.pdf

29. Jose Carlos Truzzi, Ricardo Simões, Antonio Silvinato, Wanderley Bernardo. Cirurgia Peniana - Fimose e Hipospádia. Sociedade Brasileira de Urologia;

30. Alcedir Raiser Lima BSR, Luiz Carlos Maciel, Kairo Brandão de Andrade, Rafael Spada Rebechi. Influência do tipo de sutura na cicatrização da postectomia. 2017;3:6.

31. Jessica Horvat Pedro, Jorge Luiz Carneiro Crippa, Christian de Escobar Prado, Rodrigo Demétrio. Comparação entre duas técnicas de postectomia em um serviço especializado em cirurgia pediátrica no sul de Santa Catarina. 2019;

32. Bromage SJ, Crump A, Pearce I. Phimosis as a presenting feature of diabetes. BJU Int. 2008;101:338–40.

33. Carlos Brás Silva, Mário Cerqueira Alves, Jorge Cabral Ribeiro, Américo Ribeiro dos Santos. Fimose e Circuncisão. 2006;6.

34. Moreno G, Corbalán J, Peñaloza B, Pantoja T. Topical corticosteroids for treating phimosis in boys. Cochrane Kidney and Transplant Group, organizador. Cochrane Database Syst Rev [Internet]. 2014 [citado 8 de setembro de 2020]; Disponível em: http://doi.wiley.com/10.1002/14651858.CD008973.pub2

35. Archimedes Nardozza Júnior MZF, Rodolfo Borges dos Reis. Urologia Fundamental. São Paulo: Planmark; 2010. 422 p.

36. Kankaka EN, Murungi T, Kigozi G, Makumbi F, Nabukalu D, Watya S, et al. Randomised trial of early infant circumcision performed by clinical officers and registered nurse midwives using the Mogen clamp in Rakai, Uganda. BJU Int. 2017;119:164–70.

37. Albany Braz. Phimosis and circumcisions: a controversy in relation to procedures. 1999;

38. Dunsmuir WD, Gordon EM. The history of circumcision. 1999; Disponível em: http://www.cirp.org/library/history/dunsmuir1/

39. Abdulwahab-Ahmed A, Mungadi I. Techniques of Male Circumcision. J Surg Tech Case Rep. 2013;5:1.

40. Talini C, Antunes LA, Carvalho BCN de, Schultz KL, Del Valle MHCP, Aranha Junior AA, et al. Circumcision: postoperative complications that required reoperation. Einstein São Paulo [Internet]. 2018 [citado 7 de setembro de 2020];16. Disponível em: http://www.scielo.br/scielo.php?script=sci_abstract&pid=S1679-45082018000300201&lng=en&nrm=iso&tlng=en

41. Danilo de Assis Pereira, Tamires Robles, Izilda das Eiras Tâmega, Willy Marcus Gomes França. Prophylactic Circumcision: The Case in Evidence. 2013;

42. O'Sullivan MJ, Mislovic B, Alexander E. Dorsal penile nerve block for male pediatric circumcision – randomized comparison of ultrasound-guided vs anatomical landmark technique. Pediatr Anesth. 2011;21:1214–8.

43. Nascimento TS do, Pereira ROL, Mello HLD de, Costa J. Metemoglobinemia: do diagnóstico ao tratamento. Rev Bras Anestesiol. 2008;58:651–64.

44. Circumcision: Caring for Your Child at Home After the Procedure [Internet]. AboutKidsHealth. [citado 24 de outubro de 2020]. Disponível em: https://www.aboutkidshealth.ca/Article?contentid=297&language=Portuguese

45. Fernando Korkes, Jarques Lucio Silva, Antonio Carlos Lima Pompeo. Circuncisão por motivos médicos no sistema público de saúde do Brasil: epidemiologia e tendências. 2012;

46. Task force on circumcision. Circumcision Policy Statement. PEDIATRICS. 2012;130:585–6.

47. Academia Americana de Urologia. Circuncisão - Diretriz [Internet]. www.auanet.org.com. Disponível em: https://www.auanet.org/guidelines/circumcision

48. Soto-Ramirez LE, Renjifo B, McLane MF, Marlink R, O'Hara C, Sutthent R, et al. HIV-1 Langerhans' Cell Tropism Associated with Heterosexual Transmission of HIV. Science. 1996;271:1291–3.

49. El Bcheraoui C, Zhang X, Cooper CS, Rose CE, Kilmarx PH, Chen RT. Rates of Adverse Events Associated With Male Circumcision in US Medical Settings, 2001 to 2010. JAMA Pediatr. 2014;168:625.

50. Weiss HA, Larke N, Halperin D, Schenker I. Complications of circumcision in male neonates, infants and children: a systematic review. BMC Urol. 2010;10:2.

51. Caleb P. Nelson, Rodney Dunn, Julian Wan, John T. Wei. The increasing incidence of newborn circumcision: data from the nationwide inpatient sample. 2005;978–81.

52. Nobre YD, Freitas RG, Felizardo MJ, Ortiz V, Macedo Jr. A. To circ or not to circ: clinical and pharmacoeconomic outcomes of a prospective trial of topical steroid versus primary circumcision. Int Braz J Urol. 2010;36:75–85.

53. Pileggi F de O, Vicente YAMVA. Phimotic ring topical corticoid cream (0.1% mometasone furoate) treatment in children. J Pediatr Surg. 2007;42:1749–52.

54. Lund L, Wai KH, Mui LM, Yeung CK. An 18-month follow-up study after randomized treatment of phimosis in boys with topical steroid versus placebo. Scand J Urol Nephrol. 2005;39:78–81.

55. Mehdi Najar, Gordana Raicevic, Thibaud André, Hussein Fayyad-Kazan, Karlien Pieters, Dominique Bron, et al. Mesenchymal stromal cells from the foreskin:Tissue isolation, cell characterization and immunobiological properties. 2015;18.

56. Tatiane Eitelven, Rosiendi Polesello Menin, Keli Chies Fusiger, Viviane Benvenutti, Jéssica Zanini, Cedenir Roberto Caumo, et al. Aplicações Biológicas de Células-tronco: Benefícios e Restrições. 2017;2.

57. Sergio P. Bydlowski, Adriana A. Debes, Luciana M. F. Maselli, Felipe L. Janz. Características biológicas das células-tronco mesenquimais. 2009;31. Disponível em: https://www.scielo.br/scielo.php?script=sci_arttext&pid=S1516-84842009000700006&lng=pt&nrm=iso&tlng=pt

58. Adriane Cristina Fagundes, Priscilla Barros Delben, Maiara Marques da Silva, Helena Debiazi Zomer, Talita da Silva Jeremias, Maurício José Lopes Pereima, et al. Comparative characterization of human dermal mesenchymal stromal cells from foreskin, abdomen and face. [Florianópolis]; 2018. No prelo.

59. Teixeira BL, Amarante-Silva D, Visoni SB, Garcez RC, Trentin AG. FGF2 Stimulates the Growth and Improves the Melanocytic Commitment of Trunk Neural Crest Cells. Cell Mol Neurobiol. 2020;40:383–93.

60. Zomer HD, Varela GK dos S, Delben PB, Heck D, Jeremias T da S, Trentin AG. In vitro comparative study of human mesenchymal stromal cells from dermis and adipose tissue for application in skin wound healing. J Tissue Eng Regen Med. 2019;13:729–41.