

# **Trabalho de Conclusão de Curso**

**Tratamento multidisciplinar em paciente  
com manchas hipoplásicas e deformidade  
dentofacial padrão II: relato de caso clínico.**

**Fernanda Santos Junqueira Silva**



**Universidade Federal de Santa Catarina  
Curso de Graduação em Odontologia**

**UNIVERSIDADE FEDERAL DE SANTA CATARINA  
CENTRO DE CIÊNCIAS DA SAÚDE – CCS  
CURSO DE ODONTOLOGIA**

Fernanda Santos Junqueira Silva

**TRATAMENTO MULTIDISCIPLINAR EM PACIENTE  
COM MANCHAS HIPOPLÁSICAS E DEFORMIDADE  
DENTOFACIAL PADRÃO II: RELATO DE CASO CLÍNICO.**

Trabalho apresentado à Universidade  
Federal de Santa Catarina, como  
requisito para a conclusão do Curso de  
Graduação em Odontologia  
Orientador: Prof. Dr.<sup>a</sup> Jussara Karina  
Bernardon

Florianópolis

2018


Fernanda Santos Junqueira Silva


**TRATAMENTO MULTIDISCIPLINAR EM PACIENTE  
COM MANCHAS HIPOPLÁSICAS E DEFORMIDADE  
DENTOFACIAL PADRÃO II: RELATO DE CASO CLÍNICO.**


Este Trabalho de Conclusão de Curso foi julgado, adequado para obtenção do título de cirurgião-dentista e aprovado em sua forma final pelo Departamento de Odontologia da Universidade Federal de Santa Catarina.

Florianópolis, 21 de maio de 2018.

**Banca Examinadora:**

  
Prof.ª, Dr.ª Jussara Karina Bernardon,  
Orientadora  
Universidade Federal de Santa Catarina

  
Prof.ª, Dr.ª Carolina da Luz Baratieri,  
Universidade Federal de Santa Catarina

  
Prof., Dr. Eduardo Parente  
Universidade Federal de Santa Catarina

*Aos meus amados pais Elton e Mara (in  
memoriam) que me proporcionaram  
todas as condições para que eu  
chegasse até aqui. Amo vocês.*

## AGRADECIMENTOS

À **Deus**, pelo dom da vida, por me guiar e proteger sempre, por me acompanhar em todos os momentos e por ser o responsável por todas as coisas maravilhosas presentes em minha vida.

Agradeço à minha mãe, **Mara Beatriz dos Santos Silva** (*in memoriam*), que sempre acreditou em mim e me amou por toda a sua vida. Sei que aonde ela se encontra agora está feliz pela realização desse sonho. Agradeço ao meu pai, **Elton Luís Junqueira da Silva**, pelo empenho em me dar o melhor estudo e colocar o meu sonho em primeiro lugar. Ambos, de maneira incansável me apoiaram e amaram da maneira mais pura, me ensinaram a nunca desistir dos meus sonhos, agarrar com a força as oportunidades da vida e ser uma pessoa melhor a cada dia. Serei eternamente grata à vocês, meu amor é incondicional.

À minha tia **Denise Maria Maguire**, por ajudar em toda a minha criação, por todo apoio emocional e financeiro durante a minha graduação e por sempre acreditar no meu potencial, me dando força para alcançar meus objetivos. Obrigada por estar sempre presente, mesmo distante e por nunca desistir de mim.

Ao meu namorado, **Renan Rutkosky** por todo amor e respeito existente entre nós. Agradeço por estar do meu lado em momentos decisivos da minha vida e por acreditar em mim. És a minha força diária para alcançar meus objetivos.

Aos meus **amigos**, por sempre me ouvirem e por compreenderem a minha correria do dia-a-dia, em muitas vezes não estar presente, mas levando sempre vocês no meu coração. Muito obrigada por sempre me apoiarem.

Às minhas amigas de turma, em especial **Ana Paula Machado, Bianca Paes, Deiziane de Souza, Gabriela Sabatini, Luíza Beloto, Luíza Mota e Naiany Meiriely**. Agradeço por todos os momentos vividos, por sempre me ajudarem em momentos difíceis, pelas risadas, pela companhia no dia-a-dia, pelos jantares e jogos. A minha jornada foi mais leve graças à vocês. Tenho certeza que a nossa amizade permanecerá por toda a vida, independente do caminho que cada uma traçar.

À todos os **meus professores**, por todo conhecimento construído. Obrigada pela paciência e dedicação de todos. Vocês me ensinaram a amar essa profissão e ter muito orgulho da nossa escola.

À minha orientadora e professora, **Jussara Karina Bernardon**, por sempre acreditar em mim e por acompanhar o meu trajeto até aqui. Posso dizer que escolhi essa profissão, em parte, por ver o teu trabalho e o teu amor pela Odontologia. Obrigada por me aceitar como tua orientada

desde o primeiro momento e por dar vida à esse tema. Agradeço pela paciência, esforço e dedicação. Eu me espelho em ti todos os dias, és um exemplo de profissional.

À mestranda **Joana Maia** por toda gentileza, paciência e empenho. Obrigada por ouvir minhas dúvidas e por me ajudar a tornar esse lindo trabalho possível.

À minha professora **Carolina da Luz Baratieri** por me oferecer a oportunidade de conhecer, acompanhar, e me apaixonar pela ortodontia. Muito obrigada!

À minha amiga e ortodontista **Camila Ambrosi**, pelo tratamento realizado com excelência, pela dedicação ao meu caso e por todas as informações repassadas para que esse trabalho se tornasse possível. Eu aprendi a gostar mais ainda da Ortodontia.

Ao meu colega e cirurgião bucomaxilofacial, **Eduardo Parente**, por toda paciência durante o meu tratamento, toda a calma durante a minha recuperação e por responder todas as perguntas que me foram levantadas ao escrever esse trabalho. Muito Obrigada.

À **Universidade Federal de Santa Catarina** pela excelência e qualidade do ensino durante os 5 anos da minha graduação, por me proporcionar todo o aprendizado teórico e prático a fim de me tornar uma ótima profissional e uma pessoa melhor.

Aos **meus pacientes** por acreditarem no meu potencial e por me darem a oportunidade de crescer e aprender a cada clínica.

À todos que, de alguma forma, contribuíram pra eu chegar onde estou. Muito obrigada, vocês são fundamentais.

“Se você tem disposição para correr o risco, a vista do outro lado é espetacular”.  
(Grey's Anatomy)

## RESUMO

O objetivo deste trabalho foi relatar o atendimento clínico multidisciplinar de uma paciente do sexo feminino, 18 anos de idade, na Universidade Federal de Santa Catarina (UFSC). A queixa principal da paciente era presença de manchas hipoplásicas nos incisivos superiores, no entanto, ao exame clínico diagnosticou-se também a maloclusão Classe II de Angle associado ao retrognatismo mandibular, que comprometia o perfil da paciente e prejudicava a sua autoestima. Para planejamento e tratamento do caso foi necessária uma equipe multidisciplinar, envolvendo as áreas de dentística, ortodontia e cirurgia bucomaxilofacial. O planejamento do caso consistiu em: ortodontia, cirurgia ortognática, clareamento dental e o tratamento restaurador das manchas hipoplásicas. Por limitações impostas pela paciente, foi necessário inverter a ordem do tratamento iniciando pelo clareamento dental seguido do procedimento restaurador. Somente após 3 anos foram realizadas a ortodontia pré-cirúrgica, cirurgia ortognática e ortodontia pós-cirúrgica. Ao final, obteve-se um resultado muito satisfatório uma vez que o planejamento e o tratamento foram realizados de forma multidisciplinar.

**Palavras-chave:** Hipoplasia do esmalte, Manchas Hipoplásicas, Maloclusão, Classe II de Angle, Tratamento Orto-cirúrgico, Ortodontia, Cirurgia Ortognática.



## ABSTRACT

The objective of this study was to report the multidisciplinary clinical care of a female patient, 18 years old, at the Federal University of Santa Catarina (UFSC). The patient's initial complaint was hypoplasia defects in the upper incisors; however, the clinical examination also diagnosed Angle Class II malocclusion caused by mandibular retrognathism, resulting in dissatisfaction with her profile and low self-esteem. For planning and treatment of the case it was necessary a multidisciplinary team, involving dentistry, orthodontics and bucomaxillofacial surgery. It was planned to perform the following treatments: orthodontics, orthognathic surgery, dental whitening and restorative treatment of hypoplastic stains. Due to limitations imposed by the patient, the treatment order was reversed: it started with dental bleaching and restorative procedure. Only after 3 years the pre-surgical orthodontics, orthognathic surgery and post-surgical orthodontics were performed. In the end, a satisfactory result was obtained once the planning and the process were carried out in a multidisciplinary way.

**Keywords:** Enamel Hypoplasia, Hypoplastic Defects, Malocclusion, Class II Angle, Orthodontic and Surgical Treatment, Orthodontics, Orthognathic Surgery.

## LISTA DE FIGURAS

|   |    |
|---|----|
| Figura 1 - Os três eixos de rotação: <i>Roll</i> , <i>Pitch</i> e <i>Yaw</i> utilizados em planejamentos tridimensionais.....   | 19 |
| Figura 2 - Cefalograma de estruturas anatômicas e medidas cefalométricas. ....  | 21 |
| Figura 3 – Ao analisar clinicamente, verificou-se a coloração levemente amarelada dos dentes e a presença de manchas hipoplásicas nos terços médio e incisal dos incisivos centrais superiores e terço incisal de incisivos laterais..... | 33 |
| Figura 4 – Vista incisal dos incisivos superiores. Observa-se que, além da alteração da cor, há modificação na morfologia e na textura da superfície.....   | 33 |
| Figura 5 - Com um transiluminador posicionado na face palatal dos dentes foi possível visualizar o grau de opacidade e a profundidade das manchas hipoplásicas.....   | 34 |
| Figura 6 - Observa-se o resultado do clareamento caseiro supervisionado da arcada superior com Peróxido de Carbamida a 16%, durante 4 semanas.....  | 35 |
| Figura 7 - Constante hidratação da cavidade para avaliar qualquer remanescente da mancha hipoplásica.....   | 35 |
| Figura 8 - Preparo cavitário no dente 21 finalizado e restrito à mancha, sem a confecção do bisel no ângulo cavossuperficial. ....  | 36 |
| Figura 9 - Condicionamento do preparo com ácido fosfórico 37%, durante 15 segundos em dentina e 30 segundos em esmalte (A). Aspecto do preparo após o condicionamento (B). ....   | 37 |
| Figura 10 – Aspecto aproximado da escultura da dentina artificial. Para melhor reprodução dos efeitos incisais, os mamelos dentinários foram subdivididos para garantir maior naturalidade. ....  | 38 |

|   |    |
|---|----|
| Figura 11 – Inserção de incremento de resina para dente clareado (E-Bleach H, Opallis, FGM) para reprodução do esmalte artificial (A).<br>Reprodução do esmalte concluída (B).....  | 38 |
| Figura 12 - Resultado final do tratamento restaurador nos dentes 11, 21 e 22.....   | 39 |
| Figura 13 - Fotografia intra-bucal: observa-se o desvio de linha média superior e inferior e overbite acentuado.....  | 40 |
| Figura 14 - Fotografia intra-bucal direita. Observa-se o overjet e overbite acentuados, a relação dos primeiros molares em Classe II (Angle), molar decíduo em infra-oclusão e extrusão do dente 15.....  | 41 |
| Figura 15 – Fotografia intra-bucal esquerda. Observa-se o overjet e overbite acentuados, a relação dos primeiros molares em Classe II (Angle) e molar decíduo em infra-oclusão.....   | 41 |
| Figura 16 – Análise da simetria facial em vista frontal ao sorrir (A).<br>Desvio da linha média dentária superior em relação à linha média da face; exposição excessiva de gengiva acima do canino direito em relação ao canino esquerdo (B)..... | 45 |
| Figura 17 - Análise facial em uma vista frontal no repouso (A).<br>Observa-se o terço inferior da face desproporcional (curto) em relação aos demais (B).....   | 46 |
| Figura 18 – Análise do perfil facial (A). Observa-se o ângulo do convexidade facial, menor que 180°, revelando um perfil convexo (B).<br>.....  | 46 |
| Figura 19 - Planejamento com software Dolphin Imaging. Análise pré-operatória frontal (A). Simulação do pós-operatório (B). .....   | 48 |
| Figura 20 - Planejamento com software Dolphin Imaging. Análise pré-operatória de perfil (A). Simulação do pós-operatório (B). .....   | 48 |
| Figura 21 – Simulação do resultado final em tecido mole para a aprovação final da paciente. ....  | 49 |

|  |    |
|--|----|
| Figura 22 - Em vista frontal (A) e de perfil (B) observa-se os locais de fixação rígida utilizando mini placas de titânio e parafusos. ....                                      | 50 |
| Figura 23 - Comparação da VAS antes (A) e depois (B) da cirurgia ortognática com ênfase no aumento da área axial mínima, de 78,0 mm <sup>2</sup> para 109 mm <sup>2</sup> . .... | 51 |
| Figura 24 - Traçado cefalométrico obtida na simulação (linha azul) sobrepondo o resultado final (linha verde). ....  | 51 |
| Figura 25 - Traçado cefalométrico final. ....  | 52 |
| Figura 26 - Registro fotográfico intra-bucal 6 meses após o procedimento cirúrgico (lado direito). ....  | 54 |
| Figura 27 - - Registro fotográfico intra-bucal 6 meses após o procedimento cirúrgico (lado esquerdo). ....   | 54 |
| Figura 28 – Registro fotográfico depois da cirurgia ortognática em vista frontal, no repouso (A) e ao sorrir (B). ....   | 55 |
| Figura 29 - Comparação do ângulo da convexidade facial antes (A - menor que 180°) e depois (B - próximo à 180°) da cirurgia ortognática em uma vista de perfil. ....             | 55 |

**LISTA DE QUADROS**

|  |    |
|--|----|
| Quadro 1 – Anomalias do Esmalte Dental e suas principais características<br>cônicas..... | 25 |
|--|----|

## **LISTA DE TABELAS**

Tabela 1 - Comparação entre os valores de normalidade e os valores obtidos das medidas cefalométricas da paciente. .... 42

Tabela 2 - Comparação entre os valores de normalidade com os valores apresentados no pré-operatório e pós-operatório. .... 52

## **LISTA DE ABREVIATURAS E SIGLAS**

|      |  |
|------|--|
| TCCB | Tomografia Computadorizada Cone Beam   |
| TCFB | Tomografia Computadorizada Fan Beam    |
| FOV  | Field of View                          |
| 3D   | Tridimensional                         |
| 2D   | Bidimensional                          |
| CD   | Cirurgião-dentista                     |
| ATM  | Articulação Temporomandibular          |
| VAS  | Vias Aéreas Superiores                 |
| UFSC | Universidade Federal de Santa Catarina |
| DTM  | Disfunção Temporomandibular            |

## SUMÁRIO

|  |    |
|--|----|
| 1 INTRODUÇÃO .....                                 | 17 |
| 2 REVISÃO DA LITERATURA .....                      | 18 |
| 2.1 Análise Facial .....                           | 18 |
| 2.2 Análise Dental – Manchas Hipoplásicas .....    | 24 |
| 2.3 Ortodontia aliada à Cirurgia Ortognática ..... | 27 |
| 2.3.1 Etapa Ortodôntica Pré-Cirúrgica .....        | 27 |
| 2.3.2 Etapa Cirúrgica.....                         | 28 |
| 2.3.3 Etapa Pós-Cirúrgica.....                     | 29 |
| 3 OBJETIVOS .....                                  | 31 |
| 3.1 Objetivo Geral.....                            | 31 |
| 3.2 Objetivos Específicos.....                     | 31 |
| 4 RELATO DE CASO CLÍNICO .....                     | 32 |
| 4.1 Exame Clínico.....                             | 32 |
| 4.2 Etapa Restauradora.....                        | 34 |
| 4.3 Etapa Ortodôntica Pré-Cirúrgica .....          | 40 |
| 4.3.1 Diagnóstico Ortodôntico .....                | 40 |
| 4.3.2 Diagnóstico Cefalométrico.....               | 42 |
| 4.3.3 Tratamento Ortodôntico Pré-Cirúrgico .....   | 42 |
| 4.4 Etapa Cirúrgica.....                           | 44 |
| 4.4.1 Análise Pré-Cirúrgica.....                   | 44 |
| 4.4.2 Planejamento Cirúrgico.....                  | 47 |
| 4.4.3 Cirurgia Ortognática.....                    | 49 |
| 4.5 Etapa Pós-Cirúrgica.....                       | 50 |
| 5 DISCUSSÃO.....                                   | 57 |
| 6 CONCLUSÃO .....                                  | 60 |
| REFERÊNCIAS .....                                  | 61 |
| ANEXO A .....                                      | 66 |



## 1 INTRODUÇÃO

As alterações dento-faciais podem comprometer a estética do sorriso e afetar a autoestima dos indivíduos (BENDO *et al.*, 2007). Dentre as alterações dentais, as manchas hipoplásicas são um exemplo de malformações que comprometem a estética do sorriso. Considerando que esmalte e dentina não são passíveis de remodelação, alterações na etapa de formação destes tecidos são gravadas permanentemente na superfície dental. As manchas hipoplásicas podem acometer só esmalte ou esmalte e dentina em diferentes níveis de profundidade, apresentando-se de maneira isolada ou presente em mais de um dente, podendo afetar tanto dentição decídua quanto permanente (RIBAS; CZLUSNIAK, 2004; SEOW, 1997). As manchas hipoplásicas fazem diagnóstico diferencial com lesões iniciais de cárie (mancha branca) e fluorose dental, contudo conhecer as características clínicas de cada uma destas alterações dentais é fundamental para a escolha do tratamento (BARATIERI, 1992).

Quando se trata de alterações faciais, deve-se considerar os princípios estéticos, por exemplo, a coincidência da linha média da face com a linha média dental. Tão ou mais importante que a estética é a função, pois a posição inadequada dos arcos dentários pode refletir em anormalidades nos dentes, nos maxilares ou em ambos (PINTO; PAULO; LIMA, 2008). Por isso, os dentes não são estruturas isoladas, eles fazem parte de um complexo que interfere diretamente na face do paciente. Sendo assim, o cirurgião-dentista deve iniciar o exame clínico com uma visão geral da face do paciente, seguido de análise do sorriso, e por último exame intra-oral (ACKERMAN *et al.*, 2007), avaliando de maneira simultânea dentes, arcos dentários e face (MONDELLI, 2003).

Em alguns casos as alterações faciais são resolvidas com ortodontia, porém, esta pode ser limitante em pacientes adultos quando há fator esquelético envolvido. Assim, para resultados mais estáveis, muitas vezes a cirurgia ortognática é associada à ortodontia. Para tal, os planejamentos cirúrgicos podem ser realizados com auxílio de softwares que permitem a simulação tridimensional (3D) do resultado final (SUGUINO *et al.*, 1996). Sendo assim, o objetivo desse trabalho foi descrever o tratamento multidisciplinar envolvendo as especialidades dentística, ortodontia e cirurgia ortognática.

## 2 REVISÃO DA LITERATURA

De forma didática a revisão de literatura foi dividida em: análise facial, análise dental – manchas hipoplásicas e ortodontia aliada à cirurgia ortognática.

### 2.1 Análise Facial

Ao iniciar o planejamento de um caso com alterações faciais, o exame físico do paciente deve começar com uma visão geral do rosto e do sorriso, seguido de exame mais aprofundado das relações do dente com o lábio, dos tecidos moles extra orais e dos tecidos intra-orais (ACKERMAN *et al.*, 2007).

Para melhor avaliação, a postura natural da cabeça, relação cêntrica e lábios relaxados são usados para avaliar a análise facial em vista frontal (ARNETT; BERGMAN, 1993a). Para uma correta avaliação do perfil do paciente, este deve estar com o lábio relaxado, uma vez que mostra o tecido mole em relação ao tecido duro (MONDELLI, 2003; ARNETT, 2010). Esta é a posição de referência no exame clínico para obter dados faciais e esqueléticos confiáveis para o diagnóstico (SUGUINO *et al.*, 1996). Além disso, também utiliza-se o registro fotográfico (frontal, frontal sorrindo, de perfil e, se necessário a oblíqua) como auxílio na análise da relação entre tecido duro e mole (MONDELLI, 2003).

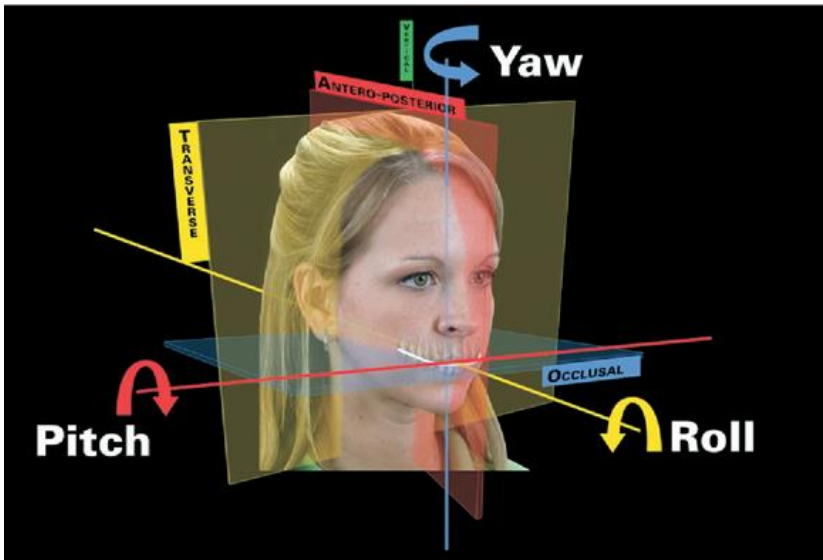
Para um planejamento mais real surge a tomografia computadorizada *Cone Beam* (TCCB), onde realiza-se a análise tridimensional (3D) das relações das arcadas, dentes e face, reproduzindo o exame clínico convencional em uma tela de computador bidimensional (2D) (ACKERMAN *et al.*, 2007). Assim, podem ser produzidos diferentes planos de tratamento e resultados quando utilizamos diferentes análises para examinar o mesmo paciente (SUGUINO *et al.*, 1996).

A tomografia computadorizada *Fan Beam* (TCFB) também pode ser utilizada durante planejamentos cirúrgicos, por apresentar um maior *Field of view* (FOV), permitindo uma melhor resolução das imagens e alto contraste, porém emite altas doses de radiação e tem custo elevado, quando comparada à TCCB (BILINSKI, 2011).

Existem uma série de softwares utilizados para a manipulação das imagens advindas da tomografia computadorizada (HOUSTON, 1979). Estes podem auxiliar o cirurgião bucomaxilofacial a simular a mudança facial que será obtida na cirurgia ortognática e mostrá-la ao paciente a fim de obter a sua aprovação de como ficará seus tecidos moles e duros (SMITH; THOMAS; PROFFIT, 2004).

A fim de se avaliar dentes, arcadas e face de maneira tridimensional, adotou-se três eixos de rotação denominados *Pitch*, *Roll* e *Yaw* (Figura 1). Estes levam em consideração também os tecidos moles e não apenas tecido ósseo. O *Pitch* é caracterizado por uma rotação sob um eixo horizontal transverso que permite a inclinações da linha estética para cima ou para baixo na parte anterior ou posterior. Já o *Roll* é caracterizado por uma rotação sob um eixo horizontal que permite inclinações da linha estética (linha que passa na vestibular dos dentes) para cima ou para baixo do lado direito ou esquerdo, podendo utilizar a Régua de Fox (linha entre as comissuras labiais) em comparação com a linha bipupilar para avaliar esta inclinação do plano oclusal. O *Yaw* é caracterizado por uma rotação sob um eixo vertical que permite rotações laterais da linha estética tanto para um lado quanto para o outro (ACKERMAN et al., 2007).

Figura 1 - Os três eixos de rotação: *Roll*, *Pitch* e *Yaw* utilizados em planejamentos tridimensionais.



Fonte: Adaptado de Ackerman *et al.* (2007, p.306).

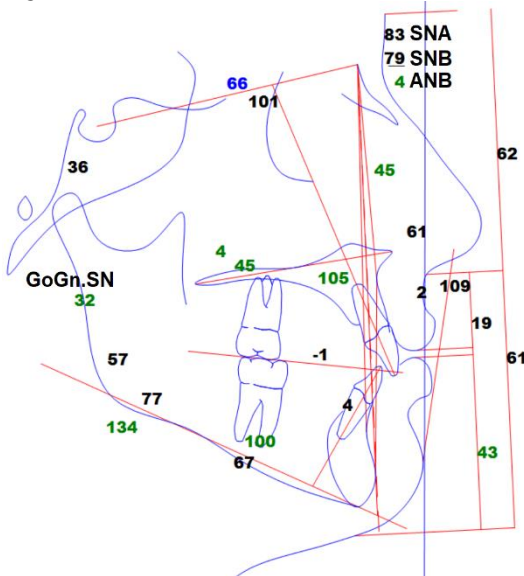
Os autores Schendel, Jacobson e Khalessi (2013) realizaram um estudo para avaliar a precisão da simulação computadorizada 3D de tecidos moles em cirurgias ortognáticas. Os resultados obtidos levaram

os autores a afirmar que a simulação cirúrgica 3D computadorizada do tecido mole da face para a cirurgia ortognática é atualmente precisa para o uso clínico de rotina, podendo ser incorporada no dia-dia do cirurgião bucomaxilofacial.

Na imagem obtida por meio da cefalometria, são possíveis identificar pontos, linhas, planos, ângulos e distâncias (Figura 2), que auxiliam no correto diagnóstico e planejamento de casos ortodônticos e cirúrgicos (VILELLA, 2009). Segundo Steiner (1953), os ângulos SNA e SNB (Figura 2), formados entre a base do crânio e seus respectivos pontos, podem ter seus valores aumentados ou diminuídos conforme o crescimento das estruturas maxila e mandíbula, respectivamente. Se o ângulo SNA se encontrar maior do que a normalidade significa que há uma tendência de protrusão maxilar e quando menor revela uma tendência de retrognatismo maxilar. Já o ângulo SNB quando maior do que a normalidade significa que há uma tendência de protrusão mandibular e quando menor significa que há uma tendência de retrognatismo mandibular.

Porém, o autor não estava muito preocupado com estes ângulos, mas sim com a diferença entre eles, no caso o ângulo ANB (Figura 2), formado pela intersecção das linhas N-A e N-B, relacionando maxila e mandíbula no sentido ântero-posterior. Este é obtido ao subtrair o ângulo SNA do ângulo SNB cujo resultado pode variar de  $0^{\circ}$  à  $4,5^{\circ}$ . Quando entre estes valores, caracteriza uma relação de Classe I esquelética, quando aumentado pode significar protrusão maxilar, retrognatismo mandibular ou combinação de ambas e quando abaixo de  $0^{\circ}$  pode significar retrognatismo maxilar, protrusão mandibular ou combinação de ambos (STEINER, 1953).

Figura 2 - Cefalograma de estruturas anatômicas e medidas cefalométricas.



Fonte: Cedido pelo CD Eduardo Parente

No decorrer do tratamento os ângulos se alteram e como consequência os traços faciais também sofrem modificações (SUGUINO *et al.*, 1996). O ângulo ANB, por exemplo, varia de acordo com o crescimento dos ossos maxilares do paciente, com tendência a diminuir conforme a idade do paciente aumenta, visto que o ponto B tende a se posicionar mais anterior no crescimento. (VILELLA, 2009). O ângulo GoGn.SN (Figura 2), também é um ângulo importante pois indica a direção de crescimento facial e a direção de abertura da mandíbula sendo determinado pela intersecção do plano mandibular (Go-Gn) com a linha S-N (STEINER, 1953). Já o ângulo IMPA, criado por Tweed (1954) é caracterizado pela intersecção do plano mandibular com o longo eixo do incisivo central inferior, avaliando a inclinação destes dentes com o seu osso basal.

O ângulo facial, formado pela intersecção do plano horizontal de Frankfurt com o Facial (união dos pontos Násio e Pório), representa o grau de retrognatismo ou prognatismo mandibular em relação ao perfil e é através da disposição de linhas traçadas que surgem três perfis faciais

diferentes. São eles: mesognata, retrognata e prognata. Já o ângulo da convexidade facial, relaciona os pontos: glabella, subnasal e pogônio mole, determinando o grau de protusão da maxila, obtendo-se também três tipos de padrões faciais diferentes, são eles: reto, convexo e côncavo. No padrão facial reto as linhas formam quase uma reta (próximo de 180°). No convexo as linhas formam um ângulo indicando o deslocamento relativo do mento para trás, sendo considerado positivo e no côncavo, indica o deslocamento relativo do mento para frente, considerado negativo (DOWNS, 1956).

Para análise dos tecidos moles, pode-se utilizar o ângulo nasolabial. Ele é o ângulo presente entre o nariz e o lábio superior, formado pela intersecção da linha do lábio superior e a linha da columela ao subnasal. Os seus valores esteticamente desejáveis variam de 85° a 105°, observando um valor maior em pessoas do sexo feminino além de diminuir com a idade. É importante ressaltar que uma retração dentária ou um recuo da maxila cirurgicamente afeta tanto o ângulo nasolabial quanto a resposta dos lábios, portanto essa movimentação deve ser analisada no planejamento do caso e, sempre que possível, deve ser evitada, pois além de aumentar os sulcos nasolabiais, diminui o suporte labial e a exposição dos incisivos superiores podendo fazer o contorno facial parecer curto e largo. Se esse tipo de movimentação for escolhida no planejamento o paciente poderá ficar com a aparência de envelhecimento facial prematuro (ARNETT; BERGMAN, 1993b; SUGUINO *et al.*, 1996).

O contorno do sulco mandibular é formado pelo lábio inferior e o mento, caracterizado como uma curva delicada e que o mesmo pode indicar o grau de tensão labial. Este contorno é avaliado de maneira subjetiva pelo profissional e pode se apresentar de três maneiras distintas: acentuado, suave ou reto. Quando acentuado, é característico de pacientes Classe II de Angle, pois o lábio inferior fica evertido, aprofundando o sulco. Quando reto é característicos de pacientes Classe III de Angle, pois o crescimento mandibular pode diminuir a profundidade deste sulco. Quando suave, caracteriza um perfil mais harmônico, sendo o preconizado durante o planejamento (ARNETT; BERGMAN, 1993b; MONDELLI, 2003).

Em uma visão frontal, a face deve ser examinada através da simetria e proporcionalidade vertical, bem como avaliar o tipo facial, largura do nariz, relação labial e mental. A linha média dentária também devem ser avaliadas, cuja superior deve coincidir com a linha média da face do paciente e a inferior com o mento, e ainda ambas devem ser

coincidentes entre si – superior e inferior (CARDOSO; DECURCIO, 2015).

Quanto à proporcionalidade vertical a face é dividida em terços proporcionais: terço superior (tríquio à glabella), médio (da glabella ao subnasal), inferior (do subnasal ao mento mole) da face, sendo aproximadamente iguais em altura vertical, porém o equilíbrio entre os terços não deve ser utilizado como um fator decisivo na mudança da altura facial. No terço inferior existem medidas importantes que devem ser consideradas durante o exame clínico frontal como a exposição do incisivo superior e o espaço interbucal, sendo este o terço da face mais importante no diagnóstico e tratamento (SUGUINO *et al.*, 1996).

Ainda em uma visão frontal é interessante observar os incisivos centrais superiores e a exposição deles e dos demais dentes superiores tanto no repouso quanto sorrindo. Existem diferentes classificações na literatura quanto à sua exposição, seja pela exposição das coroas em relação ao tecido gengival (sorriso alto, médio ou baixo) ou pela borda do lábio superior em relação as coroas dos incisivos centrais superiores (TJAN; MILLER; THE, 1984). Sendo assim, o sorriso rotulado como ideal é considerado por alguns autores o repouso do lábio superior na margem gengival dos incisivos centrais superiores (HULSEY, 1970; DUTRA *et al.*, 2011).

A exposição do dentes anteriores é influenciada pelo sexo e idade (CARDOSO; DECURCIO, 2015). No repouso, em uma oclusão ideal, mulheres normalmente expõem mais os incisivos superiores (3,4 mm) do que os homens (1,91 mm) (VIG; BRUNDO, 1978). E ainda, com o envelhecimento as pessoas tendem a mostrar menos os incisivos superiores (SARVER, 2001).

Para uma análise dentária, deve-se considerar a classificação de Angle (1899), que revela as relações dentárias ântero-posteriores, cujos primeiros molares atuam como chave da oclusão, visto que muitas alterações dentárias podem repercutir na face e vice-versa. A posição de Classe II é definida por com oclusão distal dos dentes inferiores, sendo a Divisão I identificada por um estreitamento do arco superior, incisivos superiores projetados, acompanhados de função anormal dos lábios e em alguns casos de obstrução nasal e respiração bucal. A Divisão II é caracterizada por um menor estreitamento do arco superior, os incisivos superiores estão inclinados para a palatal e acompanhados de lábios e respiração normais (ANGLE, 1899).

Quanto os tipos de faces, para os autores Arnett e Bergman (1993) estas podem ser largas ou estreitas, curtas ou longas, redondas ou ovais, quadradas ou retangulares, aonde os extremos da desproporção são

curtos e largos ou longos e estreitos, quando vistos de frente. Quando estas são curtas e quadradas são indicativas de maloclusão de Classe II com mordida profunda (overbite) ou falta de crescimento vertical da maxila e quando longas e estreitas estão associadas com excesso vertical de maxila ou protrusão mandibular com interferências dentárias levando a mordida aberta.

A finalidade do exame facial, de maneira visual, é avaliar como o movimento dentário e ósseo, usado para corrigir a oclusão, impactará na face (ARNETT; BERGMAN, 1993a). Muitas vezes somente com o tratamento ortodôntico consegue-se chegar a uma oclusão normal, porém a consequência na face pode ser pouca ou até negativa. Quando o movimento ortodôntico sozinho não conseguir a correção da oclusão e da face de maneira satisfatória, a cirurgia de um ou de ambos maxilares é indicada (ARNETT, 2010).

## **2.2 Análise Dental – Manchas Hipoplásicas**

As alterações de cor e forma presentes na estrutura dental podem trazer consequências como distúrbios psicológicos, comportamentais e problemas estéticos severos, principalmente quando localizadas em dentes anteriores (GOLDSTEIN, 1980; BENDO *et al.*, 2007). Um estudo realizado por Scheffel *et al.*, (2014) descreve casos de pacientes que sofreram discriminação direta ou indiretamente, expostos ao *bullying* na escola e ambientes familiares devido a presença de alguma anomalia estética dentária.

As manchas hipoplásicas são caracterizadas pela formação incompleta ou deficiente da matriz orgânica do esmalte, afetando a sua espessura, sendo causadas por injúrias que ocorrem nos primeiros estágios do desenvolvimento do esmalte (SEOW, 1970; BENDO *et al.*, 2007). Sendo assim, as manchas hipoplásicas só se manifestam se a injúria ocorrer na fase da formação do esmalte dental, pois após mineralizado não há mais possibilidade de causar algum defeito (RIBAS; CZLUSNIAK, 2004). As alterações que ocorrem no esmalte dental, no período do seu desenvolvimento, são marcadas em sua superfície de maneira permanente, pois este é um tecido não passível de remodelação (SEOW, 1997).

Segundo Basso *et al.* (2007), as hipoplasias podem ser classificadas quanto à sua etiologia em: Hipoplasia de Turner e Amelogênese Imperfeita. A Hipoplasia de Turner tem como causa infecções ou trauma local e pode afetar tanto esmalte quanto dentina. A Amelogênese Imperfeita é de causa hereditária e por se tratar de uma



doença de caráter genético pode afetar dentição decídua e permanente (RIBAS; CZLUSNIAK, 2004).

Uma das grandes dificuldades dentro das anomalias do esmalte dental é o diagnóstico diferencial das patologias. Para tal é imprescindível durante o exame clínico a realização de uma profilaxia, bem como iluminação adequada, para que os defeitos presentes na superfície dental sejam diagnosticados corretamente (SEOW, 1997). As principais anomalias que fazem diagnóstico diferencial com as manchas hipoplásicas são principalmente as manchas de fluorose dental e lesões de cárie incipiente (PASSOS *et al.*, 2007). Para auxiliar no diagnóstico, o quadro abaixo (Quadro 1) contempla diferentes anomalias e suas principais características que ao exame clínico podem ter uma aparência similar.

Quadro 1– Anomalias do Esmalte Dental e suas principais características clínicas.  
(continua)

| Anomalias do Esmalte Dental | Etiologia   | Características Clínicas  |
|-----------------------------|---|---|
| <b>Manchas Hipoplásicas</b> | Falha na deposição de matriz orgânica, ocasionando perda de estrutura dentária. Pode ser decorrente de trauma ou infecção local (Hipoplasia de Turner) ou fator hereditário (Amelogênese Imperfeita). | Falta total ou parcial de esmalte sobre dentina, em forma de sulco, fosseta ou cavidade. Apresenta superfície rugosa; pode ser unilateral, única ou múltipla. Presente nos dentes traumatizados em casos de Hipoplasia de Turner e em ambas dentições em caso de Amelogênese Imperfeita. E ainda, apresenta-se opaca quando comparada ao esmalte sadio adjacente e não se altera quando úmida ou seca. Localizadas normalmente no terço médio, na vestibular dos dentes afetados. |
| <b>Fluorose Dental</b>      | Desencadeada pelo consumo excessivo de flúor, causando alterações no esmalte durante a amelogênese.   | Esmalte com espessura normal, porém com alteração na sua translucidez (modificação da cor). Apresenta diferentes níveis de opacidade e pode apresentar-se por finas linhas brancas, podendo ser bilateral e simétrica. Quanto a sua localização, ela coincide com o período de formação dos dentes.   |

Quadro 2– Anomalias do Esmalte Dental e suas principais características clínicas.  
(conclusão)

| Anomalias do Esmalte Dental       | Etiologia  | Características Clínicas  |
|-----------------------------------|--|---|
| <b>Mancha de cárie incipiente</b> | Ocorre por meio dos produtos bacterianos presentes no biofilme, levando à perda de mineirais e à descoloração. | Mancha branca que desaparece total ou parcialmente quando úmida. Apresenta textura superficial lisa e brilhante quando comparada ao esmalte sadio. Localizada na região cervical associada à presença de biofilme ou gengivite. |

Fonte: modificado do artigo de SANTOS CT, PICINI C, CZLUSNIAK GD, ALVES FBT. Anomalias do esmalte Dentário – Revisão de Literatura. Arch Health Invest. 2014; 3(4):74-81 e do artigo PASSOS, I. A. *et al.* Defeitos do esmalte: etiologia, características clínicas e diagnóstico diferencial. Revista do Instituto de Ciência da Saúde, v. 25, n. 2, p. 187–192, 2007.

Considerando que os dentes são translúcidos e as manchas hipoplásicas são opacas, para auxiliar no correto diagnóstico e avaliar os diferentes níveis de translucidez pode-se utilizar o transiluminador de fibra óptica. Por meio do aparelho é possível avaliar a capacidade de propagação da luz através da lesão, definindo o tipo de tratamento, uma vez que determina o grau de profundidade da lesão (BERNARDON; GONDO, 2010). A luz ao refletir nas estruturas dentais pode ser refletida, absorvida e dispersa. Esta sofre pouca dispersão quando o esmalte está íntegro e à medida que este perde inicialmente seus minerais ocorre um aumento significativo desta dispersão (ROUSSEAU *et al.*, 2007).

O tratamento mais conservador das manchas hipoplásicas poderia consistir apenas em clareamento dental (RIBAS; CZLUSNIAK, 2004), no entanto, dependendo da profundidade e tamanho da mancha, na maioria das vezes, acaba sendo necessária a remoção mecânica total da lesão associada à um procedimento restaurador, uma vez que a remoção parcial não alteraria os resultados. Considerando que a resina composta não altera de cor com o clareamento dental, caso o paciente apresente dentes que não estejam na cor desejada por ele, o clareamento dental deve ser realizado previamente ao procedimento restaurador (GOLDSTEIN, 1980).

## **2.3 Ortodontia aliada à Cirurgia Ortognática**

### **2.3.1 Etapa Ortodôntica Pré-Cirúrgica**

Pode-se citar duas opções de tratamento para casos de maloclusão esquelética de Classe II com deficiência mandibular em pacientes adultos. A primeira opção é a ortodontia corretiva, por meio de exodontias ou distalização de dentes. A segunda opção é o tratamento ortodôntico-cirúrgico, afim de reposicionar a mandíbula anteriormente. Contudo, se o principal desejo do paciente é a melhora do perfil facial, a cirurgia ortognática é a melhor alternativa de tratamento (RUF; PANCHERZ, 2004). Para isso é mandatório um plano de tratamento complexo (MAGNE; BELSER, 2004).

A integração entre a ortodontia e a cirurgia ortognática é uma opção de tratamento para as deformidades dentofaciais (GIL; CLAUS, 2009). A cirurgia ortognática consiste na correção óssea dos maxilares, tanto em posição quanto em tamanho, melhorando função e estética (FISH; EPKER; SULLIVAN, 1993). Uma abordagem convencional muitas vezes é preconizada, sendo aquela cujo tratamento ortodôntico precede a ortognática e retorna sua mecânica após a cirurgia (TENG; LIOU, 2014)

São vários os fatores que influenciam na escolha de um plano de tratamento, entre eles destacam-se a idade, o grau de deformidade, o tempo de tratamento, prognóstico, o custo, estágio de crescimento e de desenvolvimento da dentição do paciente (GOLDSTEIN, 1980). Portanto, para um plano de tratamento complexo, também é necessária uma equipe multiprofissional para o caso, com isso aumenta os horizontes do tratamento e o torna menos estressante para o paciente (FISH; EPKER; SULLIVAN, 1993).

Cabe ao clínico geral restaurar a dentição e tratar de doenças periodontais, deixando o paciente pronto para a atuação do ortodontista (GOLDSTEIN, 1980). Na abordagem convencional a mecânica ortodôntica deve remover as compensações dentárias antes da cirurgia ortognática. Entretanto, muitas vezes esta movimentação causa uma piora na estética, pois torna a maloclusão mais evidente pelo reposicionamento dos dentes em suas bases ósseas de origem, piorando o perfil facial e a função mastigatória, devendo ser explicado para o paciente antes do início do tratamento. Porém, o aumento desta discrepância dentária na

ortodontia pré-cirúrgica faz com que os resultados em tecido mole da face sejam mais satisfatórios (GOLDSTEIN, 1980; JACOBS; SINCLAIR, 1983; ARNETT, 2010).

As principais movimentações são realizadas antes da cirurgia e o trabalho do ortodontista é equilibrar a correção da oclusão, com a função da articulação temporomandibular (ATM), a saúde periodontal, a estabilidade e o equilíbrio facial, ao mover os dentes para corrigir a mordida (GOLDSTEIN, 1980; ARNETT; BERGMAN, 1993a) . O cirurgião bucomaxilofacial assume a parte cirúrgica do tratamento junto com o planejamento cirúrgico prévio do caso (GOLDSTEIN, 1980).

### **2.3.2 Etapa Cirúrgica**

Os tratamentos cirúrgicos são realizados no hospital, sob anestesia geral e geralmente duram de 2 à 4 horas. Os riscos referentes ao tratamento cirúrgico são relatados como – infecções, consolidação tardia, recidiva, trauma, perda de dentes, dormência – contudo, felizmente, essas complicações hoje são extremamente raras devido às técnicas cirúrgicas avançadas, uso de antibióticos, melhores métodos de fixação, entre outros (GOLDSTEIN, 1980; GIL; CLAUS, 2009).

A técnica cirúrgica Le Fort I é comumente utilizada nas correções das deformidades dentofaciais e proporciona a movimentação da maxila em diferentes direções. Já a Osteotomia Sagital Bilateral do Ramo Mandibular é amplamente utilizada para avanços, recuos e assimetrias mandibulares, e atualmente as duas técnicas podem ser utilizadas de maneira combinada quando há necessidade de correção bimaxilar (GIL; CLAUS, 2009).

São empregados dois métodos de fixação para as partes ósseas reposicionadas nos tratamentos cirúrgicos, são eles a fixação rígida e a semirrígida. Para a fixação rígida utiliza-se mini placas de titânio e para a semirrígida utiliza-se fios de aço inoxidáveis intermaxilares (SIQUEIRA *et al.*, 2007). Considera-se a forma rígida de fixação a mais moderna e a que produz menos problemas na reabilitação muscular depois da cirurgia (BELL; JACOBS; QUEFADA, 1986; BERGER *et al.*, 2000). Porém quanto a estabilidade após a cirurgia ortognática, Berger *et al.*(2000) concluíram que em ambos os métodos de fixação ocorreu estabilidade após um ano da cirurgia.

### 2.3.3 Etapa Pós-Cirúrgica

A percepção dos pacientes no período pós-operatório é singular, pois cada recuperação é diferente, entretanto inchaço, hematomas, cansaço, dor e mau humor são itens mais comumente relatados durante as duas primeiras semanas. A partir do sétimo dia ocorre a diminuição gradativa destes itens e uma melhora na qualidade de vida começa a ser percebida. A dieta nas primeiras semanas limita-se a líquidos e alimentos pastosos e acredita-se que os pacientes podem perder de 3 à 6 quilos neste período (ROBINSON; HOLM, 2010).

Os autores Phillips, Blakey e Jaskolka, (2008), realizaram um estudo para avaliar o tempo para a recuperação da qualidade de vida de 170 pacientes após a cirurgia ortognática. Para a maioria dos pacientes a sensação de desconforto e dor persistiu por 2 à 3 semanas de pós-operatório e a volta para o dia-a-dia normal ocorreu dentro de 1 mês. Além disso, problemas referentes à mastigação, abertura de boca e ingestão de alimentos duraram em média 7 semanas. Os autores concluíram que os pacientes poderiam voltar ao trabalho ou à escola 2 à 3 semanas após a cirurgia ortognática.

Há uma melhora significativa na estética resultante da cirurgia, além da melhoria nas relações oclusais, colocando os dentes em relações mais favoráveis e prolongando sua retenção em boca. Além disso, melhoras são vistas em relação à fala, higiene mastigatória, permeabilidade de vias aéreas superiores (VAS) e deglutição (GOLDSTEIN, 1980).

Cirurgias de avanço maxilomandibular levam a um aumento tanto da área quanto do volume das VAS (CHRISTOVAM *et al.*, 2016). Hourfar *et al.* (2017) realizaram um estudo para comparar as alterações no espaço da via aérea posterior em pacientes submetidos a cirurgia ortognática para correção de Classe II. Os autores concluíram que as mudanças foram mais pronunciadas em pacientes com avanço mandibular em comparação com cirurgia de avanço mandibular com retração maxilar.

Um acompanhamento a longo prazo do caso cirúrgico se faz necessário para avaliar os resultados obtidos após a cirurgia ortognática e a possibilidade de recidiva (LAKE *et al.*, 1981). Um estudo longitudinal foi realizado por Lake *et al.* (1981), com pacientes com retrognatismo mandibular que necessitavam de avanço mandibular cirúrgico para a sua correção. Os autores concluíram que quanto maior é o avanço mandibular maiores as chances de recidiva, independente da idade do paciente.

A osteotomia realizada em torno das raízes dentárias durante o procedimento cirúrgico promove uma movimentação ortodôntica mais acelerada após a cirurgia devido a remodelação óssea que ocorre na região e cabe ao ortodontista aproveitar este momento para retomar a mecânica ortodôntica (YEN, 2015). A movimentação ortodôntica após a cirurgia se assemelha à dinâmica de um tratamento ortodôntico convencional, alinhando os dentes, overjet e overbite ideais, torques de finalização, paralelismo de raízes, e algum posicionamento estético, se necessário. O tempo do tratamento ortodôntico na etapa pós-cirúrgica varia conforme a gravidade da deformidade tratada (JACOBS; SINCLAIR, 1983). Autores mostram que normalmente este período varia de 6 meses à 1 ano após a cirurgia ortognática (LIMA JÚNIOR et al., 1999).

### **3 OBJETIVOS**

#### **3.1 Objetivo Geral**

Descrever o tratamento multidisciplinar de uma paciente que apresenta alteração de cor dental com a presença de manchas hipoplásicas localizadas nos incisivos superiores e deformidade dentofacial padrão II com retrognatismo da mandíbula.

#### **3.2 Objetivos Específicos**

A. Relatar o planejamento multidisciplinar realizado por especialistas em dentística, cirurgia bucomaxilofacial e ortodontia.

B. Relatar o plano de tratamento multidisciplinar executado, levando em consideração as particularidades de cada etapa.

C. Relatar o tratamento realizado para as alterações dentais (manchas hipoplásicas) e para as alterações faciais (retrognatismo mandibular, com auxílio do planejamento 3D).

## **4 RELATO DE CASO CLÍNICO**

A seguir será relatado o caso clínico que foi desenvolvido na Universidade Federal de Santa Catarina (UFSC) após a assinatura do Termo de Consentimento Livre e Esclarecido pela paciente, autorizando o tratamento.

### **4.1 Exame Clínico**

Paciente do sexo feminino, aos 18 anos de idade, leucoderma, procurou o atendimento na Clínica da UFSC, com queixa principal de manchas nos dentes superiores anteriores. A paciente relatou que havia utilizado aparelho fixo em um momento anterior para correção de linha média e retrognatismo mandibular, porém optou por removê-lo, sem a finalização adequada do caso, pois na época mudou-se de cidade. Ao remover o aparelho fixo as manchas hipoplásicas, que antes estavam encobertas pelos braquetes, passaram a chamar a atenção da paciente passando a ser a sua queixa principal e prejudicando a sua autoestima.

Ao exame clínico verificou-se coloração amarelada dos dentes e manchas hipoplásicas localizadas no terço médio e incisal dos incisivos centrais superiores e inferiores e no terço incisal dos incisivos laterais superiores (Figura 3) diagnosticadas como Hipoplasia de Turner. Além da alteração de cor, os dentes também apresentavam textura e forma alteradas devido à malformação dental (Figura 4), comprometendo esmalte e dentina. Para auxiliar no diagnóstico das manchas hipoplásicas foi utilizado o transiluminador na face palatina dos dentes a fim de visualizar a profundidade e o grau de opacidade das manchas hipoplásicas (Figura 5). A alteração do perfil facial, o desvio de linha média e a relação de molares também foram diagnosticados neste momento, porém a paciente preferiu apenas tratar as manchas presentes.



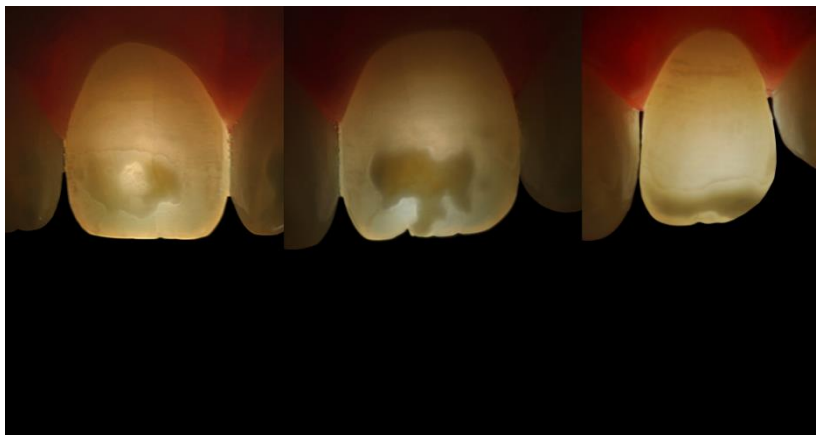
Figura 3 – Ao analisar clinicamente, verificou-se a coloração levemente amarelada dos dentes e a presença de manchas hipoplásicas nos terços médio e incisal dos incisivos centrais superiores e terço incisal de incisivos laterais.

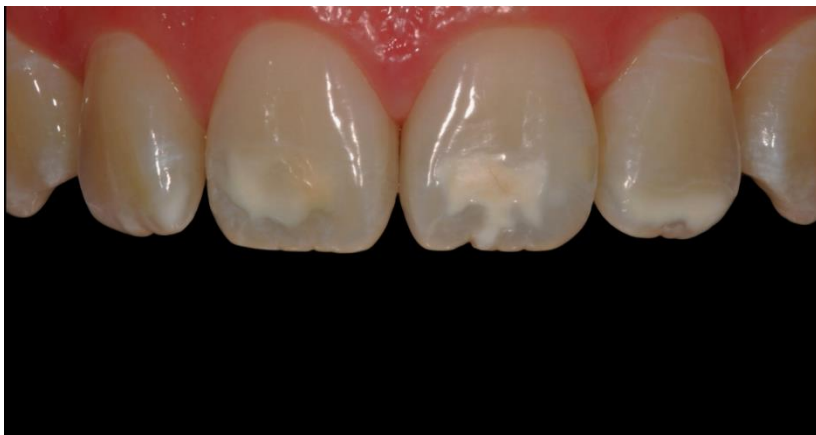

Figura 4 – Vista incisal dos incisivos superiores. Observa-se que, além da alteração da cor, há modificação na morfologia e na textura da superfície.

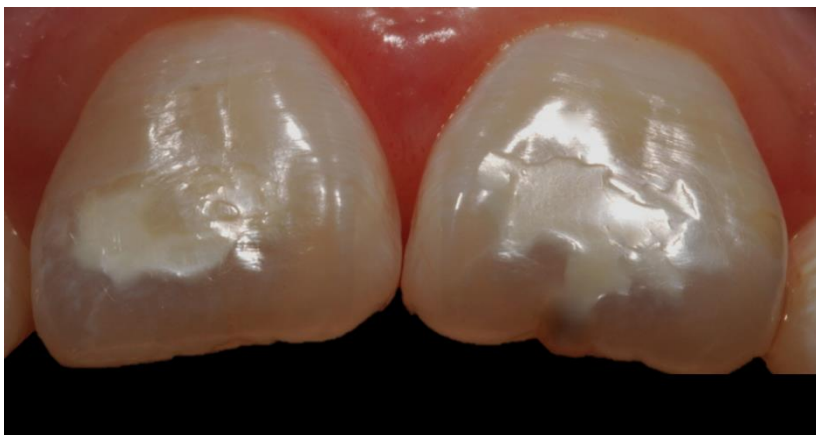

Figura 5 - Com um transiluminador posicionado na face palatal dos dentes foi possível visualizar o grau de opacidade e a profundidade das manchas hipoplásicas.



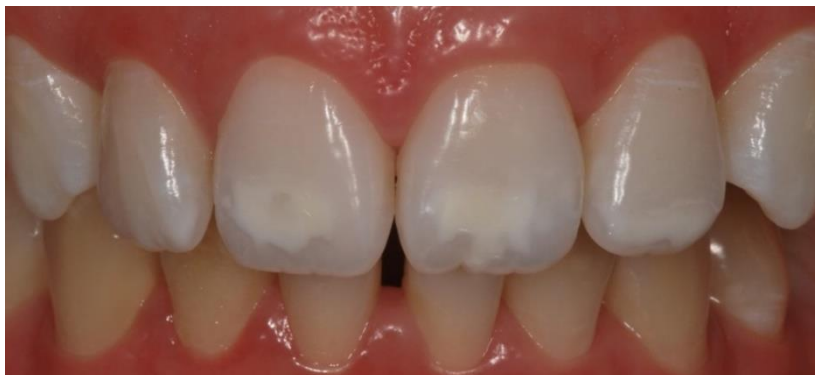## 4.2 Etapa Restauradora

A etapa restauradora foi registrada por meio de fotos intraorais<sup>1</sup> com o auxílio de uma câmera profissional (Marca: Nikon; Modelo: 5200; Lente: Sigma 105 mm; Flash: Nikon R1C1). Ao iniciar o tratamento restaurador foi necessária a avaliação prévia da cor dental. Verificando que a paciente estava insatisfeita com a coloração dos dentes, foi realizado o clareamento caseiro supervisionado com Peróxido de Carbamida 16% (Marca: FGM), por 4 semanas. Quatorze dias depois notou-se que o clareamento foi efetivo nos dentes (Figura 6), porém destacou as manchas hipoplásicas, necessitando de um tratamento restaurador com resina composta. Optou-se por remover as manchas presentes nos dentes 11, 21 e 22. Após clareamento nos dentes inferiores, constatou-se que, ao sorrir, os incisivos inferiores tinham pouca exposição, logo eles não foram incluídos no tratamento.

---

<sup>1</sup> Figuras do diagnóstico e tratamento das manchas hipoplásicas foram extraídas de: BERNARDON, Jussara Karina; GONDO, Renata. Tratamento restaurador de manchas hipoplásicas. In: BARATIERI, Luiz Narciso et al (Org.). **Visão Clínica: Casos e Soluções**. Florianópolis: Ponto, 2010. Cap. 5. p. 62-101.

Figura 6 - Observa-se o resultado do clareamento caseiro supervisionado da arcada superior com Peróxido de Carbamida a 16%, durante 4 semanas.



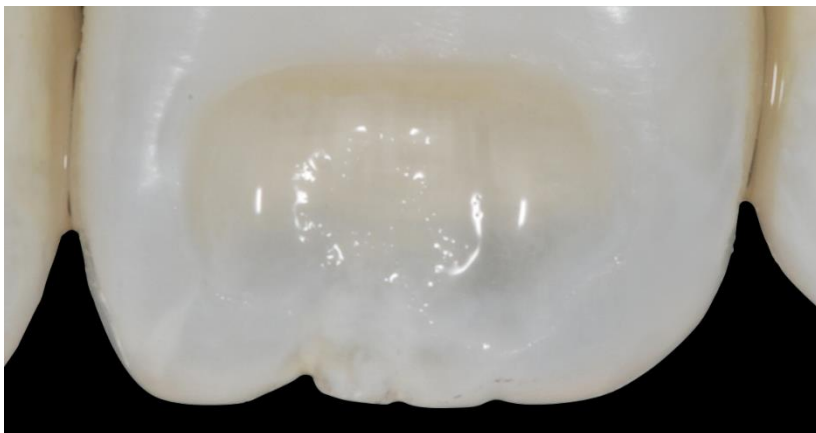
A cor da resina composta foi selecionada utilizando a escala de cor Opallis (FGM). A cor referente ao esmalte foi escolhida posicionando a escala no terço incisal e a cor referente à dentina posicionando a escala no terço cervical, este mais saturado. Tanto a escala quanto o elemento dental apresentavam-se umedecidos e as cores selecionadas foram DA1 (dentina A1), D-Bleach (dentina para dente clareado), TB (efeito azul opalescente) e E-Bleach H (esmalte para dente clareado).

Iniciou-se o procedimento restaurador pelo dente 21, aonde a mancha branca hipoplásica envolvia o seu terço médio e incisal. Foi realizada a profilaxia do elemento dental e o isolamento absoluto com lençol de borracha. Para o preparo cavitário utilizou-se ponta diamantada esférica e precisou muita atenção por parte do operador, a fim de não remover tecido sadio, restringindo-se apenas a lesão. Para não comprometer o resultado estético final, a cavidade foi constantemente hidratada, a fim de que nenhum remanescente da mancha hipoplásica permanecesse nas margens do preparo (Figura 7 e 8).

Figura 7 - Constante hidratação da cavidade para avaliar qualquer remanescente da mancha hipoplásica.

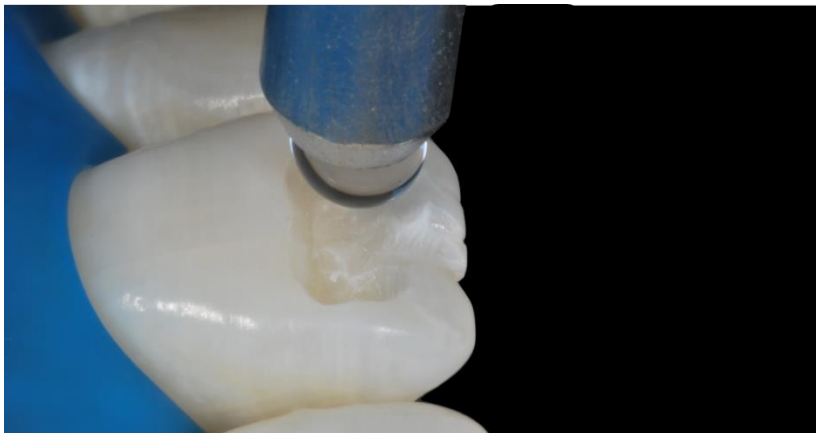

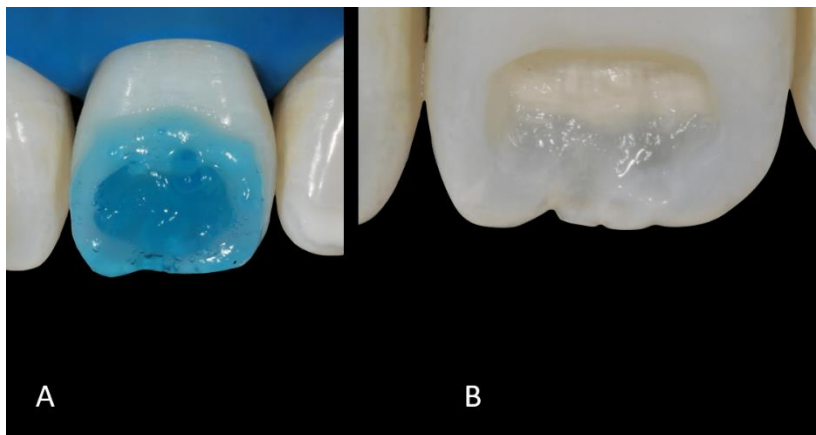
Figura 8 - Preparo cavitário no dente 21 finalizado e restrito à mancha, sem a confecção do bisel no ângulo cavossuperficial.



Após remoção total da mancha hipoplásica, foi realizado o condicionamento ácido (Figura 9) utilizando Ácido Fosfórico 37% Condac (FGM), por 15 segundos em dentina e 30 segundos em esmalte. A cavidade foi enxaguada por 60 segundos, o esmalte foi seco com jatos

de ar e a dentina se manteve úmida, protegida por algodão estéril. Foi aplicado o sistema adesivo e fotoativado (Fotoativador Bluephase 20i – Marca Ivoclar Vivadent) por 40 segundos.

Figura 9 - Condicionamento do preparo com ácido fosfórico 37%, durante 15 segundos em dentina e 30 segundos em esmalte (A). Aspecto do preparo após o condicionamento (B).

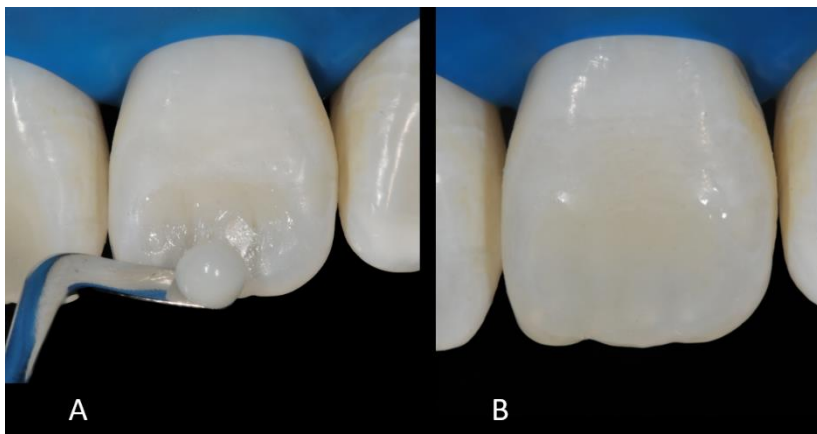


A restauração foi realizada por meio da técnica incremental, manipulando incrementos pequenos e fotoativando um incremento de resina composta por vez. Conforme as características anatômicas do incisivo central superior foi reproduzido o halo opaco na borda incisal com o compósito D-Bleach. A dentina do fundo da cavidade e os mamelos foram reproduzidos com o compósito DA1, sem levar a resina composta perto da borda incisal (Figura 10). Para o halo opalescente foi utilizado o compósito TB entre os mamelos e o halo opaco. A fim de reproduzir o esmalte dental, utilizou-se a resina composta E-Bleach H (Figura 11) e com a ajuda de pincéis o compósito mesclou-se com a estrutura dental restante.

Figura 10 – Aspecto aproximado da escultura da dentina artificial. Para melhor reprodução dos efeitos incisais, os mamelos dentinários foram subdivididos para garantir maior naturalidade.

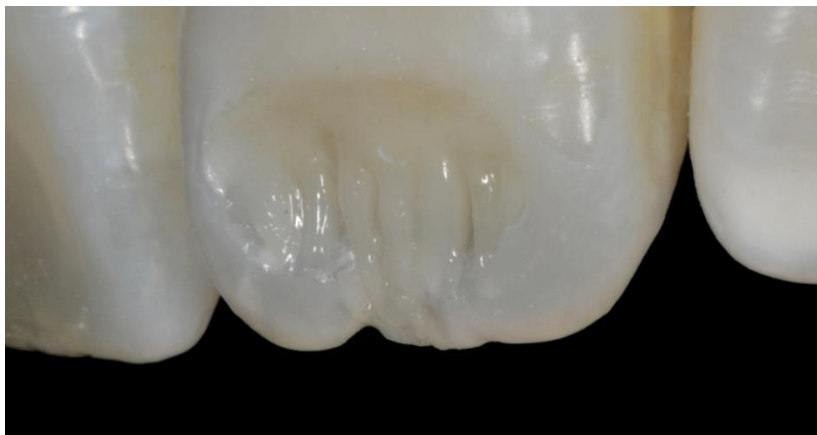

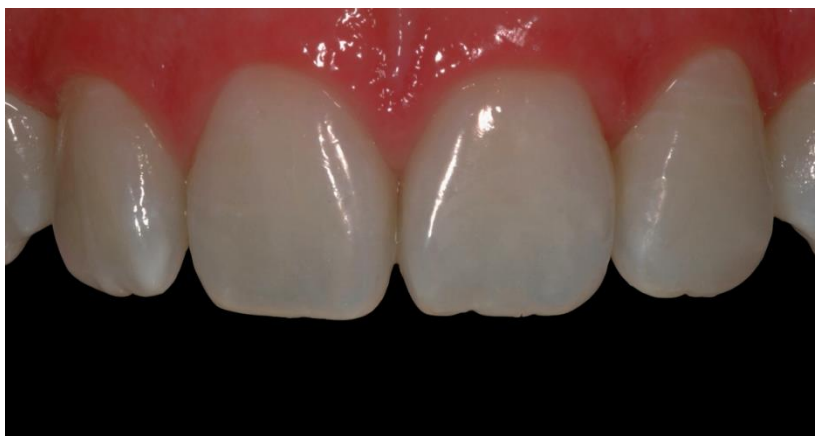Figura 11 – Inserção de incremento de resina para dente clareado (E-Bleach H, Opallis, FGM) para reprodução do esmalte artificial (A). Reprodução do esmalte concluída (B).



Foi realizada a fotoativação final no elemento 21 e repetiu-se o procedimento nos elementos 11 e 22. Após a finalização foi realizado o

acabamento inicial dos dentes restaurados com discos de lixa flexíveis. O acabamento final foi realizado após 7 dias com discos de lixa enquanto que o polimento foi obtido utilizando feltros, escova de pelo de cabra e pastas diamantadas. O aspecto final do tratamento restaurador pode ser verificado na Figura 12. Quanto ao dente 12 optou-se por não envolvê-lo no tratamento, visto que uma harmonia final já havia sido estabelecida.

Figura 12 - Resultado final do tratamento restaurador nos dentes 11, 21 e 22.



Do ponto de vista estético, este primeiro tratamento foi suficiente para atender a queixa da paciente quando a mesma apresentava 18 anos de idade. Contudo, após 3 anos, a paciente retornou insatisfeita com o seu perfil facial e com o desvio de linha de média presente, e ainda, relatou episódio de dor aguda na ATM. Na consulta com ortodontista, visto que tanto o desvio de linha média quanto a posição dos molares em Classe II de Angle se mantiveram durante a primeira ortodontia, foi ressaltada a necessidade de tratamento orto-cirúrgico para correção da oclusão.

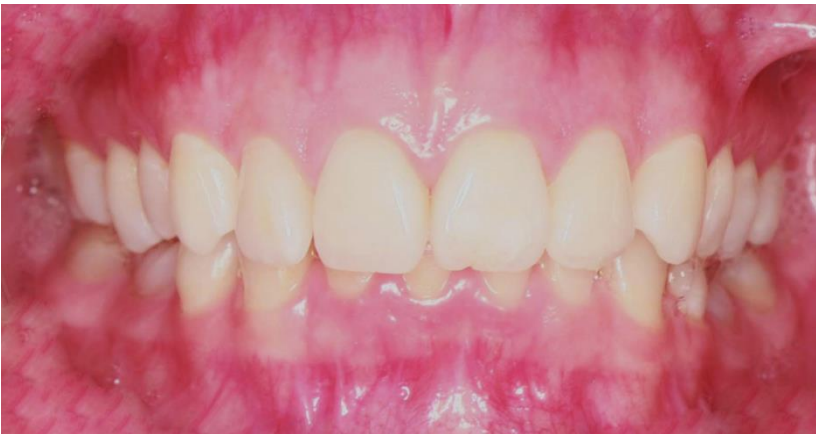### 4.3 Etapa Ortodôntica Pré-Cirúrgica

Para iniciar o tratamento ortodôntico, foi realizada anamnese, exame clínico minucioso, moldagem da arcada superior e inferior com alginato, exames de imagem e fotografias extra e intra-bucais<sup>2</sup>.

#### 4.3.1 Diagnóstico Ortodôntico

Ao avaliar o caso, o ortodontista diagnosticou alterações dentárias como: agenesia de segundos pré-molares inferiores (35 e 45), presença dos dentes decíduos nessa região (75 e 85), ausência dos terceiros molares (18, 28, 38 e 48), onlays nos elementos 36 e 46 e extrusão do elemento 15. O diagnóstico ântero-posterior foi Classe II (1ª divisão) de Angle pelo retrognatismo mandibular, além disso observou-se overbite de 5 mm, overjet de 6 mm, curva de Spee inferior acentuada pela extrusão dos dentes anteriores inferiores, desvio de linha média superior e inferior, biotipo periodontal fino, com condições periodontias e dentárias satisfatórias (Figura 13, 14 e 15). E ainda, arco superior com formato assimétrico e lábio inferior evertido.

Figura 13 - Fotografia intra-bucal: observa-se o desvio de linha média superior e inferior e overbite acentuado.



---

<sup>2</sup> Figuras pré e pós operatórias cedidas pelo Dr. Eduardo Parente.



Figura 14 - Fotografia intra-bucal direita. Observa-se o overjet e overbite acentuados, a relação dos primeiros molares em Classe II (Angle), molar decíduo em infra-oclusão e extrusão do dente 15.

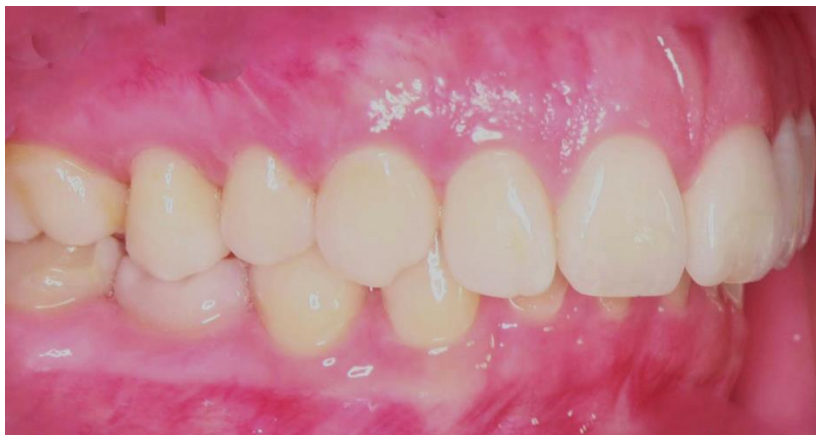
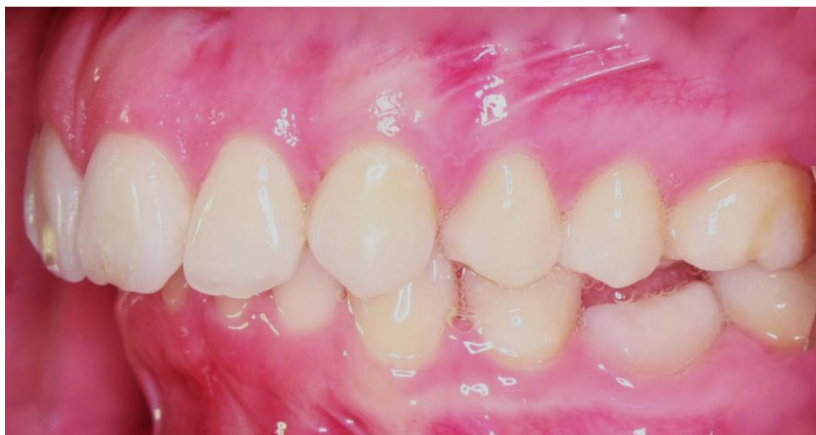
Figura 15 – Fotografia intra-bucal esquerda. Observa-se o overjet e overbite acentuados, a relação dos primeiros molares em Classe II (Angle) e molar decíduo em infra-oclusão.



### 4.3.2 Diagnóstico Cefalométrico

A partir do traçado cefalométrico foram obtidos os valores e comparados com a normalidade conforme a Tabela 1. O ângulo SNA encontrado foi de 81,56°, estando dentro da normalidade (82°) de acordo com a análise de Steiner (1953). O ângulo SNB foi de 75,03°, considerado menor do que a norma (80°), revelando um retrognatismo da mandíbula em relação à base do crânio (STEINER, 1953). Já o ângulo ANB, tem como valores de normalidade de 0° à 4,5°, porém neste caso o valor encontrado foi de 6,53°, o que confirma uma malocclusão de Classe II esquelética, segundo Steiner (1953).

O valor de normalidade do ângulo GoGn.SN é de 32°, porém no caso clínico descrito este apresentou valores acima da normalidade (34,80°) revelando um crescimento vertical aumentado. Já o ângulo IMPA apresenta 87° como seu valor de normalidade, todavia no caso descrito o ângulo encontrado foi de 95,32° Este aumento significou a inclinação para vestibular dos incisivos centrais inferiores (TWEED, 1954).

Tabela 1 - Comparação entre os valores de normalidade e os valores obtidos das medidas cefalométricas da paciente.

| Ângulo  | Norma     | Paciente |
|---------|-----------|----------|
| SNA     | 82°       | 81,56°   |
| SNB     | 80°       | 75,03°   |
| ANB     | 0° - 4,5° | 6,53°    |
| GoGN.SN | 32°       | 34,80°   |
| IMPA    | 87°       | 95,32°   |

Fonte: Elaborado pelo autor.

### 4.3.3 Tratamento Ortodôntico Pré-Cirúrgico

Ao traçar o plano de tratamento, o ortodontista sugeriu duas opções para a paciente quanto ao seu tratamento. A primeira opção consistia em

ortodontia preparatória, em seguida a cirurgia ortognática e para finalização do caso a ortodontia com o uso de elásticos. A segunda opção seria a extração dos pré-molares superiores para a retração total do seguimento ânterossuperior, diminuindo o overjet. Porém, foi esclarecido para a paciente que somente a ortodontia corrigiria a sua oclusão, entretanto o impacto na face não seria o mais harmônico.

Inicialmente a paciente havia optado pela segunda opção, pois relatou não querer ser submetida a uma cirurgia mais invasiva, além do alto custo financeiro deste procedimento. Contudo, após uma avaliação com um cirurgião bucomaxilofacial, a paciente se mostrou mais confiante, teve seus questionamentos respondidos e optou pela cirurgia, mudando a mecânica ortodôntica.

O tratamento ortodôntico iniciou com a colocação dos elásticos para afastamento dental para posterior prova da banda ortodôntica nos primeiros molares permanentes superiores e inferiores. Após a instalação do aparelho ortodôntico, colagem dos braquetes ortodônticos cerâmicos (Marca: Orthometric – Estéticos Cerâmicos MBT SLOT 022.030), ocorreu o nivelamento e alinhamento do arco superior e inferior por meio de uma sucessão de fios de aço devidamente coordenados. Em cada consulta os fios foram trocados aumentando o calibre até a etapa da montagem dos fios pré-cirúrgicos.

A fim de preparar a paciente para a cirurgia ortognática, o ortodontista avaliou as necessidades pré-operatórias. No arco superior as necessidades eram: corrigir a forma do arco, a extrusão do elemento 15 e a linha média superior. É sabido que as extrações dentárias, quando indicadas, normalmente são realizadas antes da cirurgia, durante a etapa de preparação ortodôntica (JACOBS; SINCLAIR, 1983). Porém neste caso, optou-se pela manutenção dos segundos molares decíduos 75 e 85 e por realizar desgastes proximais para a manter a largura ideal de um pré-molar inferior que seria instalado após a cirurgia ortognática com a colocação de implantes nessas regiões.

A escolha de manter os dentes decíduos pelo ortodontista preserva o espaço ocupado por eles, estética e função durante o tratamento ortodôntico, principalmente em casos como este cujo fechamento de espaço é desfavorável (THYS *et al.*, 2006). Neste caso as coroas clínicas dos dentes 75 e 85 foram aumentadas com material adesivo para oclusão com os seus respectivos antagonistas.

Ainda na ortodontia pré-cirúrgica, optou-se por manter a linha média dentária inferior pois estava alinhada com o mento e manter a linha média dentária superior para que ela fosse corrigida na cirurgia ortognática. Optou-se por corrigir a curva de Spee com 3 mm de intrusão

do segmento anterior e 2 mm de extrusão do segmento posterior, auxiliando na correção parcial da sobremordida. O restante desta correção ocorreu com o uso de elásticos na etapa pós-cirúrgica. A etapa ortodôntica pré-cirúrgica durou 2 anos. Trinta dias antes da cirurgia ortognática o ortodontista estabilizou os arcos dentários com fio retangular e posicionou os esporões nas ameias.

## 4.4 Etapa Cirúrgica

Após a conclusão da ortodontia pré-cirúrgica, a paciente retorna ao cirurgião bucomaxilofacial, para a avaliação pré-operatória. Nesta consulta o especialista avaliou a paciente como um todo, associou as medidas faciais com a harmonia esperada e ouviu os anseios da paciente.

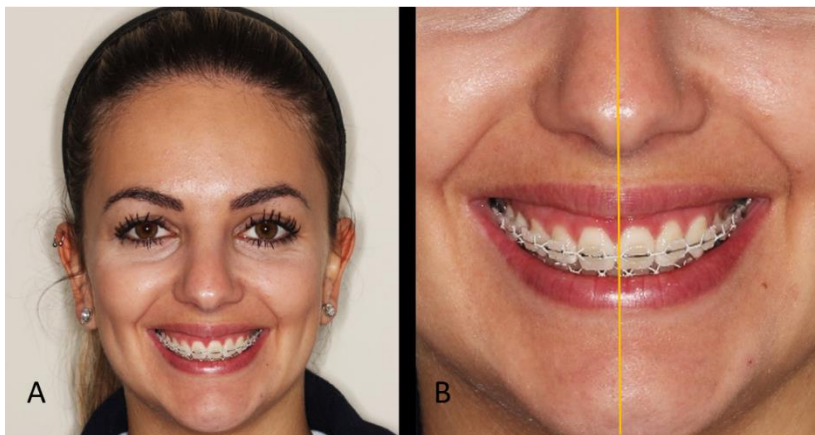
### 4.4.1 Análise Pré-Cirúrgica

Em uma visão frontal, ao sorrir, observou-se que a exposição dos incisivos centrais superiores foi total, aonde a paciente mostrava todo o dente e mais 3 mm de gengiva, revelando uma alteração do *Pitch*. Além disso, a exposição gengival do lado direito foi mais evidente (4 mm) do que do lado esquerdo (3 mm), trazendo como base a gengiva acima dos caninos, mostrando uma mudança no *Roll* (Figura 16). Quanto aos incisivos inferiores, conforme citado anteriormente, eles pouco apareciam no repouso (2 mm) e ao sorrir a paciente mostrava 5 mm deles. E ainda, linha média dentária superior desviada 2 mm para a direita em relação à linha média facial (Figura 16), linha média dentária inferior desviada 3 mm para a esquerda em relação à linha média dentária superior e que a linha média dentária inferior estava corretamente posicionada em relação à linha média do mento.

No repouso (Figura 17), a análise da simetria facial mostrou que a paciente apresentava desvio nasal e mandibular para a esquerda (*Yaw* rotacionado para a esquerda) porém músculo masseter e mental estavam simétricos em relação à face. No terço médio apresentava preenchimento paranasal deficiente, ângulo nasolabial evidenciado. A paciente apresentava também a largura de base alar medindo 30 mm. No terço inferior apresentava, o sulco mentolabial e linha de expressão do nariz até a boca (bigode chinês) profundos, lipomatose supra platisma leve e

incompetência labial, dificultando o selamento dos lábios, caracterizando a deficiência mandibular.

Figura 16 – Análise da simetria facial em vista frontal ao sorrir (A). Desvio da linha média dentária superior em relação à linha média da face; exposição excessiva de gengiva acima do canino direito sendo maior em relação ao canino esquerdo (B).



Na análise do perfil facial (Figura 18), a paciente apresentava suporte nasal e labial deficiente, comprimento submandibular de 40 mm, ângulo nasolabial aberto, ângulo mentolabial fechado, ângulo cervico-mandibular pouco definido. Na análise intra-oral foi confirmado o diagnóstico feito pelo ortodontista e tanto a análise de Bolton quanto a dimensão transversal apresentavam-se boas conforme avaliação dos modelos de gesso.

Figura 17 - Análise facial em uma vista frontal no repouso (A). Observa-se o terço inferior da face desproporcional (curto) em relação aos demais (B).

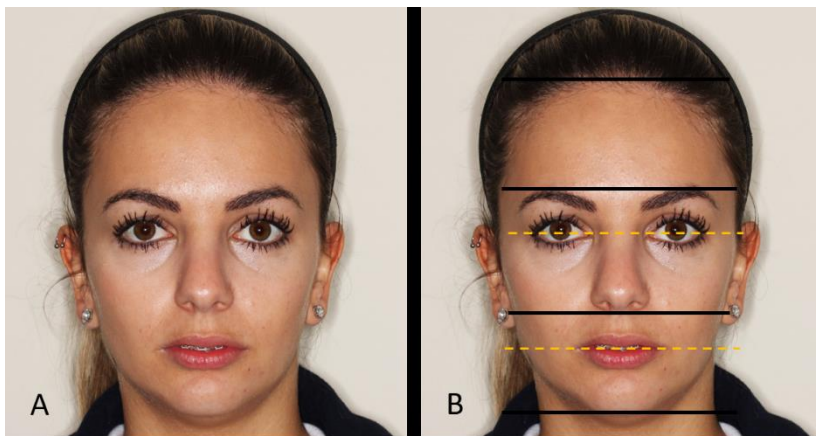
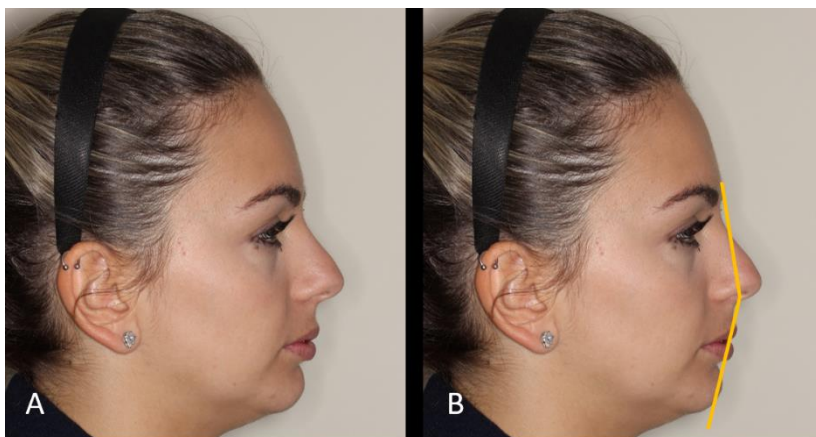

Figura 18 – Análise do perfil facial (A). Observa-se o ângulo do convexidade facial, menor que  $180^\circ$ , revelando um perfil convexo (B).



Ao examinar a ATM a paciente relatou um episódio de dor porém diz ter cessado após o início do tratamento ortodôntico. Ao exame clínico ainda, apresentava leve mialgia à palpação massetéica e temporal, ausência de estalos e crepitações, abertura máxima de 41 mm com desvio para o lado esquerdo durante a abertura. Quanto à análise de VAS, a paciente apresentava respiração nasal e bucal, lábios ressecados, obstrução nasal e desvio de septo para esquerda. Revelou casos de sinusite crônica com períodos de exacerbação, ronco, sonolência e cansaço frequentes.

#### **4.4.2 Planejamento Cirúrgico**

Na segunda consulta, para o planejamento cirúrgico, foram solicitados TCFB e modelo de gesso superior e inferior para o posterior escaneamento. Para a cirurgia em ambiente hospitalar foram solicitados exames para avaliação da saúde geral da paciente e realizada a consulta com o anestesista prévio à cirurgia. A partir das características coletadas no exame físico, exames complementares e a opinião da paciente, o cirurgião pôde planejar a cirurgia ortognática almejando o melhor resultado estético-funcional. Foi utilizado como ferramenta para o planejamento o software Dolphin Imaging, que aliado à TCCB, pôde simular com elevada precisão o resultado final a ser obtido (Figuras 19, 20 e 21).

Figura 19 - Planejamento com software Dolphin Imaging. Análise pré-operatória frontal (A). Simulação do pós-operatório (B).

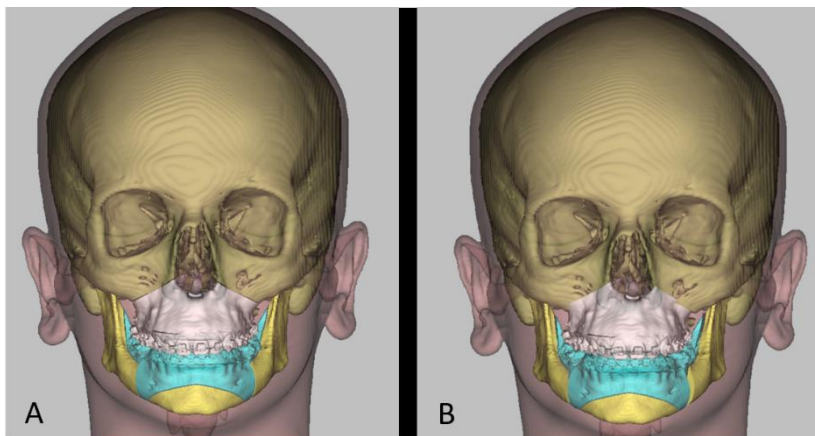


Figura 20 - Planejamento com software Dolphin Imaging. Análise pré-operatória de perfil (A). Simulação do pós-operatório (B).

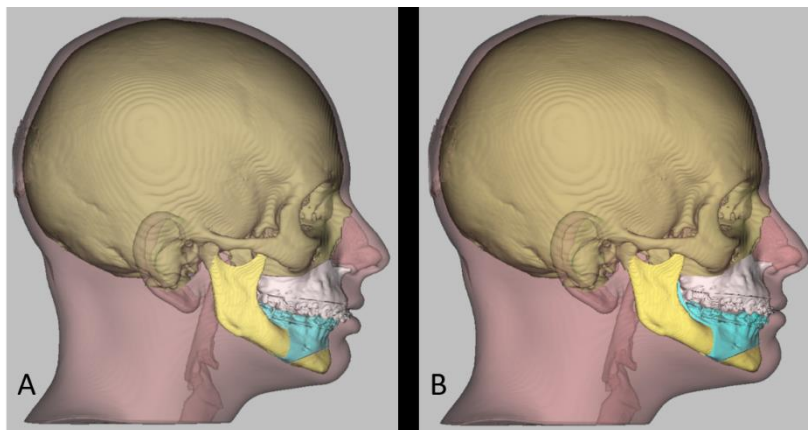
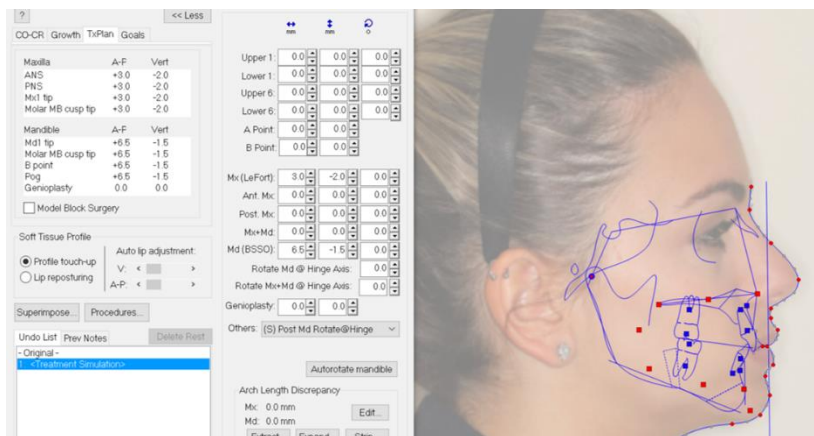




Figura 21 – Simulação do resultado final em tecido mole para a aprovação final da paciente.



#### 4.4.3 Cirurgia Ortognática

Foi optado por Osteotomia Le Fort I, com avanço maxilar de 3 mm e reposição superior de 3 mm. Mesmo a paciente apresentando o SNA dentro da normalidade, planejou-se o avanço maxilar de 3 mm pois a mesma apresentava uma falta de preenchimento paranasal denunciando a deficiência do terço inferior da face. Optou-se em subir o lado direito, corrigir o *Roll*, a linha média superior e não segmentar a maxila. Foi realizado a septoplastia e turbinectomia em conjunto com a cirurgia ortognática visando uma melhor respiração e uma maior passagem de ar pelo nariz.

Quanto à mandíbula optou-se por Osteotomia Sagital Bilateral do Ramo Mandibular, avançando 6 mm de posterior para anterior, corrigir a linha média inferior, o nivelamento e o *Yaw*. Não foi necessária a realização de segmentação mandibular e tão pouco genioplastia. A partir do guia cirúrgico confeccionado de acordo com o planejamento realizado, os maxilares foram posicionados e fixados. Foi optado pela fixação rígida com mini placas de titânio e parafusos em ambos maxilares.

Não houve bloqueio maxilo-mandibular após a cirurgia, facilitando a recuperação, alimentação e higienização oral, porém elásticos intermaxilares foram utilizados. A paciente retornou à sua vida social em 2 semanas de pós-operatório e o retorno ao ortodontista ocorreu 4 semanas após a cirurgia ortognática.

#### 4.5 Etapa Pós-Cirúrgica

Foi realizada uma nova TCCB 6 meses após a cirurgia ortognática. Por meio deste exame foi possível verificar as mudanças alcançadas tanto no perfil facial quanto na VAS e na estética. Além disso, foi possível analisar a localização das mini placas de titânio e os parafusos colocados no reposicionamento ósseo (Figura 22).

Quanto à análise das vias áreas superiores, verificou-se um aumento tanto em área quanto em volume. A área axial mínima, que antes era de 78 mm<sup>2</sup>, aumentou para 109 mm<sup>2</sup>, considerado excelente (Figura 23). Quanto à análise cefalométrica, a sobreposição do traçado no planejamento com o traçado obtido após a cirurgia (Figura 24) mostrou pouca diferença entre os dois, revelando a previsibilidade e confiabilidade do planejamento virtual 3D.

Figura 22 - Em vista frontal (A) e de perfil (B) observa-se os locais de fixação rígida utilizando mini placas de titânio e parafusos.

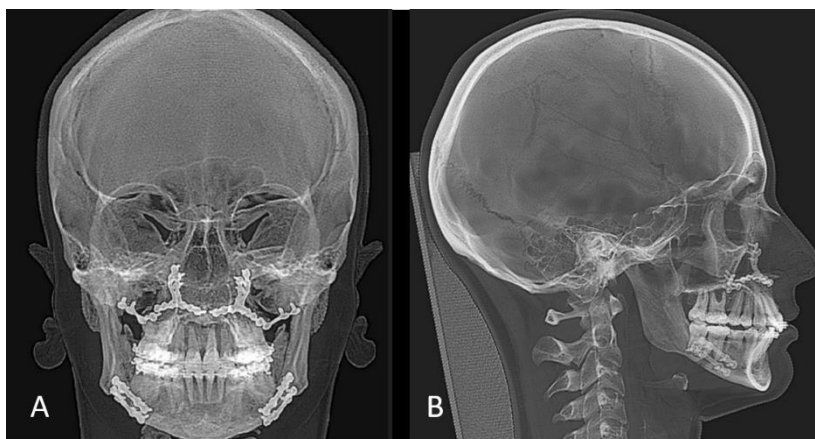


Figura 23 - Comparação da VAS antes (A) e depois (B) da cirurgia ortognática com ênfase no aumento da área axial mínima, de 78,0 mm<sup>2</sup> para 109 mm<sup>2</sup>.

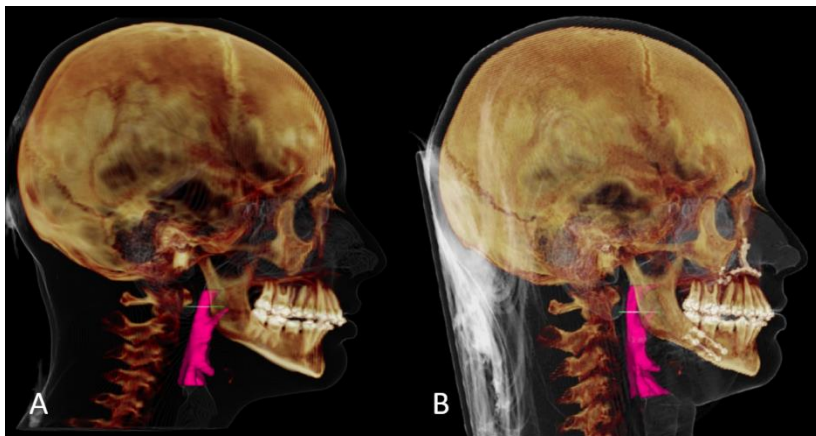
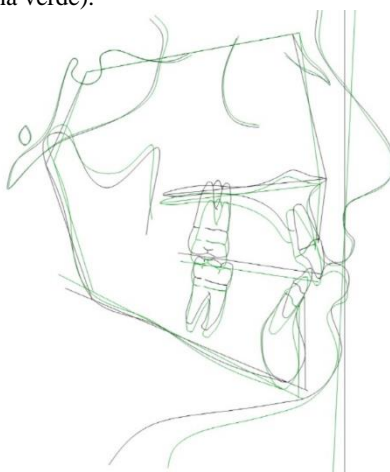


Figura 24 - Traçado cefalométrico obtida na simulação (linha azul) sobrepondo o resultado final (linha verde).<sup>3</sup>



<sup>3</sup> Como consenso a linha azul é utilizada em traçados intermediários e a linha verde para traçados de contenção (ZAMPIERI et al., 2005).

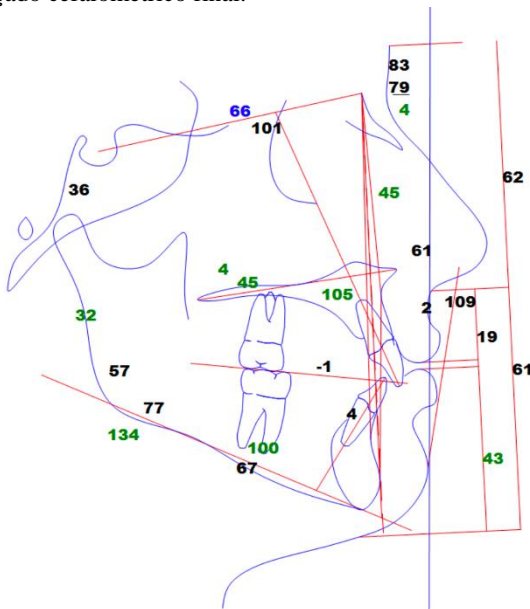
Na análise cefalométrica final, foi possível verificar a alteração de alguns ângulos cefalométricos (Tabela 2), por exemplo o ângulo ANB que diminuiu de 6,53° para 4°, passando de um perfil facial Classe II para um perfil facial Classe I (Figura 25).

Tabela 2 - Comparação entre os valores de normalidade com os valores apresentados no pré-operatório e pós-operatório.

| Ângulo  | Norma     | Pré-operatório | Pós-operatório |
|---------|-----------|----------------|----------------|
| SNA     | 82°       | 81,56°         | 83°            |
| SNB     | 80°       | 75,03°         | 79°            |
| ANB     | 0° a 4,5° | 6,53°          | 4°             |
| GoGN.SN | 32°       | 34,80°         | 32°            |

Fonte: Elaborado pelo autor.

Figura 25 - Traçado cefalométrico final.



Novos registros fotográficos foram realizados para analisar a harmonia alcançada depois da cirurgia ortognática considerando a movimentação dentária (Figura 26 e 27), esquelética e a adaptação dos tecidos moles. Na análise facial após a cirurgia ortognática, foi possível verificar no repouso a proporcionalidade entre os terços da face, capacidade de selamento labial natural, ausência de lipomatose supra platista e diminuição nas linhas de expressão (Figura 28), enquanto que ao sorrir verificou-se a coincidência entre a linha média dentária superior e a linha média da face e ainda, lábio superior repousando na cervical dos incisivos superiores (Figura 28). Ao comparar (Figura 29) com o perfil da paciente antes da cirurgia ortognática verificou-se algumas mudanças após o procedimento cirúrgico, como: avanço mandibular e maxilar, selamento labial, diminuição do ângulo nasolabial, atenuação do sulco mentolabial e ângulo da convexidade facial formando quase uma reta através das linhas traçadas, após a cirurgia ortognática.

Decorrido um ano da cirurgia ortognática, a paciente optou pela exodontia dos elementos decíduos 75 e 85 e colocação de implantes imediatos nestas regiões. Os implantes escolhidos foram *Drive Cone Morce* da marca *Neodent* e na região do dente 85 foi necessária a colocação de enxerto ósseo da marca *Geistlich Bio-Oss – Small* com grânulos de 0,25 mm a 1,0 mm. Foram utilizados os próprios dentes extraídos como coroas provisórias até a confecção das coroas permanentes.

Figura 26 - Registro fotográfico intra-bucal 6 meses após o procedimento cirúrgico (lado direito).

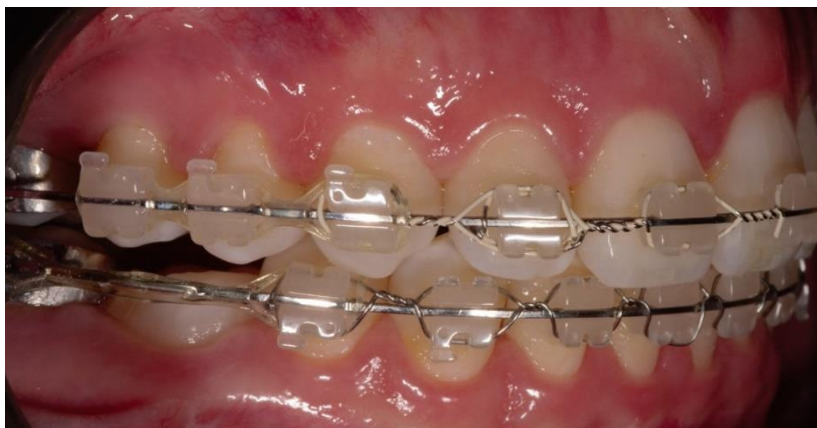

Figura 27 - - Registro fotográfico intra-bucal 6 meses após o procedimento cirúrgico (lado esquerdo).

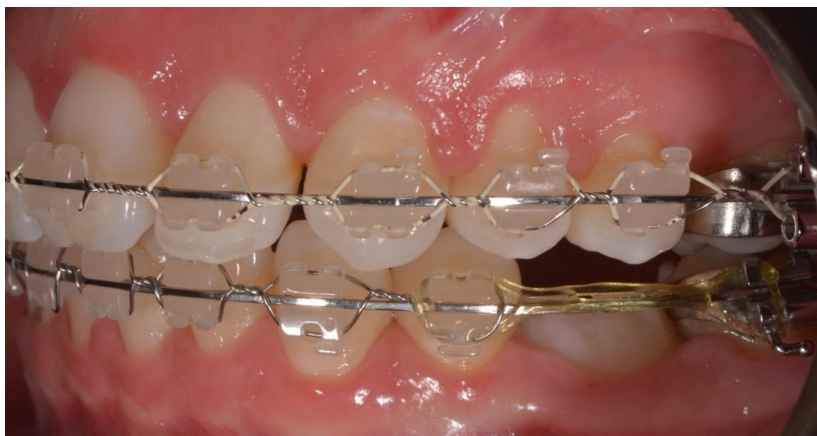

Figura 28 – Registro fotográfico depois da cirurgia ortognática em vista frontal, no repouso (A) e ao sorrir (B).

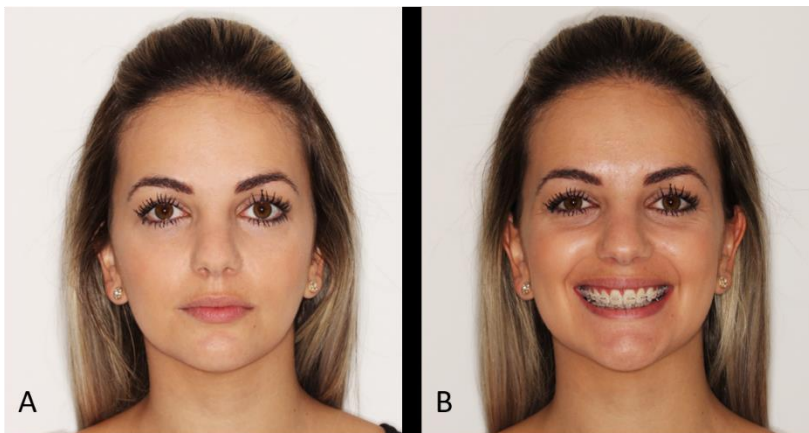
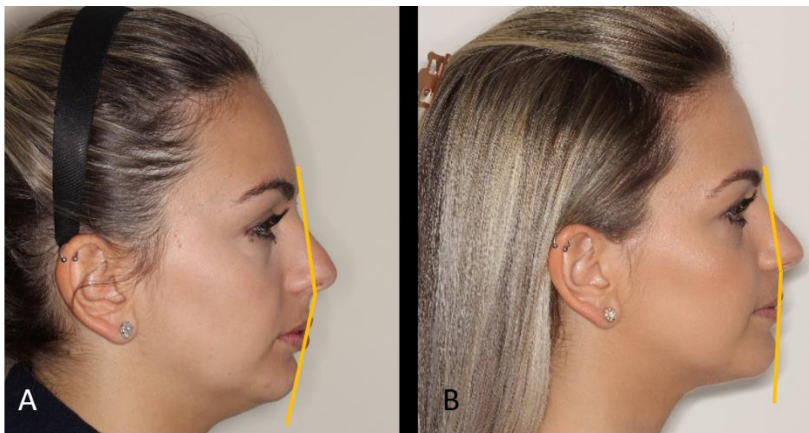
Figura 29 - Comparação do ângulo da convexidade facial antes (A - menor que  $180^\circ$ ) e depois (B - próximo à  $180^\circ$ ) da cirurgia ortognática em uma vista de perfil.



Até o momento de finalização da escrita deste trabalho, cerca de 1 ano e 8 meses após a cirurgia ortognática, a movimentação ortodôntica continua ocorrendo com a utilização de elásticos. Após esse período, estando estabilizada a oclusão, o aparelho ortodôntico fixo deverá ser removido e complementando o tratamento a paciente deverá utilizar a contenção móvel superior e a contenção fixa inferior, bem como a substituição das coroas provisórias por coroas permanentes sobre os implantes. Como as restaurações, presentes nos elementos 11, 21 e 22, estão localizadas no local dos braquetes pode haver a necessidade de reparo na sua camada mais superficial ou até a substituição total da resina composta presente.

Em relação ao tratamento, ao qual foi submetida, a paciente considera-se satisfeita com o resultado, mesmo sabendo da possibilidade de reparação da resina composta no futuro ou de uma possível recidiva cirúrgica. O tratamento melhorou a qualidade de vida da paciente, permitiu uma melhor respiração e excelentes noites de sono, bem como mais auto-estima, passando a ter uma vida social mais agradável.



## 5 DISCUSSÃO

Em casos complexos é imprescindível que o planejamento seja multidisciplinar (KALIA *et al.*, 2015). Porém, nem sempre a execução do plano de tratamento é realizada na sequência planejada, pois há outras questões envolvidas, como no presente caso. Sendo assim, foi necessário realizar um planejamento reverso porque a paciente apresentou 2 queixas em momentos diferentes. A primeira queixa, relacionada às manchas hipoplásicas, foi apresentada inicialmente, enquanto que a segunda, sobre a alteração do seu perfil facial, foi apresentada 3 anos depois. Sabe-se que a estética geralmente é a última especialidade colocada em prática no momento de finalização do caso, sendo consequência de um tratamento realizado com excelência. Entretanto, houve a necessidade de inverter a ordem do tratamento, para atender as vontades da paciente.

Quanto às manchas hipoplásicas, um exame clínico realizado com excelência proporciona um diagnóstico fidedigno e a escolha pelo melhor tratamento a ser executado (SEOW, 1997). Sendo assim, no caso relatado, as manchas hipoplásicas encontradas na superfície dental, são classificadas como Hipoplasia de Turner, derivadas de trauma ou infecção local (BASSO *et al.*, 2007), descartando o diagnóstico diferencial de Amelogênese Imperfeita, visto que a paciente relatou não apresentá-las na dentição decídua. Ao exame clínico foi possível verificar que as manchas hipoplásicas não eram lineares tão pouco simétricas, descartando o diagnóstico de fluorose (PASSOS *et al.*, 2007) e também eram opacas, não desapareciam quando úmidas, localizadas no terço médio e incisal, descartando o diagnóstico de lesão de cárie incipiente (BARATIERI, 1992).

O transiluminador possibilita uma complementação do diagnóstico, pois permite analisar o grau de profundidade das manchas hipoplásicas (DENIS *et al.*, 2013). Assim, o aparelho foi utilizado no caso relatado confirmando o diagnóstico de manchas hipoplásicas, pois estas apresentavam-se em profundidades variadas, observadas pelo bloqueio da passagem da luz pela estrutura dental. Com este diagnóstico, confirmou-se a necessidade de um tratamento restaurador, uma vez que estas eram derivadas de fatores intrínsecos e envolviam tanto esmalte quanto dentina, não sendo possível um tratamento mais brando (GOLDSTEIN, 1980).

O clareamento dental pode ser recomendado para tratamento de manchas hipoplásicas, porém quando as manchas estão profundas e há perda de estrutura dentária, os procedimentos restauradores são mais indicados (RIBAS; CZLUSNIAK, 2004). Visto que a cor dos dentes também não era satisfatória para a paciente, foi realizado um clareamento

dental prévio ao tratamento restaurador, de maneira lenta e gradual para acompanhar o comportamento das manchas frente à um agente clareador e proporcionar um preparo cavitário mais conservador. A técnica foi efetiva nos dentes de maneira geral, entretanto tornou as manchas mais evidentes quando comparadas ao esmalte sadio adjacente.

Quanto à alteração do perfil facial, a paciente estava ciente da necessidade de tratamento da alteração desde o primeiro momento, contudo preferiu por não realizar o tratamento completo, optando apenas pelas restaurações. Sendo assim, devido à idade da paciente, os profissionais preferiram realizar apenas o clareamento dental e o tratamento restaurador das manchas hipoplásicas, mantendo o desvio de linha média e o excesso de exposição gengival na região anterior para conservar ao máximo os tecidos dentais e não inviabilizar outro tratamento em um momento posterior.

No contexto da odontologia multidisciplinar, a ortodontia está cada vez mais incluída nos planejamentos e tratamentos, tornando-os mais conservadores e estratégicos (CARDOSO; DECURCIO, 2015). Em relação à etapa ortodôntica do tratamento relatado, o caso foi classificado, segundo Angle (1899), como uma malocclusão Classe II, divisão I, pois apresentava retrognatismo mandibular com oclusão distal dos dentes inferiores e ainda, incisivos superiores projetados, acompanhados de função anormal dos lábios, obstrução nasal e respiração bucal, não deixando dúvidas quanto ao seu diagnóstico. A correção de uma oclusão de Classe II pode ser realizada de diversas maneiras, contudo cada tratamento influenciará na face de maneiras diferentes (ARNETT; BERGMAN, 1993a). Por isso, o tratamento escolhido busca sempre equilibrar o rosto de forma harmônica.

Diferentes formas de tratamento alcançarão a mesma oclusão final, porém o tratamento escolhido deve evitar a mudança facial indesejada e obter uma estética satisfatória. Assim, a análise clínica do cirurgião bucomaxilofacial é soberana e mais importante do que apenas a análise cefalométrica (GIL; CLAUS, 2009). Neste caso, se a paciente optasse pela extração de pré-molares superiores a fim de realizar uma retração dentoalveolar ao invés de optar pela cirurgia ortognática, o ângulo nasolabial aumentaria demasiadamente e a aparência facial da paciente ficaria comprometida, com aspecto envelhecido pela acentuada presença de linhas de expressão e a falta de suporte labial (ARNETT; BERGMAN, 1993b). Deste modo, a escolha por um tratamento orto-cirúrgico pela paciente foi a mais apropriada para o caso.

Boa parte dos pacientes que procuram o tratamento orto-cirúrgico o fazem por melhor qualidade de vida, função, oclusão, estética facial e,

em muitos casos, maior passagem de ar pelas vias aéreas (GOLDSTEIN, 1980; RUSTEMEYER; EKE; BREMERICH, 2010). Um dos motivos por esta busca é devido à auto percepção do paciente quanto ao seu perfil facial (BELL *et al.*, 1985). Entretanto, quando a questão é econômica, nem sempre o paciente pode financiar a cirurgia ortognática, por se tratar de um procedimento muito oneroso.

Muitas vezes a cirurgia ortognática como primeira abordagem (benefício antecipado) evita a piora na estética facial. Esta piora é normalmente observada quando a abordagem convencional é escolhida (FABER, 2010). Contudo, iniciar pela ortodontia, permitiu que a paciente tivesse um preparo financeiro, bem como o amadurecimento psicológico para a realização da cirurgia ortognática. A idade correta do paciente também é fundamental para a realização de um procedimento cirúrgico, tendo consciência da necessidade de mudança. Se a paciente estivesse optado pelo tratamento orto-cirúrgico no primeiro atendimento talvez ela não estivesse pronta, tanto em crescimento ósseo quanto do ponto de vista psicológico, e assim o resultado obtido provavelmente não seria o mesmo.

Mesmo sem a finalização do tratamento, certifica-se antecipadamente que o planejamento virtual 3D constituiu uma vantagem quando comparado ao planejamento tradicional, pois permitiu prever o resultado final obtido (SCHENDEL; JACOBSON; KHALESSI, 2013), corroborando com Tucker *et al.* (2010) revelando que a tecnologia 3D auxilia na previsibilidade dos casos, evitando possíveis surpresas e complicações durante a cirurgia.

Sendo assim, a tecnologia foi uma grande aliada para a previsibilidade e precisão dos resultados deste caso clínico, todavia nem sempre isso ocorre de maneira positiva. Atualmente os tratamentos odontológicos são facilmente influenciados pelas mídias digitais e elevado grau de exigência estética imposto pela sociedade, refletindo diretamente na tomada de decisão do paciente quanto ao seu tratamento (SCHLICHTER *et al.*, 2015). Ou seja, cada vez mais as mídias digitais acabam proporcionando a necessidade de sobretratamentos. Por isso, os profissionais precisam ter consciência para indicar tratamentos com ética e embasamento científico, avaliando a real necessidade do paciente ser submetido àquele procedimento (SOUSA *et al.*, 2008).

## **6 CONCLUSÃO**

Para o tratamento de casos multidisciplinares é importante avaliar a queixa principal do paciente e suas condições socioeconômicas para definir um tratamento individualizado. Uma vez que diferentes especialistas trabalham em conjunto na realização do planejamento e na execução do plano de tratamento é possível obter excelentes resultados, além de flexibilizar o melhor momento para realização de cada etapa do tratamento.

## REFERÊNCIAS

ACKERMAN, J. L. et al. Pitch, roll and yaw: Describing the Spatial Orientation of Dentofacial Traits. **American Association of Orthodontists**, p. 305–310, 2007.

ANGLE, E. Classification of malocclusion. **Dental Cosmos**, v. 41, n. 248–264, 1899.

ARNETT, G. W. Esthetic Treatment Planning for Orthognathic Surgery. **Journal of Clinical Orthodontics**, n. March, p. 196–200, 2010.

ARNETT, G. W.; BERGMAN, R. T. Facial keys to orthodontic diagnosis and treatment planning. Part II. **American Journal of Orthodontics**, v. 103, n. 5, 1993a.

ARNETT, G. W.; BERGMAN, R. T. Facial keys to orthodontic diagnosis and treatment planning. Part I. **American Journal of Orthodontics**, v. 103, n. 4, p. 299–312, 1993b.

BARATIERY, L. N. **Dentística: procedimentos preventivos e restauradores**. 2. ed. Rio de Janeiro: Quintessence, 1992.

BASSO, A. P. et al. Hipomineralização molar-incisivo. **Rev. odonto ciênc**, v. 22, n. 58, p. 371–376, 2007.

BELL, R. et al. Perceptions of facial profile and their influence on the decision to undergo orthognathic surgery. **American Journal of Orthodontics**, v. 88, n. 4, p. 323–332, 1985.

BELL, W. H.; JACOBS, J. D.; QUEFADA, J. G. Simultaneous repositioning of the maxilla, mandible, and chin Treatment planning and analysis of soft tissues. **American Journal of Orthodontics**, v. 89, n. 1, p. 28–50, 1986.

BENDO, C. et al. Hipoplasia de esmalte em incisivos permanentes: um acompanhamento de 6 meses. **Revista Gaúcha de Odontologia**, v. 55, n. 1, p. 107–112, 2007.

BERGER, J. L. et al. Stability of bilateral sagittal split ramus osteotomy: Rigid fixation versus transosseous wiring. **American Journal of Orthodontics and Dentofacial Orthopedics**, v. 118, n. 4, p. 397–403, 2000.

BERNARDON, J. K.; GONDO, R. Tratamento restaurador de manchas hipoplásicas. In: **Visão Clínica: Casos e Soluções**. [s.l.: s.n.]. p. 62–101.

BILINSKI, J. M. **Estudo Comparativo entre as Tomografias Computadorizadas Fan Beam e Cone Beam: Revisão da Literatura**, 2011.

CARDOSO, P.; DECURCIO, R. Fundamentos Estéticos. In: CARDOSO, PAULA; DECURCIO, R. (Ed.). . **Facetas: Lentes de Contato e Fragmentos Cerâmicos**. Florianópolis: Ponto, 2015. p. 32–70.

CHRISTOVAM, I. O. et al. Upper airway dimensions in patients undergoing orthognathic surgery: A systematic review and meta-analysis. **International Journal of Oral and Maxillofacial Surgery**, v. 45, n. 4, p. 460–471, 2016.

DENIS, M. et al. White defects on enamel: Diagnosis and anatomopathology: Two essential factors for proper treatment (part 1). **International Orthodontics**, v. 11, n. 2, p. 139–165, 2013.

DOWNS, W. B. Analysis of the Dentofacial Profile. **The Angle Orthodontist**, v. 26, n. 4, p. 191–212, 1956.

FABER, J. Benefício Antecipado: uma nova abordagem para o tratamento com cirurgia ortognática que elimina o preparo ortodôntico convencional. **Dental Press J. Orthod.**, v. 15, n. 1, p. 144–157, 2010.

FISH, L. C.; EPKER, B. N.; SULLIVAN, C. R. Orthognathic surgery: The correction of dentofacial deformities. **Journal of Oral and Maxillofacial Surgery**, v. 51, n. 1 SUPPL. 1, p. 28–41, 1993.

GIL, J. N.; CLAUS, J. D. P. **Estética facial : a cirurgia ortognática - passo a passo para ortodontistas e cirurgiões**. São Paulo: Santos, 2009.

GOLDSTEIN, R. E. **Estética em Odontologia**. Rio de Janeiro: Guanabara Koogan, 1980.

HOURLAR, J. et al. Effects of combined orthodontic-orthognathic treatment for class II and III correction on posterior airway space. **Journal of Orofacial Orthopedics / Fortschritte der Kieferorthopädie**, 2017.

HOUSTON, W. J. B. The application of computer aided digital analysis to orthodontic records. **European Journal of Orthodontics**, v. 1, p. 71–79,

1979.

HULSEY, C. M. An esthetic evaluation of lip-teeth relationships present in the smile. **American Journal of Orthodontics**, v. 57, n. 2, p. 132–144, 1970.

JACOBS, J. D.; SINCLAIR, P. M. Principles of orthodontic mechanics in orthognathic surgery cases. **American Journal of Orthodontics**, v. 84, n. 5, p. 399–407, 1983.

KALIA, A. et al. Multi-disciplinary approach for enhancing orthodontic esthetics – case report. **Dove Press Journal: Clinical, Cosmetic and Investigational Dentistry**, v. 7, p. 83–89, 2015.

LAKE, S. L. et al. Surgical mandibular advancement : A cephalometric analysis of treatment response. **American Journal of Orthodontics**, v. 80, n. 4, p. 376–394, 1981.

LIMA JÚNIOR, N. et al. **O que significa cirurgia ortognática?Arq. ciências saúde UNIPAR**, 1999.

MAGNE, P.; BELSER, U. **Restauraciones de Porcelana Adherida en los Dientes Anteriores: Método Biomimético**. [s.l: s.n.].

MONDELLI, J. **Estética e cosmética em clínica integrada restauradora**. São Paulo: Quintessence, 2003.

PASSOS, I. A. et al. Defeitos do esmalte : etiologia, características clínicas e diagnóstico diferencial. **Revista do Instituto de Ciência da Saúde**, v. 25, n. 2, p. 187–192, 2007.

PHILLIPS, C.; BLAKEY, G.; JASKOLKA, M. Recovery After Orthognathic Surgery: Short-Term Health-Related Quality of Life Outcomes. **Journal of Oral and Maxillofacial Surgery**, v. 66, n. 10, p. 2110–2115, 2008.

PINTO, E. D. M.; PAULO, P.; LIMA, N. S. DE. Análise crítica dos diversos métodos de avaliação e registro das más oclusões. **Revista Dental Press Ortodontia Ortopedia Facial**, v. 13, n. 1, p. 82–91, 2008.

RIBAS, A. D. O.; CZLUSNIAK, G. D. Anomalias do Esmalte Dental: etiologia, diagnóstico e tratamento. **Publicatio UEPG: Ciências Biológicas e da Saúde**, v. 10, n. 1, p. 23–36, 2004.

ROBINSON, R. C.; HOLM, R. L. Orthognathic Surgery for Patients with Maxillofacial Deformities. **AORN Journal**, v. 92, n. 1, p. 28–52, 2010.

ROUSSEAU, C. et al. Development of Fibre-Optic Confocal Microscopy for Detection and Diagnosis. **Caries Research**, p. 245–251, 2007.

RUF, S.; PANCHERZ, H. Orthognathic surgery and dentofacial orthopedics in adult Class II Division 1 treatment: Mandibular sagittal split osteotomy versus Herbst appliance. **American Journal of Orthodontics and Dentofacial Orthopedics**, v. 126, n. 02, p. 140–152, 2004.

RUSTEMEYER, J.; EKE, Z.; BREMERICH, A. Perception of improvement after orthognathic surgery: The important variables affecting patient satisfaction. **Oral and Maxillofacial Surgery**, v. 14, n. 3, p. 155–162, 2010.

SARVER, D. M. The importance of incisor positioning in the esthetic smile: The smile arc. **American Journal of Orthodontics and Dentofacial Orthopedics**, v. 120, n. 2, p. 98–111, 2001.

SCHEFFEL, D. L. S. et al. Case Report Esthetic dental anomalies as motive for bullying in schoolchildren. **European Journal of Dentistry**, v. 8, n. 1, p. 124–128, 2014.

SCHENDEL, S. A.; JACOBSON, R.; KHALESSI, S. 3-Dimensional Facial Simulation in Orthognathic Surgery : Is It Accurate? **Journal of Oral Maxillofacial Surgery**, v. 71, n. 8, p. 1406–1414, 2013.

SCHLICHTTE, M. et al. Patient use of social media to evaluate cosmetic treatments and procedures. **Dermatology Online Journal**, v. 21, n. 4, p. 8–10, 2015.

SEOW, W. K. Clinical diagnosis of enamel defects: Pitfalls and practical guidelines. **International Dental Journal**, v. 6, n. 47, p. 173–182, 1997.

SIQUEIRA, D. F. et al. A estabilidade do avanço mandibular cirúrgico por meio da osteotomia bilateral sagital: uma revisão. **Revista Dental Press de Ortodontia e Ortopedia Facial**, v. 12, n. 5, p. 126–132, 2007.

SMITH, J. D.; THOMAS, P. M.; PROFFIT, W. R. A comparison of current prediction imaging programs. **American Journal of Orthodontics and Dentofacial Orthopedics**, v. 125, n. 5, p. 527–536, 2004.



SOUSA, M. H. DE et al. Autonomia Profissional Versus Autonomia do Paciente: casos de extrações de dentes recuperáveis. **Revista de Clínica e Pesquisa Odontológica**, v. 4, n. 3, p. 175–180, 2008.

STEINER, C. C. Cephalometrics for you and me. **American Journal of Orthodontics**, v. 39, n. 10, p. 729–755, 1953.

SUGUINO, R. et al. Análise Facial. **Revista Dental Press de Ortodontia e Ortopedia Maxilar**, v. 1, n. 1, p. 86–107, 1996.

TENG, G. Y. Y.; LIOU, E. J. W. Interdental osteotomies induce regional acceleratory phenomenon and accelerate orthodontic tooth movement. **Journal of Oral and Maxillofacial Surgery**, v. 72, n. 1, p. 19–29, 2014.

THYS, D. G. et al. Considerações biomecânicas em casos de agenesias de segundos pré-molares inferiores. **Rev. Clín. Ortodon. Dental Press**, v. 5, n. 4, p. 61–68, 2006.

TJAN, A. H. L.; MILLER, G. D.; THE, J. G. P. Some esthetic factors in a smile. **The Journal of Prosthetic Dentistry**, v. 51, n. 1, p. 24–28, 1984.

TUCKER, S. et al. Comparison of actual surgical outcomes and 3-dimensional surgical simulations. **Journal of Oral and Maxillofacial Surgery**, v. 68, n. 10, p. 2412–2421, 2010.

TWEED, C. The Frankfort-Mandibular Incisor Angle (FMIA) In Orthodontic Diagnosis, Treatment Planning and Prognosis. **The Angle Orthodontist**, v. 24, n. 3, p. 121–169, 1954.

VIG, R. G.; BRUNDO, G. C. The kinetics of anterior tooth display. **The Journal of Prosthetic Dentistry**, v. 39, n. 5, p. 502–504, 1978.

VILELLA, O. DE V. **Manual de Cefalometria**. 3 ed ed. Rio de Janeiro: Revinter, 2009.

YEN, S. L. K. A Comparison between Osteotomy and Corticotomy-Assisted Tooth Movement. **Frontiers of Oral Biology**, v. 18, p. 124–129, 2015.

ZAMPIERI, R. F. et al. Estudo comparativo entre técnicas de superposições cefalométricas totais. **R Dental Press Ortodon Ortop Facial**, v. 10, n. 6, p. 141–156, 2005.

# ANEXO A



UNIVERSIDADE FEDERAL DE SANTA CATARINA  
CENTRO DE CIÊNCIAS DA SAÚDE  
CURSO DE ODONTOLOGIA  
DISCIPLINA DE TRABALHO DE CONCLUSÃO DE CURSO DE ODONTOLOGIA

## ATA DE APRESENTAÇÃO DO TRABALHO DE CONCLUSÃO DE CURSO

Aos 21 dias do mês de maio de 2018, às 15:30 horas,  
em sessão pública no (a) Auditorio Pucca desta Universidade, na presença da  
Banca Examinadora presidida pelo Professor

Drº Juliana Koura Bernardino

e pelos examinadores:

- Profº Drº Carolina da Luz Baration
- Profº Dr. Eduardo Pereira

o aluno Jeniffera Santos Junqueira Silva

apresentou o Trabalho de Conclusão de Curso de Graduação intitulado:

Tratamento Multidisciplinar em paciente com manchas hipoplásicas e alteração de perfil facial - relato de caso clínico

como requisito curricular indispensável à aprovação na Disciplina de Defesa do TCC e a integralização do Curso de Graduação em Odontologia. A Banca Examinadora, após reunião em sessão reservada, deliberou e decidiu pela aprovação do referido Trabalho de Conclusão do Curso, divulgando o resultado formalmente ao aluno e aos demais presentes, e eu, na qualidade de presidente da Banca, lavrei a presente ata que será assinada por mim, pelos demais componentes da Banca Examinadora e pelo aluno orientando.

\_\_\_\_\_  
Presidente da Banca Examinadora

Carolina da Luz Baration  
Examinador 1

Eduardo Pereira  
Examinador 2

Jeniffera Santos Junqueira Silva  
Aluno