



UNIVERSIDADE FEDERAL DE SANTA CATARINA
CAMPUS CURITIBANOS
CENTRO DE CIÊNCIAS RURAIS
CURSO DE MEDICINA VETERINÁRIA

**RELATÓRIO DE ESTÁGIO CURRICULAR OBRIGATÓRIO EM
MEDICINA VETERINÁRIA NA ÁREA DE CLÍNICA, CIRURGIA E
MANEJO DE BOVINOS**

Paola Moretto Lara

Curitibanos

2017.2



UNIVERSIDADE FEDERAL DE SANTA CATARINA
CAMPUS CURITIBANOS
CENTRO DE CIÊNCIAS RURAIS
CURSO DE MEDICINA VETERINÁRIA

**RELATÓRIO DE ESTÁGIO CURRICULAR OBRIGATÓRIO EM MEDICINA
VETERINÁRIA NA ÁREA DE CLÍNICA, CIRURGIA E MANEJO DE BOVINOS**

Trabalho de Conclusão do Curso de Graduação em Medicina Veterinária do Centro de Ciências Rurais Campus Curitibanos da Universidade Federal de Santa Catarina como requisito para a obtenção do Título de Bacharel em Medicina Veterinária.

Orientador: Prof. Dr. Giuliano Moraes Figueiró

Paola Moretto Lara

Curitibanos

2017.2

Paola Moretto Lara

**RELATÓRIO DE ESTÁGIO CURRICULAR OBRIGATÓRIO EM MEDICINA
VETERINÁRIA NA ÁREA DE CLÍNICA, CIRURGIA E MANEJO DE BOVINOS**

Este Trabalho Conclusão de Curso foi julgado adequado para obtenção do Título de bacharelado em Medicina Veterinária e aprovado em sua forma final pela seguinte banca:

Curitiba, 04 de Dezembro de 2017.

Prof. Dr. Alexandre de Oliveira Tavela,
Coordenador do Curso

Banca Examinadora:

Prof. Giuliano Moraes Figueiró, Dr.
Orientador
Universidade Federal de Santa Catarina

Prof.^a Carine Glienke Dr.^a
Avaliadora
Universidade Federal de Santa Catarina

Méd. Vet. Alexandre Gemelli
Avaliador
Médico Veterinário Autônomo

RESUMO

O presente relatório descreve as atividades desenvolvidas e/ou acompanhadas durante o estágio curricular obrigatório em Medicina Veterinária realizado em duas etapas. Sendo a primeira no município de Lebon Regis, sob supervisão do médico veterinário Mailton Rafael Wolfart, no período de 01 a 29 de agosto, e a segunda etapa na Cooperativa Agroindustrial Alfa, na filial de São José do Cedro-SC, com supervisão do médico veterinário Rodrigo Flores Kupske, compreendendo o período de 01 de setembro a 30 de outubro de 2017. As áreas abrangidas foram principalmente clínica, cirurgia, manejo reprodutivo, manobras obstétricas e manejo geral, tendo como maior prevalência o atendimento de bovinos. O estágio totalizou 488 horas. As atividades desenvolvidas serão descritas através de tabelas e da discussão de alguns casos relevantes.

Palavras-chave: Bovinos.Cirurgia. Clínica.

ABSTRACT

This report describes the activities developed and/or accompanied during the 488 hours totalized in the mandatory internship in Veterinary Medicine in two stages. The first in the municipality of Lebon Regis, under the supervision of veterinarian Mailton Rafael Wolfart, from August 1st to 29th, and the second stage in the Cooperativa Agroindustrial Alfa, in São José do Cedro-SC, under the supervision of the veterinarian Rodrigo Flores Kupske, from September 1st to October 30th, 2017. The activities covered mainly clinic, surgery, reproductive management, obstetric maneuvers and general management, mostly on care for cattle. Mentioned activities will be described through tables and discussion of some relevant cases.

Keywords:Cattle. Surgery. Clinic.

LISTA DE FIGURAS

Figura 1 - Disposição do ligamento largo: A- em situação normal; B- no caso de torção para a direita; C- no caso de uma torção para a esquerda.	18
Figura 2 - Feto com pelagem seca evidenciando a ausência do líquido amniótico.	20
Figura 3 - Exposição dos úteros para a realização de suturas de fechamento, primeira e segunda vaca respectivamente.	20
Figura 4 - A – Anatomia Normal do lado Esquerdo; B – Anatomia Normal do lado Direito; C – DAE; D – DAD com Vólvulo.	22
Figura 5 - Passagem de suturas com fio de nylon sobre a curvatura maior do abomaso, animal com DAE.	25
Figura 6 - Retirada do líquido e conteúdo pré-digerido abomasal do animal com DAD.	25
Figura 7- Ancoragem do rúmen à pele na linha de incisão.	27
Figura 8 - Rúmen incisado após ancoragem à pele.	27
Figura 9 - Rúmen pós-sutura invaginante Cushing.	28
Figura 10: Protocolo de IATF utilizado em bovinos de corte.	30
Figura 11: Protocolo de IATF utilizado em bovinos leiteiros.	31

LISTA DE TABELAS

TABELA 1 - Atividades desenvolvidas e/ou acompanhadas durante Estágio Curricular Obrigatório em Medicina Veterinária, realizado junto ao supervisor Médico Veterinário Mailton Rafael Wolfart, no período de 01 a 29 de agosto de 2017.	13
TABELA 2 - Atividades desenvolvidas e/ou acompanhadas na área de clínica médica durante o Estágio Curricular Obrigatório em Medicina Veterinária, realizado junto ao supervisor Médico Veterinário Mailton Rafael Wolfart, no período de 01 a 29 de agosto de 2017.	13
TABELA 3 - Atividades desenvolvidas e/ou acompanhadas na área de clínica cirúrgica durante o Estágio Curricular Obrigatório em Medicina Veterinária, realizado junto ao supervisor Médico Veterinário Mailton Rafael Wolfart, no período de 01 a 29 de agosto de 2017.	14
TABELA 4 - Atividades desenvolvidas e/ou acompanhadas na área de obstetrícia e reprodução animal durante o Estágio Curricular Obrigatório em Medicina Veterinária, realizado junto ao supervisor Médico Veterinário Mailton Rafael Wolfart, no período de 01 a 29 de agosto de 2017.	14
TABELA 5 - Atividades desenvolvidas e/ou acompanhadas na área de manejo geral e sanitário durante o Estágio Curricular Obrigatório em Medicina Veterinária, realizado junto ao supervisor Médico Veterinário Mailton Rafael Wolfart, no período de 01 a 29 de agosto de 2017.	14
TABELA 6 - Atividades desenvolvidas e/ou acompanhadas durante Estágio Curricular Obrigatório em Medicina Veterinária, realizado na Cooperativa Agroindustrial Alfa, no período de 01 de setembro a 30 de outubro de 2017, com supervisão de Médico Veterinário Rodrigo Flores Kupske.	15
TABELA 7 - Atividades desenvolvidas e/ou acompanhadas na área de clínica médica durante o Estágio Curricular Obrigatório em Medicina Veterinária, realizado na Cooperativa Agroindustrial Alfa, no período de 01 de setembro a 30 de outubro de 2017, com supervisão de Médico Veterinário Rodrigo Flores Kupske.	15
TABELA 8 - Atividades desenvolvidas e/ou acompanhadas na área de clínica cirúrgica durante o Estágio Curricular Obrigatório em Medicina Veterinária, realizado na Cooperativa Agroindustrial Alfa, no período de 01 de setembro a 30 de outubro de 2017, com supervisão de Médico Veterinário Rodrigo Flores Kupske.	16
TABELA 9 - Atividades desenvolvidas e/ou acompanhadas na área de obstetrícia e reprodução animal durante o Estágio Curricular Obrigatório em Medicina Veterinária,	

realizado na Cooperativa Agroindustrial Alfa, no período de 01 de setembro a 30 de outubro de 2017, com supervisão de Médico Veterinário Rodrigo Flores Kupske.

.....16

TABELA 10 - Atividades desenvolvidas e/ou acompanhadas na área de assistência técnica durante o Estágio Curricular Obrigatório em Medicina Veterinária, realizado na Cooperativa Agroindustrial Alfa, no período de 01 de setembro a 30 de outubro de 2017, com supervisão de Médico Veterinário Rodrigo Flores Kupske.16

TABELA 11 - Atividades desenvolvidas e/ou acompanhadas na área de manejo sanitário durante o Estágio Curricular Obrigatório em Medicina Veterinária, realizado na Cooperativa Agroindustrial Alfa, no período de 01 de setembro a 30 de outubro de 2017, com supervisão de Médico Veterinário Rodrigo Flores Kupske.17

LISTA DE ABREVIATURAS E SIGLAS

- BE** - Benzoato de Estradiol
- CCS** - Contagem de Células Somáticas
- CE** - Ciprionato de Estradiol
- CL** - Corpo Lúteo
- DA** – Deslocamento de Abomaso
- DAD** - Deslocamento do Abomaso à Direita
- DAE** - Deslocamento do Abomaso à Esquerda
- ECC** - Escore de Condição Corporal
- ECG** - Gonadotrofina coriônica equina
- FC** – Frequência Cardíaca
- GNRH** - Hormônio liberador das gonadotrofinas
- IA** – Inseminação Artificial
- IATF** - Inseminação artificial em tempo fixo
- IM** – Intramuscular
- LH** – Hormônio Luteinizante
- P4** - Progesterona
- PGF2 α** – Prostaglandina
- RE** - Rumenotomia Exploratória
- TE** - Transferência de embrião
- TPB** – Tristeza Parasitaria Bovina
- VA** - Vólvulo abomasal
- VE** – Valerato de Estradiol

SUMÁRIO

LISTA DE FIGURAS	6
LISTA DE TABELAS	7
LISTA DE ABREVIATURAS E SIGLAS	9
1. INTRODUÇÃO	11
2. ATIVIDADES DESENVOLVIDAS	13
3. DISCUSSÃO.....	17
3.1. Cesariana	17
3.2. Deslocamento de abomaso (DA).....	22
3.3. Rumenotomia	26
3.4. Inseminação Artificial em Tempo Fixo.....	29
3.5. Tristeza Parasitária Bovina.....	31
4. CONCLUSÃO	33
REFERÊNCIAS	35

1. INTRODUÇÃO

O Estágio Curricular Obrigatório em Medicina Veterinária oportuniza que os graduandos do curso coloquem em prática o conhecimento obtido durante a graduação. Além de adquirir novas experiências a partir da vivência no campo, aproximando assim a universidade com as situações atuais da profissão.

O Estágio Curricular Obrigatório em Medicina Veterinária foi realizado em duas etapas. A primeira ocorreu no período de 01 a 29 de agosto, no município de Lebon Regis, situado no meio-oeste catarinense, sob supervisão do Médico Veterinário Mailton Rafael Wolfart, graduado pela Universidade do Contestado (UNC) campus Canoinhas - SC, desde o ano 2011. Atualmente atua como veterinário da prefeitura da cidade e também presta assistência, de forma autônoma, em algumas propriedades de Lebon Regis e região.

As atividades por ele realizadas têm enfoque nas áreas de reprodução animal, clínica médica e cirúrgica de grandes animais, manejo geral e sanitário de bovinos de leite e corte e melhoria na qualidade do leite. Os atendimentos realizados pelo veterinário Mailton estão disponíveis para todos os municípios de Lebon Regis. Os proprietários entram em contato com o próprio ou com a Secretaria Municipal de Agricultura, onde fica localizado seu escritório. Geralmente a assistência veterinária ocorre de forma emergencial, mas também pode ser agendada.

Como profissional autônomo, as assistências prestadas ocorrem em três propriedades, sendo duas na área da reprodução de gado de corte, realizando protocolos de inseminação artificial em tempo fixo (IATF) e transferência de embrião (TE). A terceira se trata de uma propriedade de bovinos de leite no sistema *Free Stall*, onde, além de manejo em geral, são realizadas técnicas de manejo para melhoramento da qualidade do leite, tendendo à diminuição da contagem de células somáticas (CCS) e redução da casuística de mastite. Nesta também são realizados protocolos de IATF no intuito da melhoria dos índices zootécnicos da propriedade.

O estágio foi concluído com a segunda etapa realiza na Cooperativa Agroindustrial Alfa, filial de São José do Cedro –SC, durante o período de 01 de setembro a 30 de outubro. A cooperativa foi fundada no ano de 1967 no município de Chapecó, região oeste de Santa Catarina, onde até hoje está localizada sua matriz. Atendendo mais de cento e setenta municípios, atualmente a Cooperalfa está presente nos estados do Paraná, Santa Catarina, Mato Grosso do Sul e Rio Grande do Sul. Tem mais de 80% de seus associados representados

por agricultores familiares, que contam com uma equipe composta por mais de duzentos técnicos, engenheiros agrônomos e médicos veterinários.

A filial de São José do Cedro, conta com um médico veterinário, Rodrigo Flores Kupske, que é responsável pela área do leite em toda a regional, que conta com sete filiais distribuídas no extremo oeste de Santa Catarina, que atendem cerca de duzentos e vinte integrados na produção leiteira, os quais são responsáveis por produzir dois milhões e duzentos mil litros de leite na média mensal.

Os atendimentos são destinados apenas aos integrados da Cooperativa e ocorrem através de agendamentos com o técnico da filial a qual o produtor é associado ou com o próprio veterinário, além dos atendimentos de emergência. O veterinário Rodrigo atende apenas a área leiteira da regional e as atividades mais frequentemente realizadas são o manejo reprodutivo, a adequação da qualidade do leite e da nutrição, clínica, cirurgia, além de visitas técnicas com o intuito de auxiliar no melhor funcionamento da propriedade.

A rotina do estágio será apresentada neste relatório através de tabelas das atividades desenvolvidas e/ou acompanhadas, sendo as mais relevantes descritas na discussão.

2. ATIVIDADES DESENVOLVIDAS

TABELA 1 - Atividades desenvolvidas e/ou acompanhadas durante Estágio Curricular Obrigatório em Medicina Veterinária, realizado junto ao supervisor Médico Veterinário Mailton Rafael Wolfart, no período de 01 a 29 de agosto de 2017.

Atividades	Número	%
Procedimentos de manejo geral e sanitário	331	54,08
Procedimentos obstétricos e de reprodução animal	226	36,92
Procedimentos de clínica médica	38	6,20
Procedimentos de clínica cirúrgica	16	2,61
Necropsia	1	0,16
TOTAL	612	100

TABELA 2 - Atividades desenvolvidas e/ou acompanhadas na área de clínica médica durante o Estágio Curricular Obrigatório em Medicina Veterinária, realizado junto ao supervisor Médico Veterinário Mailton Rafael Wolfart, no período de 01 a 29 de agosto de 2017.

Atividades	Número	%
Tristeza parasitária bovina	9	23,68
Diarreia neonatal	7	18,42
Análise do muco vaginal	4	10,52
Fraturas e luxações	4	10,52
Infecção uterina	3	7,89
Papilomatose bovina	3	7,89
Ceratoconjuntivite infecciosa bovina	1	2,63
Diarreia viral bovina	1	2,63
Laceração retal	1	2,63
Mastite ambiental	1	2,63
Obstrução esofágica	1	2,63
Retenção de placenta	1	2,63
Timpanismo	1	2,63
Verminose	1	2,63
TOTAL	38	100

TABELA 3 - Atividades desenvolvidas e/ou acompanhadas na área de clínica cirúrgica durante o Estágio Curricular Obrigatório em Medicina Veterinária, realizado junto ao supervisor Médico Veterinário Mailton Rafael Wolfart, no período de 01 a 29 de agosto de 2017.

Atividades	Número	%
Orquiectomia	13	81,25
Correção de prolapso vaginal	1	6,25
Drenagem de abscesso	1	6,25
Trocaterização	1	6,25
TOTAL	16	100

TABELA 4 - Atividades desenvolvidas e/ou acompanhadas na área de obstetrícia e reprodução animal durante o Estágio Curricular Obrigatório em Medicina Veterinária, realizado junto ao supervisor Médico Veterinário Mailton Rafael Wolfart, no período de 01 a 29 de agosto de 2017.

Atividades	Número	%
Protocolo de inseminação artificial em tempo fixo	146	64,60
Diagnóstico de gestação	72	31,85
Parto Distócico	4	1,76
Auxílio ao parto	2	0,88
Inseminação artificial	2	0,88
TOTAL	226	100

TABELA 5 - Atividades desenvolvidas e/ou acompanhadas na área de manejo geral e sanitário durante o Estágio Curricular Obrigatório em Medicina Veterinária, realizado junto ao supervisor Médico Veterinário Mailton Rafael Wolfart, no período de 01 a 29 de agosto de 2017.

Atividades	Número	%
Vacinação contra clostridioses	205	61,93
Coleta de amostra de leite para CCS	82	24,77
Pesagem de bezerras e novilhas	27	8,15
Coleta de leite para cultura bacteriana	15	4,53
Casqueamento corretivo	1	0,30
Coleta de amostra para sorologia	1	0,30
TOTAL	331	100

TABELA 6 - Atividades desenvolvidas e/ou acompanhadas durante Estágio Curricular Obrigatório em Medicina Veterinária, realizado na Cooperativa Agroindustrial Alfa, no período de 01 de setembro a 30 de outubro de 2017, com supervisão de Médico Veterinário Rodrigo Flores Kupske.

Atividades	Número	%
Procedimentos em reprodução animal	87	55,76
Procedimentos em clínica médica	32	20,51
Assistência técnica	21	13,46
Procedimentos de clínica cirúrgica	9	5,76
Manejo sanitário	4	2,56
Dia de campo e palestras	3	1,92
TOTAL	156	100

TABELA 7 - Atividades desenvolvidas e/ou acompanhadas na área de clínica médica durante o Estágio Curricular Obrigatório em Medicina Veterinária, realizado na Cooperativa Agroindustrial Alfa, no período de 01 de setembro a 30 de outubro de 2017, com supervisão de Médico Veterinário Rodrigo Flores Kupske.

Atividades	Número	%
Tristeza parasitária bovina	6	18,75
Diarréia	6	18,75
Infecção uterina	5	15,62
Mastite clínica	5	15,62
Mastite ambiental	2	6,25
Retenção de placenta	2	6,25
Torção uterina	2	6,25
Edema	1	3,12
Eczema úmido	1	3,12
Síndrome Freemartin	1	3,12
Sobrecarga alimentar	1	3,12
TOTAL	32	100

TABELA 8 - Atividades desenvolvidas e/ou acompanhadas na área de clínica cirúrgica durante o Estágio Curricular Obrigatório em Medicina Veterinária, realizado na Cooperativa Agroindustrial Alfa, no período de 01 de setembro a 30 de outubro de 2017, com supervisão de Médico Veterinário Rodrigo Flores Kupske.

Atividades	Número	%
Cesariana	2	22,22
Rumenotomia	2	22,22
Deslocamento de abomaso para o lado esquerdo	2	22,22
Exérese de terceira pálpebra	1	11,11
Punção articular	1	11,11
Deslocamento de abomaso para o lado direito	1	11,11
TOTAL	9	100

TABELA 9 - Atividades desenvolvidas e/ou acompanhadas na área de obstetrícia e reprodução animal durante o Estágio Curricular Obrigatório em Medicina Veterinária, realizado na Cooperativa Agroindustrial Alfa, no período de 01 de setembro a 30 de outubro de 2017, com supervisão de Médico Veterinário Rodrigo Flores Kupske.

Atividades	Número	%
Diagnóstico de gestação	74	85,05
Coleta de amostra para genoma	12	13,79
Indução e realização do parto	1	1,14
TOTAL	87	100

TABELA 10 - Atividades desenvolvidas e/ou acompanhadas na área de assistência técnica durante o Estágio Curricular Obrigatório em Medicina Veterinária, realizado na Cooperativa Agroindustrial Alfa, no período de 01 de setembro a 30 de outubro de 2017, com supervisão de Médico Veterinário Rodrigo Flores Kupske.

Atividades	Número	%
Manejo geral e de pastagem	17	80,95
Qualidade de leite	3	14,28
Avaliação de silagem	1	4,76
TOTAL	21	100

TABELA 11 - Atividades desenvolvidas e/ou acompanhadas na área de manejo sanitário durante o Estágio Curricular Obrigatório em Medicina Veterinária, realizado na Cooperativa Agroindustrial Alfa, no período de 01 de setembro a 30 de outubro de 2017, com supervisão de Médico Veterinário Rodrigo Flores Kupske.

Atividades	Número	%
Coleta de sangue	4	100
TOTAL	4	100

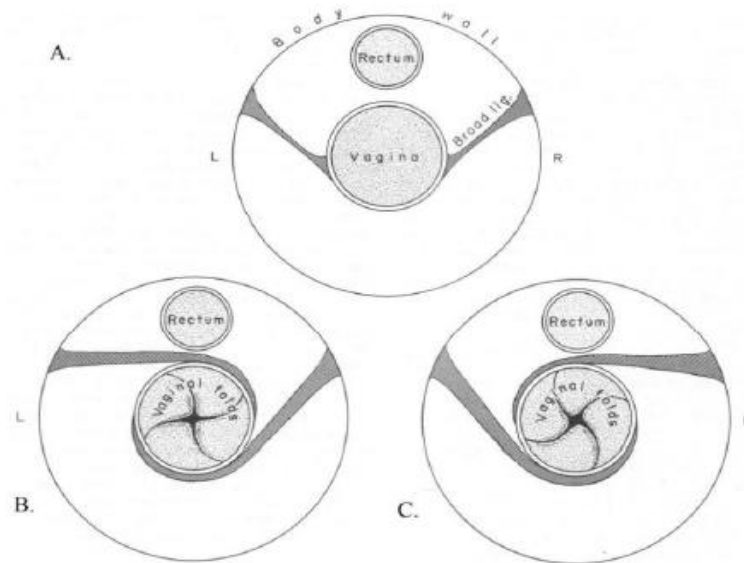
3. DISCUSSÃO

3.1. Cesariana

O parto distócico é caracterizado por aquele que apresenta dificuldades no momento do nascimento, que podem ser tanto de origem materna, quanto de origem fetal (AGOSTINHO, 2014). Elas podem ocorrer por várias causas, podendo ser apenas um atraso no desencadeamento normal do parto ou até mesmo a incapacidade da fêmea parir. Dentre as espécies domésticas, os bovinos são os mais afetados, o que refere atenção imediata por parte do Médico Veterinário.

A torção uterina pode ser classificada como uma distocia de origem materna. Corresponde ao movimento de rotação do órgão sobre seu eixo longitudinal, de forma que o canal do parto se apresente parcial ou totalmente ocluído (KAISER et al., 2015). Agostinho (2014) afirma que ela pode ocorrer para o lado direito ou esquerdo, como exemplificado na Figura 1; ser pré-cervical, cervical ou pós-cervical e apresentar grau variando entre 90° a 360°. Nesta situação, a expulsão do feto torna-se impossível, a menos que seja corrigida.

Figura 1 – Disposição do ligamento largo: A- em situação normal; B- no caso de torção para a direita; C- no caso de uma torção para a esquerda.



Fonte: Agostinho (2014).

Segundo Agostinho (2014), para alguns autores, a torção uterina é um achado incomum, representando de 3 a 7% das distocias, ocorrendo com maior frequência próximo à hora do parto, entre a primeira e a segunda fase.

O primeiro sinal clínico relatado pelos proprietários é a não progressão do parto. O animal pode ainda se mostrar inquieto, ansioso, com algia abdominal, diminuição do apetite, em estase ruminal, constipado e com aumento da FC (KAISER et al., 2015). Em alguns casos, podem-se notar deformações da comissura vulvar, apresentando-se repuxada para o interior, para a esquerda ou direita (AGOSTINHO, 2014).

A etiopatogenia ainda não é bem elucidada, mas os movimentos excessivos do feto próximo ao parto enquanto assume a posição correta para o nascimento, associados à pequena quantidade de líquidos fetais; o excesso de peso fetal, abdômen mais profundo, flacidez da musculatura e ligamentos uterinos podem ser fatores relacionados à torção (AGOSTINHO, 2014). Kaiser et al. (2015) aponta ainda que as fêmeas bovinas apresentam predisposições para ocorrência da torção uterina, a anatomia dos ligamentos largos, que são muito curtos e se inserem apenas na parte côncava do útero, deixando livre a parte convexa; a assimetria do útero, no qual o corno grávido é mais pesado e volumoso, provocando instabilidade; a maneira de levantar-se dos bovinos, que ocorre inicialmente pelos membros posteriores, ajoelhando-se sobre os anteriores e então se levantando, pode fazer com que o útero pesado e

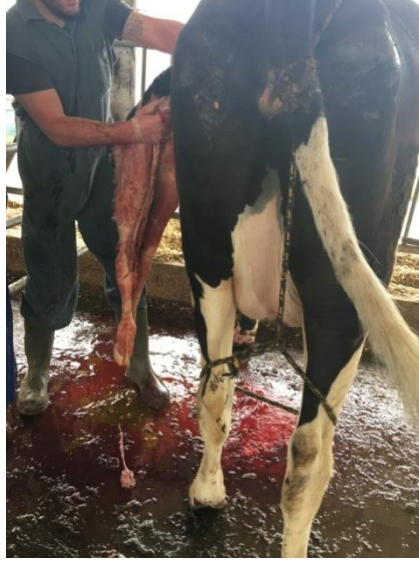assimétrico se choque com o rúmen e gire; além de quedas e rolamentos que também podem ocasionar a enfermidade.

No estágio foram atendidas duas vacas, da raça Holandesa, que já haviam passado cerca de uma semana do dia do parto. A primeira era uma fêmea de terceira cria e apresentava anorexia há dois dias; a segunda era uma novilha e já havia sido atendida por outro veterinário, que havia realizado a indução do parto. O diagnóstico da torção uterina foi realizado por palpação retal, na qual se pôde verificar, na primeira vaca, a apresentação em espiral do corpo do órgão e, na segunda, a topografia errônea do útero. E na palpação vaginal não era possível a progressão da mão através do canal vaginal.

A correção da torção uterina de ambas as fêmeas foi realizada através de cesariana por meio de laparotomia pelo flanco esquerdo. As vacas foram contidas no canzil e permaneceram em estação. O local da cirurgia foi lavado com água e sabão, posteriormente foi realizada a tricotomia ampla e antissepsia com iodo glicerinado. A linha de incisão foi anestesiada com anestésico local (lidocaína 2%). Realizou-se incisão da pele, subcutâneo, músculo oblíquo abdominal externo e interno, músculo transverso do abdome e peritônio.

Na inspeção do útero pôde-se confirmar a torção, sendo a da primeira vaca de 180° e a da segunda de 90°, ambas para o lado esquerdo. Foi primeiramente tentado reverter a torção e expor o órgão para fora da cavidade, porém, não sendo possível devido ao peso do feto e a tensão exercida pela torção. Por este motivo, em ambas as vacas, a incisão do útero (na curvatura maior) foi realizada dentro da cavidade. O primeiro feto foi retirado pelos membros anteriores e o segundo, pelos posteriores, com maior dificuldade, ocasionando a laceração do órgão, pois como a indução do parto já havia sido realizada, o líquido amniótico, que auxilia na lubrificação, não estava presente (FIGURA 2). As gestações eram simples (um feto) e em ambos os casos os fetos estavam mortos.

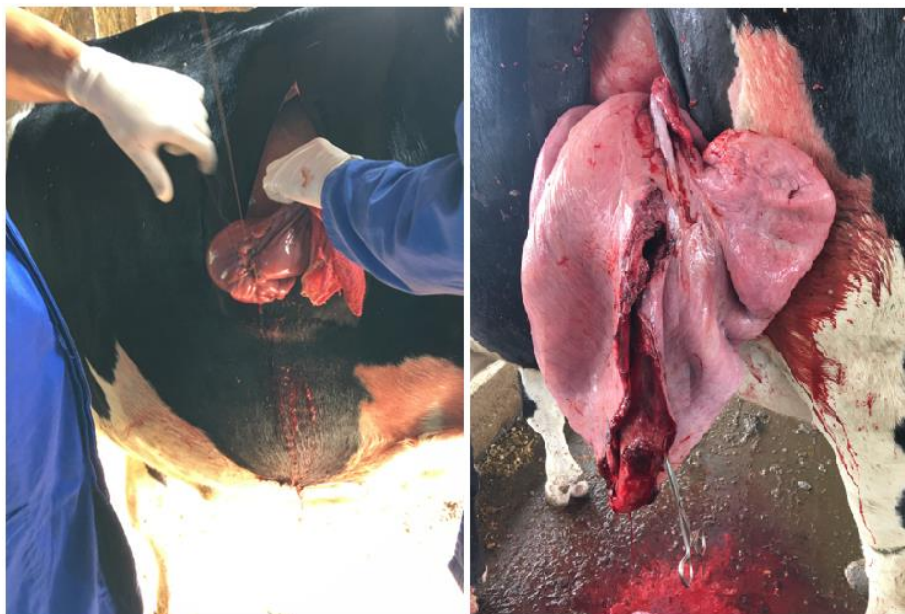
Figura 2 – Feto com pelagem seca evidenciando a ausência do líquido amniótico.



Fonte: Próprio (2017)

Após a retirada do feto, o útero foi destorcido, exposto para a realização das suturas (Figura 3), com fio catégute, primeiramente em padrão contínuo simples, e a segunda camada uma sutura invaginante (Cushing), e foi reposicionado. A retirada do líquido que caiu na cavidade foi realizada, e administrado 100 ml de amoxicilina dentro da cavidade abdominal, com o intuito de prevenir uma peritonite.

Figura 3 – Exposição dos úteros para a realização de suturas de fechamento, primeira e segunda vaca respectivamente.



Fonte: Próprio (2017)

O fechamento da linha de incisão se deu com fio catagute e respectivamente com o fechamento do peritônio, do músculo transverso do abdômen, seguido do fechamento dos músculos oblíquos internos e esterno, em padrão simples contínuo. Nesta última musculatura foi realizada ainda uma sutura contínuo de Wolff. Por último, foi realizada a sutura do subcutâneo e pele com nylon em padrão simples interrompido. Após o fechamento da linha de incisão foi realizada a limpeza com água iodada e posterior aplicação de iodo glicerinado para auxiliar na cicatrização e servir como repelente.

No pós-operatório, a primeira fêmea recebeu 500ml de soro e amoxicilina (1ml/10kg); a segunda recebeu penicilina (1ml/ 25kg); e ambas receberam dipirona sódica (20ml/aplicação) e dexametasona (10ml/aplicação).

Durante o pós-operatório, Silva (2011) relata que não é incomum que os animais apresentem redução do apetite, febre, metrite e diarreia. Por isso, o tratamento com antibiótico, anti-inflamatório, analgésico e antipirético, como realizado durante o estágio, é de fundamental importância. A retenção placentária é a patologia na qual a expulsão da placenta não ocorre dentro de doze horas após o parto, evento fisiologicamente esperado em uma cesariana, e a administração de prostaglandina imediatamente após o parto auxilia na liberação desta membrana.

O tempo de duração da cirurgia está relacionado à sobrevivência materna; procedimentos com duração de até uma hora mostram 96% de sobrevivência, enquanto nos que apresentam duração mais prolongada, a taxa é reduzida para 86%. As chances de sobrevivência materna também são maiores nos procedimentos realizados com o animal em estação, 94%, quando comparados aos 12% dos realizados em decúbito (SILVA, 2011).

A fertilidade de fêmeas que passam por cesariana também pode ser comprometida, por este motivo, se recomenda a realização de exame ultrassonográfico entre 4 a 6 semanas após a cirurgia para avaliar a saúde uterina, a presença de aderências e a atividade ovariana. A produção leiteira é outro aspecto afetado pela realização de cesarianas, sendo notada uma redução média de 79,9 kg de leite nos cem primeiros dias de lactação em animais submetidos à cesariana (SILVA, 2011).

Por tratar-se de uma emergência obstétrica, o diagnóstico correto da torção uterina é fundamental, devendo-se considerar a condição clínica da parturiente e do feto, para determinar, assim, o tratamento e o prognóstico. O prognóstico vai depender do grau da rotação, do tempo de evolução e das sequelas, como aderências e ruptura, sobre o útero (RIBEIRO et al., 2017). Os distúrbios circulatórios que acompanham a torção podem levar

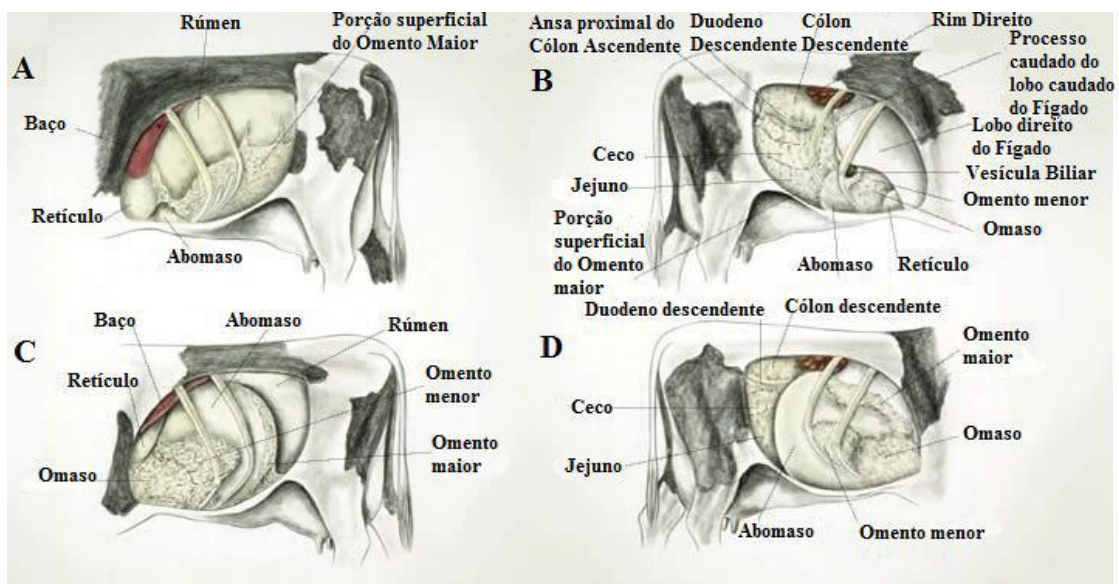
tanto à morte do feto como da vaca, caso o diagnóstico e a intervenção não sejam realizados a tempo (AGOSTINHO, 2014).

3.2. Deslocamento de abomaso (DA)

O abomaso representa o estômago glandular dos ruminantes, sendo o quarto compartimento dos estômagos, que se estende desde o orifício omaso-abomaso até o piloro (LAMBERT, 2010). Sua função consiste em posterior digestão química do substrato degradado parcialmente pelo rúmen, retículo e omaso. Está localizado a nível do 5º/6º ao 10º/11º espaços intercostais, na região mais ventral do abdômen, tem relação anatômica com o peritônio ventral da cavidade abdominal, cranialmente com o retículo e craniodorsalmente com o omaso (RORIZ, 2010).

O deslocamento do abomaso pode ocorrer tanto para a esquerda quanto para a direita, sendo mais comum (85 a 95%) a ocorrência para o lado esquerdo (DAE). Nesta, o órgão migra de sua posição anatômica original para uma posição entre o rúmen e a parede abdominal esquerda (Figura 4). Já naquela situação (DAD), o órgão pode se deslocar totalmente para o lado direito da cavidade abdominal (Figura 4) e, em situações de maior risco, pode evoluir para o vólvulo abomasal (VA), caracterizando uma torção (SANTAROSA, 2010).

Figura 4 – A – Anatomia Normal do lado Esquerdo; B – Anatomia Normal do lado Direito; C – DAE; D – DAD com Vólvulo.



Fonte: Roriz, 2010.

A etiologia do DA é complexa e multifatorial. No entanto, a hipomotilidade ou atonia abomasal, com posterior acúmulo de gás e distensão do órgão, são pré-requisitos para o desenvolvimento da afecção (SANTAROSA, 2010). Segundo Cardoso (2004), o gás produzido pela fermentação microbiana distende o abomaso e provoca o deslocamento. A maior frequência desta doença se dá em vacas adultas de grande porte, altamente produtoras de leite, e imediatamente após o parto.

A ocorrência no primeiro mês após o parto se explica pelo fato de que neste período ocorre uma brusca diminuição da pressão que antes era exercida pelo útero gravídico sobre o rúmen e a cavidade abdominal, facilitando a migração do abomaso (LAMBERT, 2010). Além de ser um período de mudanças hormonais, alto estresse metabólico e mudanças na alimentação, geralmente, durante o peri-parto, as vacas tendem a diminuir a ingestão de alimentos, fazendo assim com que o rúmen não permaneça totalmente cheio, facilitando a mobilidade do abomaso por haver mais espaço na cavidade (SANTAROSA, 2010).

Fatores como raça e idade, segundo Santarosa (2010), também têm influência sobre o acontecimento do DA. Estudos sugerem que a seleção realizada em vacas leiteiras para maior estrutura e profundidade corporal justifica a predisposição racial. Vacas após a terceira lactação tentem ser as mais afetadas; no entanto, cerca de 28% das novilhas podem apresentar o deslocamento. A nutrição também está relacionada como desenvolvimento do DA, pois alimentações com altos níveis de concentrado e pobre em fibras resultam na redução da motilidade e aumento no acúmulo de gás abomasal (CARDOSO, 2004).

Durante a realização do estágio foram atendidas duas vacas apresentando sinais clínicos de apatia, redução no consumo de alimentos, inapetência a alimentos concentrados (ração), redução da produção leiteira além de fezes liquefeitas e escassas. Nos exames físicos, pôde-se perceber a redução dos movimentos ruminais, em frequência e intensidade (1/min); na percussão simultânea à ausculta foi possível identificar sons metálicos abomasais, sendo representado por uma ressonância metálica “ping” entre a 9ª e a 13ª costelas.

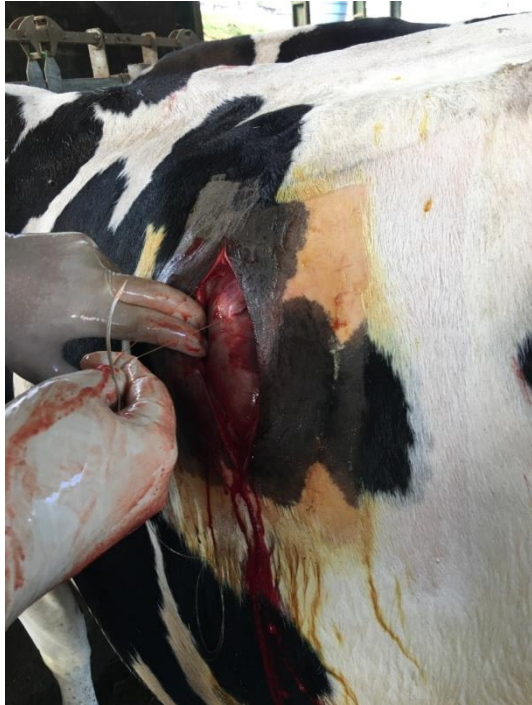
O primeiro animal foi uma vaca Jersey que além dos sinais já citados apresentou emagrecimento progressivo e desidratação moderada evidenciada por enoftalmia. O som metálico foi percebido do lado direito, o que nos permitiu diagnosticar o DAD. O segundo caso se refere a uma novilha Holandesa, que já havia sofrido cirurgia para correção de DAE cerca de 30 dias antes. O proprietário relatou que a reparaçãõ dos sinais ocorreu após uma cabeçada no abdômen. A ressonância “ping” foi notada no lado esquerdo, o que nos permitiu constatar a recidiva do DAE. Os diagnósticos foram baseados no histórico e nos sinais

clínicos dos animais, e a confirmação pôde ser obtida através da auscultação e percussão, como sugerido por Silva et al. (2017).

O tratamento consiste no reposicionamento anatômico do abomaso, correção do balanço eletrolítico do animal e da desidratação. A correção cirúrgica é a melhor opção, pois o método de rolamento Acarreta em altas taxas de recidiva (50%) e aumenta o impacto na produção de leite devido ao período mais prolongado de recuperação (CARDOSO, 2004). O tratamento cirúrgico tem como objetivo devolver o abomaso à sua posição original ou aproximada e criar uma ligação permanente nesta. Existe o procedimento de sutura fechada, "toggle pin", que é minimamente invasiva, porém é exclusiva para DAE; e as técnicas abertas, omentopexia e abomasopexia pelo flanco ou paramediana (SANTAROSA, 2010).

Para a resolução dos casos foram utilizadas as técnicas de abomasopexia pelo flanco direito e pelo esquerdo, respectivamente, como sugere Turner e Mcilwraith (2016). A opção por esta técnica ocorreu pelo fato de ela permitir melhor acesso ao órgão, auxiliando na visualização e recolocação correta em sua posição anatômica. O procedimento foi realizado com os animais em estação contidos no canzil. Primeiramente foi efetuada a limpeza da região do flanco com água e sabão, tricotomia e desinfecção com iodo glicerinado. Para bloqueio da linha de incisão foi utilizado anestésico local (lidocaína 2%). Após o bloqueio foi realizada a incisão da pele, subcutâneo, músculo oblíquo abdominal externo e interno, músculo transverso do abdome e peritônio, o que possibilitou a visualização do abomaso entre a parede abdominal e no rúmen. Neste foram passadas suturas com fio de nylon sobre a curvatura maior e realizada a descompressão com a retirada do gás. O animal que apresentava DAD continha grande quantidade de líquido e conteúdo pré-digerido, o qual foi parcialmente removido (FIGURA 6). A descompressão permitiu o reposicionamento manual do abomaso no DAD; já no DAE, o órgão se reposicionou automaticamente.

Figura 5 – Passagem de suturas com fio de nylon sobre a curvatura maior do abomaso, animal com DAE.



Fonte: Próprio (2017)

Figura 6 – Retirada do líquido e conteúdo pré-digerido abomasal do animal com DAD



Fonte: Próprio (2017)

Durante a realização das suturas, foram deixados cerca de um metro de fio em cada lado, os quais foram passados pela parede ventral abdominal, retilínea com a linha média, medial à veia abdominal subcutânea e a 15cm caudal ao processo xifóide. A agulha foi inserida atravessando a parede abdominal. Foram ainda colocados dois objetos de borracha para aliviar a tensão do nó, que é realizado com a união das duas extremidades do fio.

Anterior ao fechamento, administrou-se 100ml de amoxicilina dentro da cavidade abdominal, com o intuito de prevenir uma peritonite. O fechamento da linha de incisão se deu respectivamente com o fechamento do peritônio em padrão simples contínuo, do músculo transverso do abdômen, seguido do fechamento dos músculos oblíquos interno e externo, com suturas em padrão simples contínuo, com fio categute, sendo realizada nesta última musculatura uma sutura contínua em Wolff. Por último, foi realizada a sutura do subcutâneo e pele com nylon em padrão simples interrompido. Após o fechamento da linha de incisão, foi realizada a limpeza com água iodada e posterior aplicação de iodo glicerinado para auxiliar na cicatrização e servir como repelente.

No pós-operatório os animais receberam 500ml de soro, amoxicilina (1ml/10kg), dipirona sódica (20ml/aplicação) e dexametasona (2,5ml ou 10ml/aplicação). Aos

proprietários orientou-se a retirada dos pontos em 14 dias e alimentação rica em fibras para aumentar o preenchimento ruminal e assim evitar uma recidiva.

A prevenção dos fatores que podem levar ao DA é de extrema importância, pois esta enfermidade acarreta em perdas econômicas pelos custos com tratamento, leite descartado, diminuição da produção, aumento do intervalo entre partos, perda de peso corporal, descarte prematuro da matriz e mortalidade (SANTAROSA, 2010), uma vez que, do parto até sessenta dias após o diagnóstico da doença, as vacas produziram cerca de 557kg a menos do que os animais sem DA. Além de as vacas afetadas se tornarem duas vezes mais suscetíveis a outras doenças (CARDOSO, 2004).

3.3. Rumenotomia

A rumenotomia é um procedimento cirúrgico que consiste na abertura do rúmen pelo flanco esquerdo. Em bovinos, ela pode ser empregada tanto para diagnóstico como para tratamento de patologias como timpanismo, acidose ruminal, reticulite, reticuloperitonite traumática, sobrecarga alimentar, compactação, atonia do omaso ou do abomaso, e para remoção de corpos estranhos (SILVA et al., 2005). Ainda segundo Andrews et al. (2008) é indicado para exame do cárdia, calha esofágica, orifício reticulomasal, retículo e rúmen.

Durante o período de estágio foram atendidas duas vacas: uma da raça Holandesa e outra Jersey. A principal queixa dos proprietários era que as mesmas tossiam ao se locomover, além disso, pôde-se perceber apatia, redução no consumo alimentar, emagrecimento progressivo e locomoção com o pescoço espichado. No exame físico, não havia alteração na temperatura nem nas mucosas e a estase ruminal era evidente. A Holandesa, além do já comentado, emitia gemidos quando em estação e a ausculta pulmonar esquerda apresentou estertores.

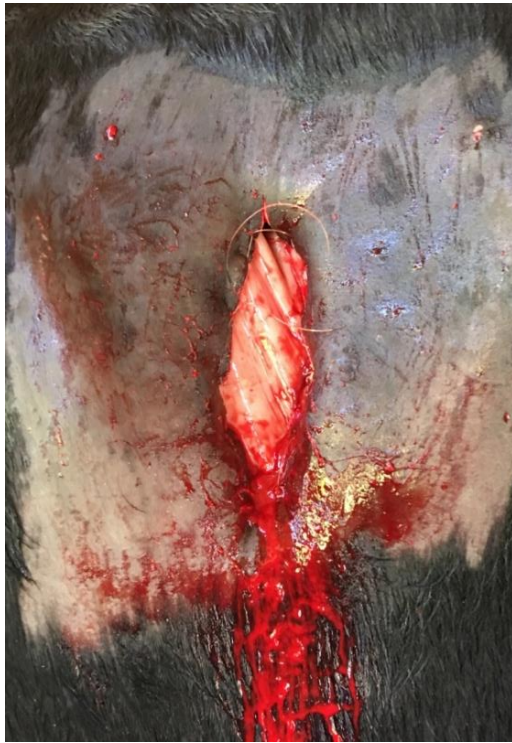A principal suspeita em ambas era a presença de corpos estranhos. Para elucidar o diagnóstico foram administradas quatro doses de dexametasona (10ml/ aplicação) com posterior parada abrupta. Esta abordagem terapêutica permite reduzir a inflamação fazendo com que o animal mostre melhora, e com a suspensão do medicamento os sinais voltam a aparecer. As vacas mostraram melhora já na primeira aplicação tendo recidiva dos sinais após o término do tratamento.

Por este motivo foi sugerida a realização de uma rumenotomia exploratória (RE) para confirmação do diagnóstico. No entanto, foi esclarecido aos proprietários que poderia

não se encontrar nenhum objeto, ou seja, que a laparotomia seria realizada para diagnóstico e provavelmente para o tratamento.

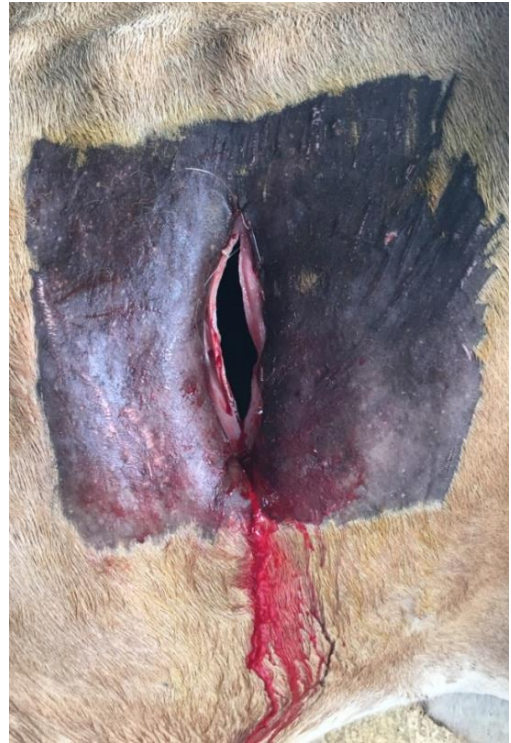O procedimento teve início com a limpeza do flanco esquerdo com água e sabão, tricotomia ampla, antissepsia com iodo glicerinado e anestesia local com lidocaína (2%). Foi então realizada a incisão paralombar esquerda da pele, da musculatura e do peritônio. Após a exploração da cavidade abdominal, o rúmen foi ancorado à pele na linha de incisão, com sutura contínua festonada, (FIGURA 7) para evitar contaminação, e só então incisado (FIGURA 8).

Figura 7- Ancoragem do rúmen à pele na linha de incisão.



Fonte: Próprio (2017)

Figura 8- Rúmen incisado após ancoragem à pele.



Fonte: Próprio (2017)

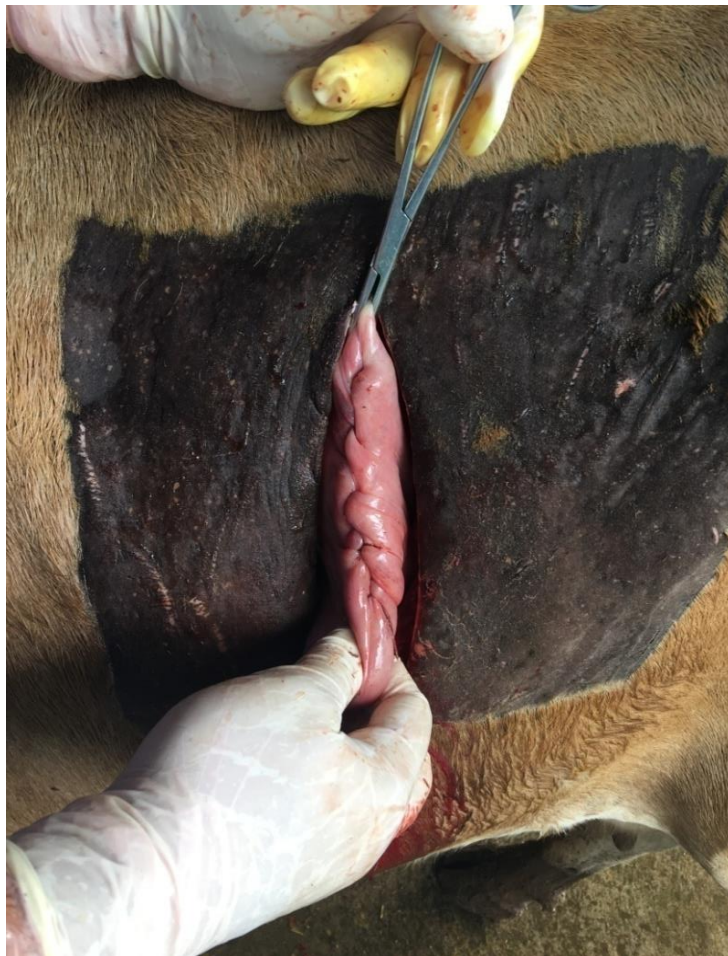
A vaca holandesa apresentava grande quantidade de conteúdo compactado no fundo do rúmen, o qual foi retirado quase em sua totalidade para permitir a melhor inspeção interna, porém nenhum corpo estranho foi encontrado no rúmen nem no retículo, não havia aderências nem sinais de infecção. Foi então constatado que os sinais clínicos eram provindos da compactação que gerava dor, desconforto e atonia ruminal. Para auxiliar a recomposição da flora ruminal e motilidade do órgão foi depositado no interior do rúmen um suplemento

vitamínico e mineral contendo bactérias probióticas e leveduras, e uma porção de alimento altamente fibroso.

Na vaca da raça Jersey não foi encontrado nenhum objeto nem qual era o motivo dos sinais clínicos. No dia da cirurgia, o exame físico foi refeito e mostrou que a mesma havia desenvolvido um deslocamento de abomaso para a esquerda, o qual foi corrigido posteriormente à rumenotomia.

Para proceder com o fechamento do rúmen foram realizadas duas linhas de sutura, uma simples contínua e outra invaginante (Cushing), com fio catagute (FIGURA 9). Foi administrado 100ml de amoxicilina dentro da cavidade abdominal e o fechamento do peritônio, da musculatura e da pele foram realizados como descrito nos casos anteriores. Como conduta pós-operatória foi administrado 500ml de soro, amoxicilina (1ml/10kg), dipirona sódica (20ml/aplicação) e dexametasona (10ml/aplicação).

Figura 9 – Rúmen pós-sutura invaginante Cushing.



Fonte: Próprio (2017)

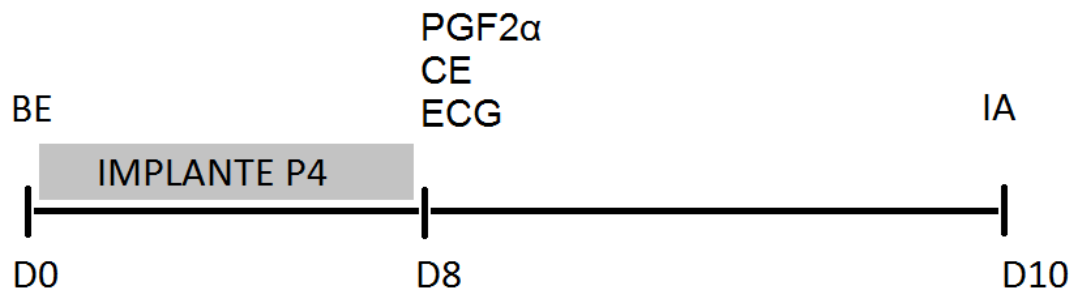
3.4. Inseminação Artificial em Tempo Fixo

A inseminação artificial em tempo fixo (IATF) consiste na realização de protocolos hormonais, cuja função é induzir a emergência de uma nova onda de crescimento folicular sincronizada, controlar a duração do crescimento folicular até o estágio pré-ovulatório e induzir a ovulação em todos os animais simultaneamente (BARUSELLI, 2012). Alguns fatores como nutrição adequada e conforto ambiental são fundamentais para a obtenção do sucesso na IATF (CASTILHO, 2012).

O emprego desta técnica apresenta muitas vantagens, como a possibilidade de inseminar um grande número de vacas em menor período de tempo, a possibilidade de realização da IA com data e hora marcada, estimular a ciclicidade de vacas em anestro, a não necessidades de observação do cio, a possibilidade de planejar o nascimento dos bezerros, além de melhorar alguns índices zootécnicos como a eficiência reprodutiva e o intervalo entre os partos, facilitando assim o manejo e aumentando a eficiência da IA (GODOI; SILVA; PAULA, 2010). Quando o protocolo é utilizado de forma adequada, segundo Baruselli (2012), cerca de 50% das fêmeas sincronizadas engravidam com apenas uma inseminação no período pós-parto recente (<80 dias). As vacas que não conceberem já têm seus cios de retorno sincronizados e apresentam maior taxa de prenhez, aumentando assim a eficiência reprodutiva do rebanho.

Durante o estágio foram realizados 146 protocolos de IATF, destes, 139 em gado de corte da raça charolês, os quais foram divididos em dois lotes: o primeiro contendo 95 animais com cerca de 40 dias de paridas, e o segundo com 44 vacas com mais de 60 dias de paridas. O protocolo utilizado consistiu em: no dia 0 a colocação de um implante de progesterona (P4) intra-vaginal e a aplicação IM de benzoato de estradiol (BE), no dia 8 a retirada do implante intra-vaginal e a aplicação IM de prostaglandina (PGF2 α), cipionato de estradiol (CE) e gonadotrofina coriônica equina (ECG), no dia 10 a realização da IA, como ilustrado na figura 10.

Figura 10: Protocolo de IATF utilizado em bovinos de corte.



Fonte: Próprio (2017)

A utilização da P4 neste protocolo faz com que não ocorra a ovulação pela inibição de secreção de LH, ela simula a fase luteínica do ciclo estral. É utilizada por meio de implantes intra-vaginais, pois, para agir, precisam ser liberados de forma lenta, contínua e em uma taxa constante. A associação com o BE encurta a fase luteínica estimulada pela P4 e suprime a formação ou leva à atresia do folículo dominante, induzindo a emergência de uma nova onda folicular (CASTILHO, 2012).

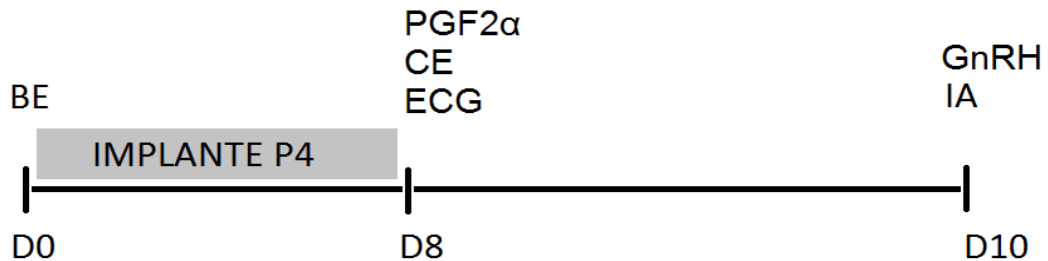
Como não é possível provocar a lise completa do corpo lúteo em todas as vacas, usa-se a PGF2 α no momento de retirada do dispositivo, isso assegura a lise completa do corpo lúteo nos animais que não responderem ao estradiol, iniciando uma nova fase folicular, expressão do estro e a ovulação (CASTILHO, 2012). Conforme Machado (2011), o CE utilizado no mesmo dia da PGF2 α estimula a secreção de GnRH, e este desencadeia o pico pré-ovulatório de LH, o que induz a ovulação. Isso ocorre devido à associação do hormônio com a baixa concentração de progesterona circulante. Junto a estes se faz a aplicação do ECG que se liga aos receptores de LH, otimizando o crescimento e maturação final do folículo dominante, o que estimula uma melhor luteinização do folículo ovulado, ocasionando a formação de um corpo lúteo de alta produção de progesterona.

Deve-se ter cuidado na escolha do éster de estradiol a ser utilizado em cada fase da IATF, pois a meia-vida deles é diferente. O benzoato de Estradiol (BE) tem seu tempo de meia-vida mais curto que o Cipionato (CE) e que o Valerato (VE), sendo eles de 3, 7-9 e 10-12 dias, respectivamente. Isso mostra que o BE tem um tempo de atuação mais pontual, tornando sua atuação mais sincronizada (CASTILHO, 2012).

Foram ainda realizados sete protocolos em vacas de leite (FIGURA 11), todas de alta produção. O protocolo se diferenciou do anterior pela aplicação de GnRH cerca de 12 horas

antes da IA, o qual tem função de induzir a ovulação do folículo dominante maduro pela estimulação do pico pré-ovulatório de LH, sincronizando assim a ovulação.

Figura 11: Protocolo de IATF utilizado em bovinos leiteiros.



Fonte: Próprio (2017)

Os diagnósticos de gestação foram realizados com 30 ou 32 dias após a IA, com a utilização de ultrassom. A taxa de prenhez do primeiro lote foi de 40%, a do segundo, de 49%, e nas vacas leiteiras, de 71%.

A viabilidade econômica da IATF é um fator limitante devido ao valor dos medicamentos utilizados. No entanto, os proprietários optaram pela realização dos protocolos, devido ao custo benefício se tornar favorável segundo suas necessidades. Quanto ao produtor de corte, a técnica foi optada pelo fato de realizar o manejo em um período pré-determinado, diminuindo o período de estação de monta, concentrando a parição dos terneiros para a obtenção de um lote homogêneo, facilitando assim a venda dos mesmos nas feiras de gado da região; pela melhoria da genética dos terneiros referente ao maior rendimento de carcaça e de capacidade de conversão alimentar, além da facilidade de parição. Para o produtor de leite, a grande vantagem vista com a utilização da IATF é o fato da fêmea emprenhar com mais rapidez, diminuindo assim o intervalo entre as lactações, aumentando a produtividade e longevidade do plantel (GODOI; SILVA; PAULA, 2010). Segundo Castilho (2012) a produção por vida útil de vacas com o primeiro parto de 12 meses é de 27.000 kg e as o primeiro parto ocorro aos 18 meses é de 18.000 kg, ocasionando perdas de 4 kg por vaca/dia, além da perda de crias, que chega a 20 animais/ano, quando avaliado um rebanho de 100 vacas.

3.5. Tristeza Parasitária Bovina

Responsáveis por grandes prejuízos econômicos causados, principalmente, pela mortalidade de animais, queda na produção de leite, diminuição do ganho de peso e gastos com controle, profilaxia e tratamento, o Complexo Tristeza Parasitária Bovina se caracteriza por duas enfermidades: a babesiose, causada pelos protozoários *Babesia bigemina* e *Babesia bovis*, e a anaplasmoze, bactéria do gênero *Rickettsia*, causada pelo *Anaplasma marginale*. Tem sua transmissão dada pelo carrapato *Rhipicephalus (Boophilus) microplus*, sendo que a anaplasmoze também pode ter sua transmissão por dípteros hematófagos, via transplacentária e por fômites com sangue contaminado (TRINDADE; ALMEIDA; FREITAS, 2011).

A infecção por estes agentes depende de fatores como o tamanho da população de carrapatos, a capacidade da transmissão dos mesmos, suscetibilidade dos bovinos que varia conforme a raça, idade, estado fisiológico e imunitário (GUEDES JUNIOR, 2006).

A TPB pode assumir uma característica de estabilidade enzoótica, quando há exposição contínua dos agentes, fazendo assim com que os bezerros (75%) se infectem nos primeiros dias de vida, quando ainda apresentam a imunidade passiva (RIET-CORREA et al., 2001). Uma situação de instabilidade enzoótica ou áreas epidêmicas, conforme Guedes Junior (2006), ocorre quando a exposição aos carrapatos infectados é baixa, fazendo assim com que um número variável de animais (10 a 75%) abaixo de nove meses desenvolvam imunidade. Já quando menos de 10% dos bezerros foram expostos aos patógenos, têm-se um rebanho suscetível e, segundo Riet-correa et al. (2001), a área é considerada livre e a doença só ocorre quando há a entrada acidental de carrapatos ou quando os bovinos desta região são transferidos para áreas endêmicas.

Devido à multiplicação dos protozoários dentro das hemácias com posterior hemólise das mesmas, os animais acometidos por estas patogenias apresentam alguns sinais clínicos, segundo Antoniassi et al. (2009), como febre, apatia, anorexia, emagrecimento progressivo, taquicardia, taquipneia, redução dos movimentos ruminais, diminuição ou suspensão da lactação e anemia hemolítica progressiva. Sinais como hemoglobinemia e hemoglobinúria estão presentes na babesiose, e a icterícia apenas é percebida na anaplasmoze. A hipertermia pode levar ao aborto e a infertilidade temporária em touros.

A infecção pela *B. bovis*, quando em estágios mais avançados pode desencadear sinais neurológicos que caracterizam a babesiose cerebral, como transtornos de locomoção, tremores musculares, agressividade, quedas com movimento de pedalagem, convulsão e coma, sendo fatal (MANICA, 2013).

Durante a realização do estágio foram atendidos 15 bovinos com manifestação clínica da enfermidade. De maneira geral, os animais apresentavam apatia, prostração, anorexia, redução da produção de leite, mucosas ictéricas ou anêmicas e hipertermia.

O diagnóstico da TPB pôde ser realizado com base na identificação dos sinais clínicos e na visualização dos parasitos no interior das hemácias por meio de esfregaços sanguíneos corados pelo Giemsa (TRINDADE; ALMEIDA; FREITAS, 2011). A obtenção de provas sorológicas, além de detectar o agente, auxilia no levantamento epidemiológico e pode ser realizada através das técnicas como imunofluorescência indireta, ELISA e soroaglutinação (RIET-CORREA et al., 2001).

Segundo Riet-correa et al. (2001), os dados epidemiológicos e lesões como mucosas e serosas anêmicas ou ictéricas, fígado e baço aumentados e congestos, rins aumentados, bexiga com urina vermelha, que podem ser vistas na necropsia, também devem ser levados em conta. Para todos os bovinos atendidos durante o estágio, o reconhecimento da TPB foi baseado nas manifestações clínicas, concomitante à aparição de carrapatos no rebanho e na época do ano que é favorável para o desenvolvimento do mesmo.

O tratamento dos animais foi realizado com a associação de diaceturato de diminazeno, que atua contra a babesiose, oxitetraciclina ou enrofloxacino, que atua sobre o anaplasma, além do tratamento de suporte com antitóxico e protetor hepático, soro e vitamina B12 para estimular a alimentação. Em um dos casos foi necessária a realização de transfusão sanguínea.

O controle e profilaxia da TPB podem ser realizados com o controle do principal vetor, tomando uso de carrapaticidas e rotação de pastagens (TRINDADE; ALMEIDA; FREITAS, 2011). A indicação aos produtores de bovinos leiteiros foi a utilização de carrapaticidas à base de eprinomectina, pois não possui carência, logo que perceba os carrapatos nos animais.

4. CONCLUSÃO

A realização do Estágio Curricular Obrigatório em Medicina Veterinária é de extrema importância para a formação acadêmica, pois permite não apenas a visualização na prática do conteúdo aprendido durante a graduação, mas também mostra a realidade da profissão no campo. Como, por exemplo, lidar com os diversos temperamentos dos animais e como abordar o proprietário em diferentes situações.

Muitas vezes por variados fatores não se faz possível a realização de atividades práticas durante as aulas na graduação, e são estas que permitem concretizar o conteúdo teórico. E por meio da realização do estágio, algumas questões são elucidadas, podendo-se visualizar e também realizar alguns procedimentos, fazendo com que este ciclo de aprendizado termine com êxito.

Por fim, foi com a realização do estágio que pude adquirir conhecimentos específicos principalmente na área de bovinocultura de leite, à qual pretendo me dedicar.

REFERÊNCIAS

- AGOSTINHO, João António Salgueiro Pereira. **Torção uterina em vacas na ilha de São Miguel**. 68 f. Dissertação (Mestrado) - Curso de Medicina Veterinária, Ciências Veterinárias, Universidade de Trás-os-montes e Alto Douro, Vila Real, 2014.
- ANDREWS, A.H et al. **Medicina Bovina: doenças e criação de bovinos**. 2. Ed. São Paulo: Roca, 2008. XII, p.1067
- ANTONIASSI, Nadia Aline Boddi et al. Surto de babesiose cerebral em bovinos no Estado do Rio Grande do Sul. **Ciência Rural**, Santa Maria, v. 39, n. 3, p.933-936, maio 2009.
- BARUSELLI, Pietro Sampaio et al. **Inseminação artificial em tempo fixo em bovinos de corte**. [s. n.]; São Paulo, 2012. p.11.
- CARDOSO, Felipe Cardoso de. **Deslocamento de Abomaso em Bovinos Leiteiros**. 2004. Disponível em: <https://www.ufrgs.br/lacvet/restrito/pdf/deslocamento_abomaso.pdf>. Acesso em: 07 out. 2017.
- CASTILHO, Erick Fonseca de. **Inseminação artificial em tempo fixo (IATF) - Em Bovinos Leiteiros**. [S. l. : s. n.], 2012. p.50.
- GODOI, Carlos Rosa; SILVA, Ednea Freitas Portilho; PAULA, Adriano Pereira de. Inseminação artificial em tempo fixo (IATF) em bovinos de corte. **Pubvet, Publicações em Medicina Veterinária e Zootecnia**, Londrina, v.4, n.14, p.802-808, abr. 2010.
- GUEDES JUNIOR, Daniel da Silva. **Prevalência de anticorpos para agentes da Tristeza Parasitária Bovina, Trypanosoma vivax e Borrelia Sp em bovinos do nordeste do estado do Pará, Brasil**. 2006. 109 f. Dissertação (Mestrado) - Curso de Medicina Veterinária, Área de Concentração em Medicina Veterinária Preventiva, Instituto de Veterinária Curso de Pós-graduação em Medicina Veterinária, Seropédica, 2006.
- KAISER, Tassiéli Senger et al. Parto Distócico em Vaca por Torção Uterina. In: SEMINÁRIO DE INICIAÇÃO CIENTÍFICA. 2015. **Relato de experiência**. Ijuí: [s. N.], 2015. p.1 - 5.
- LAMBERT, Wagner Eduardo Marques. **Etiopatogenia e Tratamento do Deslocamento de Abomaso em Bovinos Leiteiro de Alta Produção**. 2010. 21 f. TCC (Graduação) - Curso de Medicina Veterinária, Clínica de Bovinos, Facu, Botucatu, 2010.
- MACHADO, Rui et al. **Inseminação artificial em tempo fixo como biotécnica aplicada na reprodução dos bovinos de corte**. [S. l. : s. n.], 2011. p.50.
- MANICA, Samuel. **Tristeza Parasitária Bovina Revisão Bibliográfica**. 2013. 27 f. TCC (Graduação) - Curso de Medicina Veterinária, Universidade Federal do Rio Grande do Sul Faculdade de Veterinária, Porto Alegre, 2013.
- RIBEIRO, Ana Clara Sarzedas et al. **Torção uterina em vacas leiteiras: relato de 24 casos**. Garanhuns: XII Congresso Brasileiro de Buiatria, 2017.

RIET-CORREA, Franklin et al. **Doenças de Ruminantes e Equinos**. 2. ed. São Paulo: Varela, 2001.

RORIZ, Fernando Jorge Coutinho. **Deslocamento do Abomaso em Bovinos Leiteiros**. 2010. 96 f. Dissertação (Mestrado) - Curso de Medicina Veterinária, Universidade de Trás-os-Montes e Alto Douro, Vila Real, 2010.

SANTAROSA, Bianca Paola. **Deslocamento de Abomaso em Vacas Leiteiras**. 2010. 27 f. TCC (Graduação) - Curso de Medicina Veterinária, Faculdade de Medicina Veterinária e Zootecnia da Universidade “Júlio de Mesquita Filho”, Botucatu, 2010.

SILVA, Letícia Carrão. **O Pós Operatório de Cesariana em Vacas**. 2011. 22 f. TCC (Graduação) - Curso de Medicina Veterinária, Faculdade de Medicina Veterinária e Zootecnia da Universidade “Júlio de Mesquita Filho”, Botucatu, 2011.

SILVA, Luiz Antônio Franco da et al. Rumenotomia em bovinos: uso da paramentação e de oxitetraciclina parenteral na profilaxia de complicações pós-operatórias. **Ciência Rural**, Santa Maria, v. 35, n. 3, p.611-617, maio 2005.

SILVA, Yanne Acirole da et al. Deslocamento de abomaso à esquerda: Revisão. **Pubvet: Medicina Veterinária e zootecnia**, Londrina, v. 11, n. 7, p.680-688, jul. 2017.

TRINDADE, Hébelys Ibiapina da; ALMEIDA, Katyane de Sousa; FREITAS, Fagner Luiz da Costa. Tristeza Parasitária Bovina - Revisão de literatura. **Revista Científica Eletrônica de Medicina Veterinária**, Garça, n. 16, p.1-21, jan. 2011. Semestral.

TURNER, A. Simon; McILWRAITH, C. Wayne. **Técnicas cirúrgicas em animais de grande porte**. São Paulo: Rocca, 2016. Xi, p.341.