

MARCOS GONÇALVES JUNIOR

**FIXAÇÃO BIOLÓGICA POR PLACA EM PONTE:
TRATAMENTO DE FRATURAS COMINUTIVAS DE
DIÁFISE FEMORAL NO HOSPITAL UNIVERSITÁRIO
E HOSPITAL GOVERNADOR CELSO RAMOS, NO
PERÍODO DE AGOSTO 1996 A MARÇO 1997**

**Trabalho apresentado à Universidade Federal
de Santa Catarina, para a conclusão do Curso
de Graduação em Medicina**

**FLORIANÓPOLIS
1998**

MARCOS GONÇALVES JUNIOR

**FIXAÇÃO BIOLÓGICA POR PLACA EM PONTE:
TRATAMENTO DE FRATURAS COMINUTIVAS DE
DIÁFISE FEMORAL NO HOSPITAL UNIVERSITÁRIO
E HOSPITAL GOVERNADOR CELSO RAMOS, NO
PERÍODO DE AGOSTO 1996 A MARÇO 1997**

**Trabalho apresentado à Universidade Federal
de Santa Catarina, para a conclusão do Curso
de Graduação em Medicina**

**Coordenador do Curso: Profº Edson José Cardoso
Orientador: Dr. José Francisco Bernardes
Co-Orientador: Dr. Mauro Fagundes Dornelles**

**FLORIANÓPOLIS
1998**

AGRADECIMENTOS

Aos orientadores, Dr. José Francisco Bernardes e Dr. Mauro Fagundes Dornelles, que aceitaram este desafio.

Aos pacientes, que possibilitaram a execução deste trabalho.

ÍNDICE

	Pg.
1 – INTRODUÇÃO.....	01
2 – OBJETIVOS.....	02
3 – MÉTODO.....	03
4 – RESULTADOS	07
5 – DISCUSSÃO.....	14
6 – CONCLUSÕES.....	19
7 – REFERÊNCIAS.....	20
RESUMO.....	22
SUMMARY.....	23
APÊNDICE.....	24

1 - INTRODUÇÃO

A consolidação de uma fratura é um dos mais notáveis processos de reparo do corpo humano, pois dela resulta não somente uma cicatrização, mas também a reconstituição do tecido lesado em outro semelhante a sua forma original^{1,2,3}.

As fraturas cominutivas da diáfise femoral, ocorrem na sua maioria devido a traumas de alta energia, acometendo muitas vezes outros órgãos do corpo^{4,5,6,7}. Sua consolidação adequada é imprescindível para evitar seqüelas e deformidades incapacitantes para o paciente.

O tratamento de escolha é o cirúrgico^{5,8,9}. Com o passar do tempo as técnicas vem evoluindo, passando a adotar princípios que respeitam a biologia da consolidação das fraturas. Neste aspecto se destacam a preservação das partes moles ao redor da fratura, o perióstio e o hematoma fraturário^{1,2,3,4,5,8,9}.

Utilizamos a osteossíntese por placa em ponte, que fixa o osso fraturado, sob um túnel muscular, em seus fragmentos proximal e distal não interferindo diretamente no hematoma fraturário, além de promover pouca agressão nas partes moles em torno da fratura^{4,5,9}.

Se trata de uma técnica de simples execução quando comparada a outras, necessitando de pouco instrumental específico para sua realização^{4,5,8,9}.

2 - OBJETIVOS

O objetivo deste trabalho, foi avaliar os pacientes tratados pelo método de fixação biológica das fraturas pela técnica de placa em ponte, analisando seus resultados pós-operatórios.

3 - MÉTODO

No período entre agosto de 1996 à março de 1998 foram tratados no Serviço de Ortopedia e Traumatologia do Hospital Governador Celso Ramos (HGCR) e Hospital Universitário (HU), dez pacientes portadores de fraturas multifragmentárias de diáfise femoral, através da técnica biológica de placa em ponte.

Inicialmente formulou-se um protocolo (Apêndice 1) distribuído a alguns cirurgiões ortopédicos que fazem parte dos serviços já mencionados e por esses preenchidos. Esse protocolo questionava informações sobre o paciente, como idade e sexo. Sobre o trauma, sua etiologia, lado acometido e lesões associadas. Sobre a classificação da fratura, se exposta era classificada segundo Gustillo¹¹, também classificada segundo Winquist & Hansen^{7,11} e segundo Arbeitsgemeinschaft für Osteosynthesefragen (AO)^{11,12}, como mostra a tabela I.

Tabela I – Classificação das fraturas

Classificação de Gustilo	Tipo II	4 pacientes	40%
Classificação de Winquist	Tipo III	7 pacientes	70%
	Tipo IV	3 pacientes	30%
Classificação da AO	32.B.12	1 paciente	10%
	32.B.22	3 pacientes	30%
	32.B.32	4 pacientes	40%
	32.C.12	1 paciente	10%
	32.C.33	1 paciente	10%

Em relação ao tratamento, se foi utilizada tração transesquelética e a carga utilizada, data da síntese óssea, tipo de placa, número de parafusos, uso de antibioticoterapia profilática e dreno de sucção.

O controle pós-operatório e o seguimento, também foram inquiridos por meio de questões sobre a avaliação radiológica desde o controle pós-operatório imediato, com 6 semanas, 12 semanas e 6 meses. Foi observada a época de liberação parcial e total da carga, e a avaliação clínica também foi questionada. As complicações foram pesquisadas quanto a soltura ou quebra de material, deformidades, pseudoartrose, osteomielite e função do joelho ipsilateral após um ano da cirurgia. O tratamento fisioterápico foi analisado quanto ao tempo e número de sessões.

3.1 – PROCEDIMENTOS

Após anestesia, posicionou-se o paciente em decúbito dorsal procedendo-se a antissepsia local e a disposição dos campos cirúrgicos. Optamos pela técnica de incisão única e a dissecação por planos até o músculo vasto lateral, como mostra a figura 1. Em seguida realizou-se a dissecação roma do músculo, acima e abaixo do foco fraturário, até chegar ao plano ósseo, sem a exposição do local da fratura. A placa foi então inserida através da incisão proximal, tangencialmente ao osso até ser visualizada no acesso distal, fixando-a proximalmente com dois parafusos. Através de tração manual o encurtamento e os desvios rotacionais foram corrigidos. Somente então fixou-se o fragmento distal, também com dois parafusos. Em seguida realizou-se um controle radiográfico trans operatório, onde foram avaliadas a redução da fratura e o posicionamento do material de síntese. Os últimos dois parafusos proximais e dois distais, no mínimo, foram colocados após este controle de imagem.

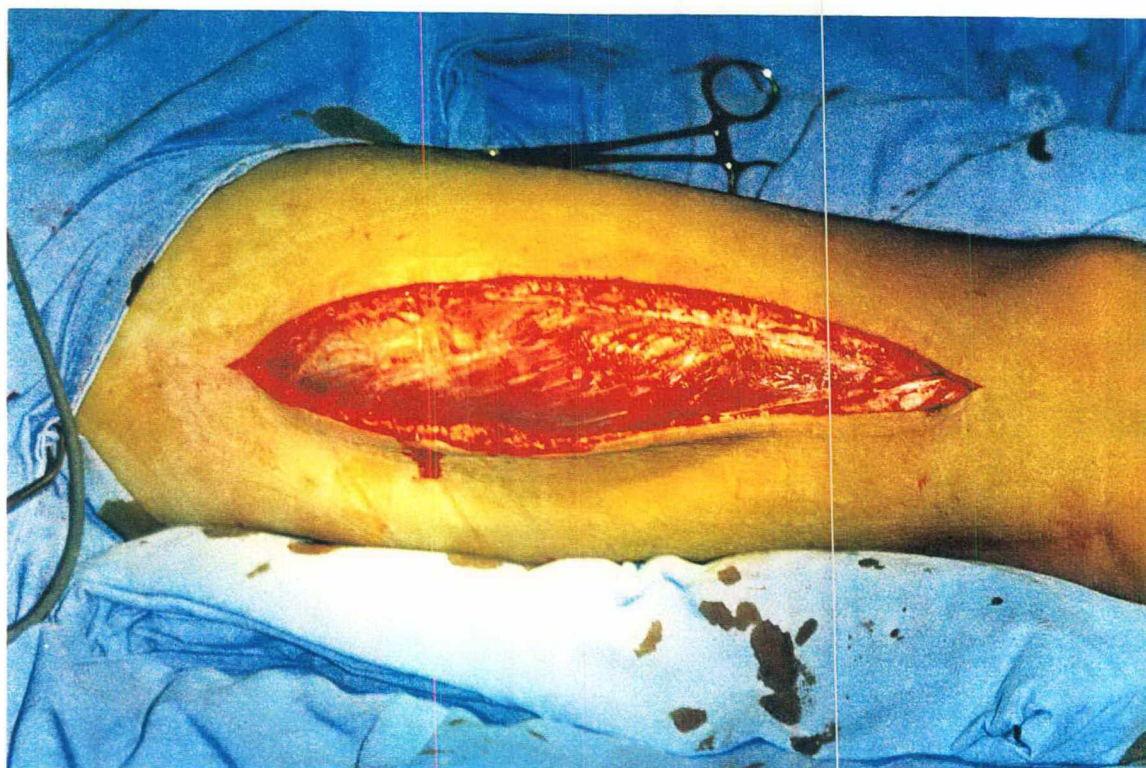


Figura 1 – Incisão cutânea

O tratamento da fratura foi realizado por 3 tipos de placas para fêmur, sendo que sua distribuição entre os casos está disposta na tabela II e os exemplos das placas mostradas na figura 2.

Tabela II – Tipos de placas utilizadas

Tipos de Placas	Nº de Casos	Porcentagem
* DPC	7	70%
Angulada	1	10%
Ponte	2	20%
Total	10	100%

* DINAMIC COMPRESSION PLATE, para fêmur




Figura 2 – Exemplos de placas utilizadas

O término do ato cirúrgico ocorreu com a colocação dos drenos de sucção e sutura dos planos anatômicos.

4 – RESULTADOS

Os resultados obtidos foram colhidos a partir de 10 pacientes, todos do sexo masculino. A disposição dos pacientes de acordo com a faixa etária está disposta na tabela III.

Tabela III – Distribuição da Faixa Etária

Idade	Nº de Casos	Porcentagem
2ª década	3	30%
3ª década	4	40%
4ª década	2	20%
5ª década	1	10%
Total	10	100%

A disposição dos pacientes segundo a etiologia do trauma está disposta na figura 3.

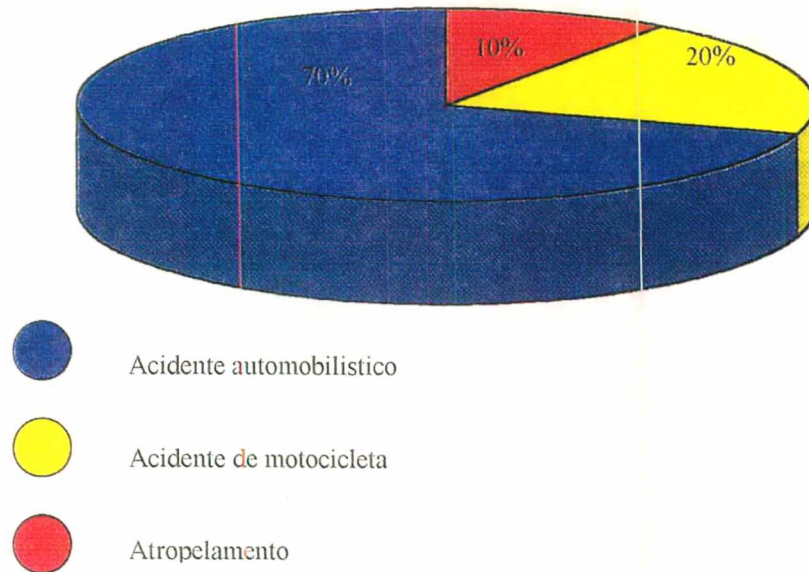


Figura 3 – Distribuição da etiologia do trauma de acordo com o nº de casos

Em relação à localização anatômica, em 90% dos casos foi em região diafisária medial, ocorrendo em 10%, ou seja, 1 caso, em região diafisária distal.

Em 50% dos casos o trauma acometeu o lado direito e em 50% o lado esquerdo, não havendo casos de trauma bilateral.

As lesões associadas à fratura de diáfise femoral, estão mencionadas na tabela IV.

Tabela IV – Lesões Associadas

TCE	2 pacientes
Lesão dos ligamentos do joelho ipsilateral	1 paciente
Fratura de antebraço ipsilateral	1 paciente
Fratura de maléolo medial ipsilateral	1 paciente
Fratura de patela e pilão tibial ipsilateral	1 paciente
Fratura de tibia ipsilateral	3 pacientes
Fratura intercondiliana ipsilateral	1 paciente
Fratura – luxação de pé ipsilateral	1 paciente
Fratura de úmero e lesão de nervo radial ipsilateral	1 paciente
Fratura de fêmur contralateral	2 pacientes
Fratura de tibia contralateral	1 paciente
Fratura de fibula contralateral	1 paciente

Lesões Associadas = 8 pacientes (80%)

O tempo decorrido entre o trauma e o tratamento cirúrgico variou de 6 a 10 dias, sendo realizado neste período, tração transesquelética de 5Kg em todos os pacientes.

Em 80% dos casos não foi utilizado enxerto autólogo no tratamento da fratura, porém em 2 casos, ou seja, 20% houve necessidade de nova cirurgia devido a retardo de consolidação sendo utilizado nesses casos a enxertia.

Em 100% dos casos utilizou-se dreno de sucção e antibioticoterapia profilática.

A anemia pós-operatória com necessidade de hemotransfusão, ocorreu em 30% dos casos e foi a única complicação precoce de ordem clínica observada.

Os resultados do controle radiográfico pós-operatório imediato estão dispostos na tabela V.

Tabela V – Controle radiográfico do pós-operatório imediato

Achado Radiográfico	Nº Pacientes	Porcentagem
Bom alinhamento sem encurtamento do membro	5 pacientes	50%
Encurtamento de 3cm associado a antecurvatum de 5°	1 paciente	10%
Encurtamento de 3cm associado a antecurvatum de 5° associado a varo de 5°	1 paciente	10%
Encurtamento de 2cm associado a antecurvatum de 8°	1 paciente	10%
Encurtamento de 3cm	1 paciente	10%
Encurtamento de 2cm	1 paciente	10%
Total	10	100%

A avaliação radiográfica da fratura, até a formação do calo ósseo e a consolidação está disposta na tabela VI e exemplificada nas figuras 4a e 4b.

Tabela VI – Evolução radiográfica do tratamento

Tempo	Achado Radiográfico	Nº Pacientes
6 semanas de evolução	Presença de calo periosteal	4 pacientes
	Ausência de calo periosteal	5 pacientes
	* Não retornou	1 paciente
12 semanas de evolução	Presença de calo periosteal	7 pacientes
	Ausência de calo periosteal	2 pacientes
	* Não retornou	1 paciente
6 meses de evolução	Fratura consolidada	7 pacientes
	Ausência de calo	2 paciente
	* Não retornou	1 paciente

* Obs.: Paciente retornou após 8 meses de evolução com a fratura consolidada.

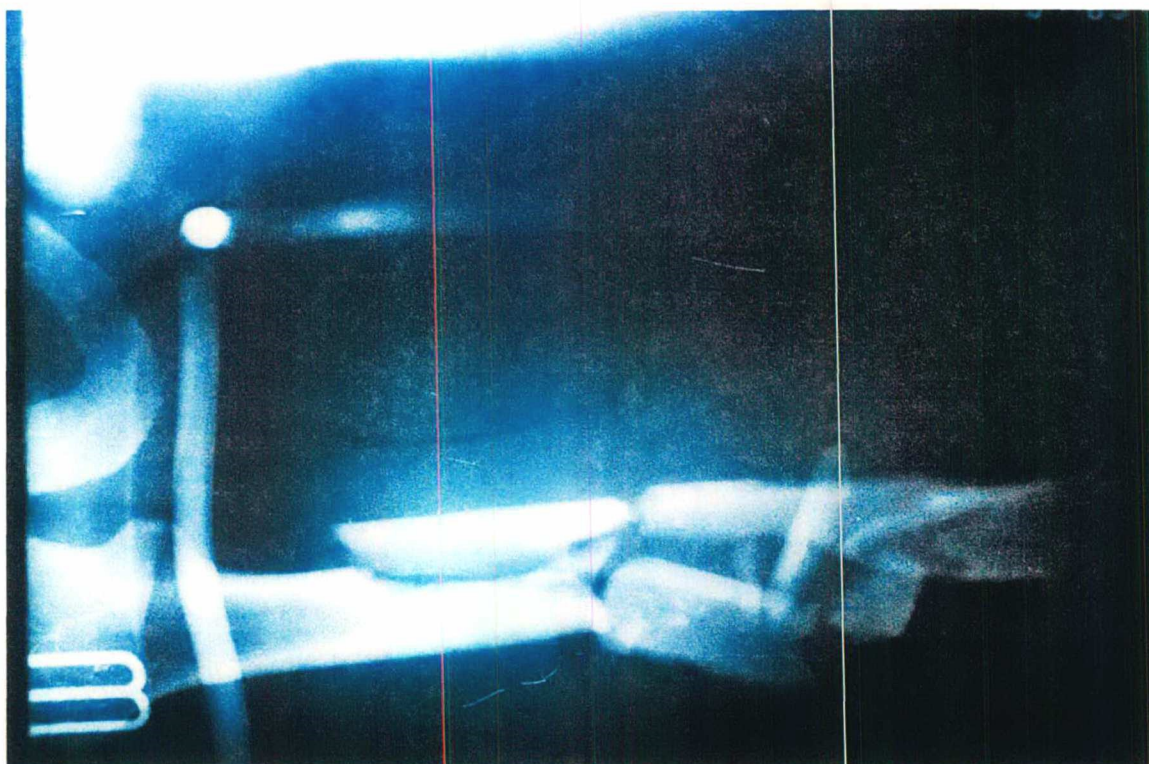


Figura 4a – Radiografia pré-operatória

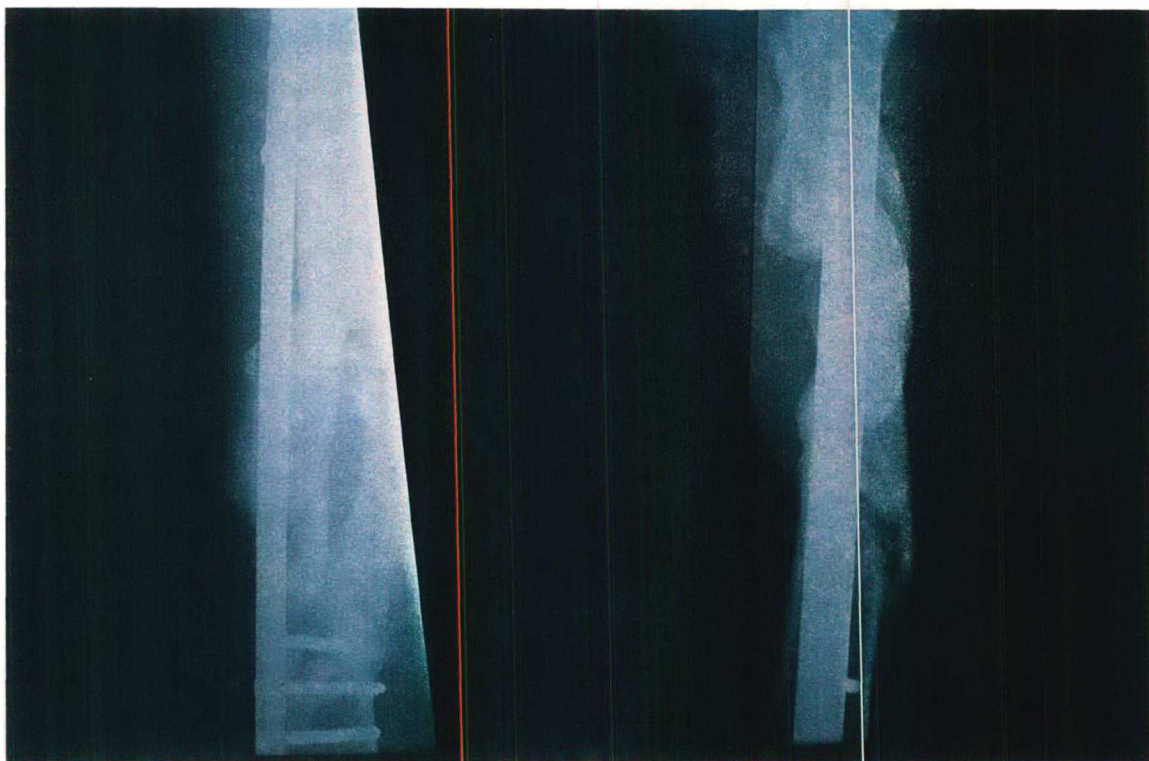
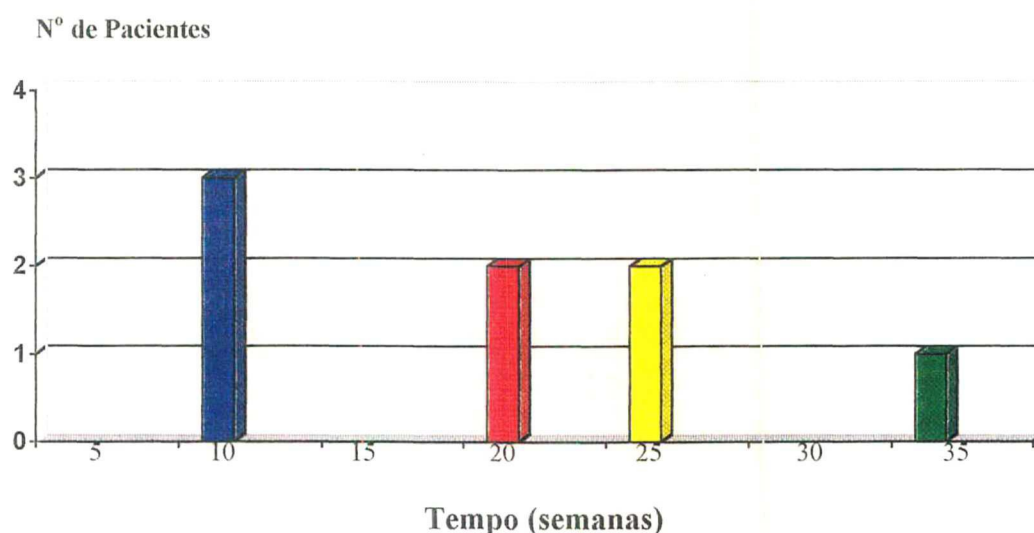


Figura 4b – Radiografia pós-operatória

A avaliação clínica sobre o tempo de consolidação da fratura foi feita a partir da impressão do ortopedista que acompanhou o caso em particular. O tempo mínimo para a consolidação foi de 12 semanas e o máximo de 64 semanas. Houveram 2 casos que evoluíram para retardo de consolidação necessitando de nova cirurgia. Existiu um 3º caso cujo paciente retornou após 8 meses do tratamento, com a fratura consolidada

As liberações de carga para o paciente, tanto parcial quanto total estão dispostas nas figuras 5 e 6, respectivamente.



Obs: Não houve liberação de carga para 2 pacientes.

Figura 5 – Distribuição dos pacientes de acordo com o tempo em que iniciaram a carga parcial

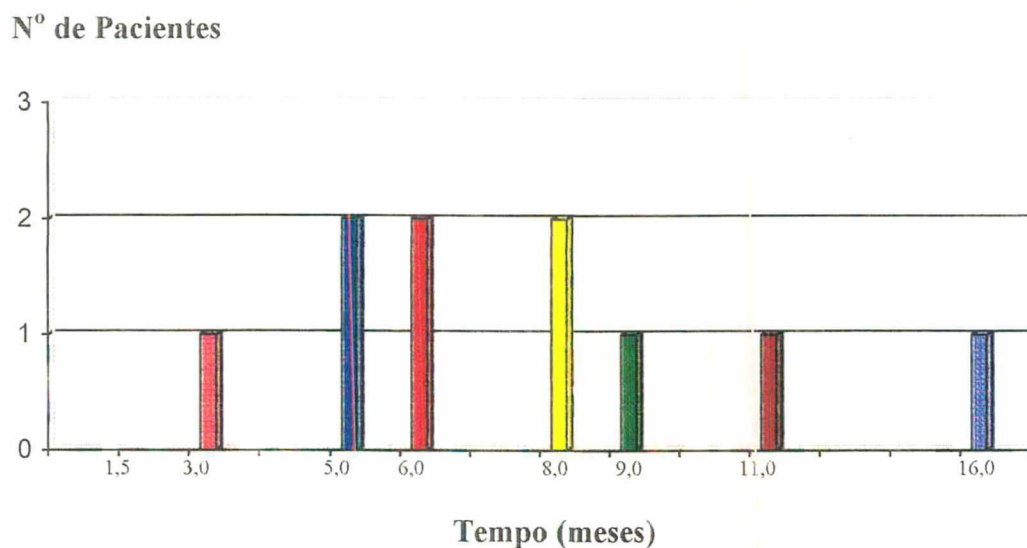


Figura 6 – Distribuição dos pacientes de acordo com o tempo em que iniciaram carga total

Foram analisadas as condições em que se encontravam o joelho ipsilateral após 1 ano do tratamento cirúrgico, sendo apresentado na tabela VII.

Tabela VII – Avaliação do joelho ipsilateral após 1 ano de tratamento

Avaliação do Joelho	Nº Pacientes	Porcentagem
Normal	5 pacientes	50%
Limitação à extensão 10° e flexão 20°	2 pacientes	20%
Limitação e flexão 30°	1 paciente	10%
Limitação a flexão 10°	2 pacientes	20%
TOTAL	10	100%

O tratamento fisioterápico foi realizado em 2 casos, sendo que a duração foi de 10 semanas e por 50 sessões, em ambos os casos.

5 – DISCUSSÃO

As fraturas diafisiárias do fêmur são secundárias a traumas de alta energia, envolvendo pacientes adultos jovens em idade produtiva. Ocorrem geralmente com lesões associadas a outros órgãos, que podem colocar em risco não só a sua sobrevivência, mas provocar deformidades incapacitantes^{5, 11}.

Em nosso grupo de estudo, a média etária correspondeu a 26,3 anos, sendo que todos os casos apresentaram fraturas graves do fêmur e somente 20% apresentaram a lesão isolada sem o acometimento de outros órgãos, concordando com os relatos de Mooney¹¹ e Falavinha⁸.

O tratamento de primeira escolha para as fraturas multifragmentárias da diáfise femoral é o cirúrgico¹⁰. As técnicas percursoras eram conservadoras, porém além do elevado período de hospitalização ocorriam graves complicações como consolidações viciosas e limitações articulares. Hoje o tratamento conservador é utilizado somente nos casos em que o tratamento cirúrgico é contraindicado¹¹.

Entre as técnicas operatórias, a redução anatômica e fixação rígida dos fragmentos, muito utilizada num passado recente, é a que causa uma maior lesão à vascularização óssea, sendo mecânicamente estável porém biologicamente agressiva. Por este motivo, os índices de complicações por este método são altos, além da redução anatômica dos fragmentos representar um

teste para as habilidades do cirurgião ortopédico, elevando o tempo cirúrgico e favorecendo às infecções pós operatórias^{8,13}.

Hoje sabe-se que as técnicas de síntese óssea não devem ser rígidas excessivamente, mas estáveis permitindo a mínima movimentação dos fragmentos ósseos, servindo como estímulo para a formação do calo ósseo⁵.

Mc Kibbin³, Elias¹ e Carvalho² salientam que a preservação do hematoma fraturário e do periósteo, são de extrema importância na cicatrização de uma fratura, sendo a nutrição da camada cortical feita principalmente pela circulação medular. Se a vascularização local for preservada, a consolidação óssea é favorecida, podendo ocorrer mesmo em posições anômalas, como no caso do tratamento incruento⁸. Para ocorrer adequada organização do hematoma fraturário, sem haver importante retração da musculatura, deve-se aguardar de uma a duas semanas para realização da cirurgia^{6,9}. Com isso consegue-se melhores resultados e menores complicações locais, como pseudoartrose⁸. Em pacientes politraumatizados, principalmente com trauma torácico presente, é indicada a fixação precoce das fraturas do fêmur⁶. Nos casos estudados, o tempo de espera para o tratamento cirúrgico, esteve dentro do preconizado, em média 8,4 dias, pois as condições gerais do paciente o permitiram. Notamos também não ter ocorrido pseudoartrose.

As técnicas cirúrgicas que visam a preservação do foco fraturário e das partes moles ao redor da fratura, vêm ganhando espaço nas salas cirúrgicas. O aparecimento da haste intramedular foi um grande avanço nesse campo, porém mostrou-se pouco eficaz no tratamento de fraturas cominutivas, não corrigindo os desvios rotacionais e o encurtamento ósseo⁸.

Com o surgimento da haste intramedular bloqueada (HIB), foi possível superar as dificuldades encontradas pela sua antecessora. Segundo Brumback¹⁴ e Mattos⁵, com o uso da HIB o retorno dos pacientes às atividades normais ocorreu em 19 e 18 semanas, respectivamente. Apesar de respeitar os princípios

biológicos, a HIB lesa a vascularização endostal devido a fresagem do canal medular e aumenta a pressão neste, elevando o risco de embolia gordurosa¹⁵ e de infecção. Também para realizar esta técnica, há necessidade de material especial⁸, como mesa ortopédica e intensificador de imagem^{4,9}. Além desses inconvenientes, em nosso meio a HIB não é custeada pelo atual sistema de saúde, o que torna seu uso inviável na rede pública hospitalar.

Heitmeyer⁹ divulgou em 1987, a fixação biológica por placa e parafuso. Neste método não ocorre a redução anatômica dos fragmentos, como na fixação por placa convencional, pois apenas são alinhados os fragmentos proximal e distal, mantendo intocado o foco da fratura. Esse método procura trazer as vantagens da fixação biológica, tentando diminuir os transtornos encontrados na técnica de HIB, havendo apenas necessidade de placas longas.

Para a utilização destas, usamos o princípio biomecânico que demonstrou que em fraturas com alto grau de cominuição, onde existe uma área maior sujeita a esforços em flexão, a força do momento adutor da coxa seria distribuída por uma área também maior do implante com menos risco de fadiga do metal⁵. Seguindo-se esta linha de raciocínio, o uso da placa em ponte, em fraturas com menor distância entre os fragmentos (Winquist II e III)⁷, poderia dar margens a complicações, devido a concentração das forças em uma menor área da placa e propiciar a sua quebra, seria mais indicado nesses casos o uso da HIB⁵. Não tivemos na nossa amostra casos de falha do material de síntese embora devemos salientar, que o número de casos foi pequeno.

Houveram 2 casos de retardo de consolidação, um deles devido a uma redução inadequada, onde o fêmur acometido permaneceu com desvios angulares e diástase no foco fraturário. No outro caso a causa deste problema parece ter sido fratura exposta grau II segundo Gustilo¹¹, com lesão em partes moles que prejudicou as condições locais. A ausência de radiografia transoperatória contribuiu para que ocorresse esta complicação. Estes mesmos

pacientes foram submetidos a reintervenção cirúrgica para a colocação de enxerto autólogo e melhor redução das fraturas tendo evoluído para consolidação após dois meses da última operação.

Em três pacientes, encontramos um encurtamento de 3cm do membro acometido. Esta falha não foi percebida no decorrer da cirurgia. A tração manual normal efetiva bem como o uso de um distrator mecânico (AO)¹², não disponível nos nossos serviços, auxiliariam em muito nas correções dos desvios e encurtamentos. Orientamos os pacientes acometidos quanto a presença de discrepância entre os membros inferiores, mas preferimos a compensação pelo uso de palmilhas e aumento no solado do sapato.

A avaliação da consolidação foi feita clínica e radiologicamente. Os critérios utilizados foram a presença de calo periosteal ou calo com densidade semelhante a óssea, associada a ausência de dor no foco fraturário. Embora a precisão nesta avaliação seja de difícil concordância quando feita por diversos profissionais^{8,9}. A partir destes critérios, encontramos um tempo médio de consolidação de 187,6 dias. Quando comparado à fixação rígida convencional por placa e parafuso que mostrou um tempo médio de consolidação de 210 dias¹⁶, nota-se uma vantagem para o método da placa em ponte. Porém quando comparamos a nossa amostra com o uso do HIB com tempo médio de consolidação de 126 dias⁵, ou mesmo com outra série tratada por placa em ponte, com o tempo médio de consolidação de 127 dias⁹, percebemos que o período de consolidação observado encontra-se um pouco acima de outras séries tratadas através de técnicas biológicas. Atribuímos esta diferença, a não observância da técnica por todos os cirurgiões envolvidos, principalmente a obtenção de um controle radiográfico trans operatório que evitaria todas as complicações mencionadas.

Na avaliação da função do joelho ipsilateral percebemos que em 3 casos houve limitação importante da articulação. Em 2 deles ocorreu limitação de 10

graus à extensão e 20 graus à flexão. Um destes casos, devido a problemas sociais, o paciente permaneceu 8 meses após a cirurgia, em cadeira de rodas, sem movimentar o membro acometido. O outro caso ocorreu pela associação de fratura intercondiliana e tibia ipsilateral promovendo a limitação articular. O terceiro paciente persistiu com limitação à flexão de 30 graus, pois neste joelho houve grave fratura de patela associada à fratura de pilão tibial ipsilateral aos quais atribuímos a diminuição da função.

Houveram ainda, 2 casos de limitação à flexão de 10 graus que consideramos aceitável devido a gravidade da lesão e a importância do tratamento cirúrgico a que foram submetidos.

6 – CONCLUSÃO

- Em nosso meio as fraturas cominutivas do fêmur ocorrem com mais frequência em acidentes de trânsito e acometem homens jovens.
- A técnica por nós testada mostrou-se reprodutível e segura para obtermos a consolidação óssea.
- O uso de controle radiográfico transoperatório é importante para evitarmos desvios angulares e encurtamento do membro operado.

7 – REFERÊNCIAS

- 1 – ELIAS N, CARVALHO JJ, OLIVEIRA LP. Participação do hematoma na consolidação da fratura. *Rev Bras Ortop* 1992; 27: 529-33.
- 2 – CARVALHO JJ, ELIAS N, GALVÃO S. Participação do periósteo na consolidação da fratura. *Rev Bras Ortop* 1991; 26:251-4.
- 3 – McKIBBIN B. The biology of fracture healing in long bones. *J Bone Joint Surg* 1978; 60: 150-62.
- 4 – OSÓRIO L, OSÓRIO EG, AMARAL FG, CHAMBRIARD C, COUTO P. Tratamento das fraturas cominutivas do fêmur pelo método de placa em ponte. *Rev Bras Ortop* 1994; 29:855-60.
- 5 – MATTOS CA, ZUPPI GN, KÖBERLE G, BELANGEMO WD. Tratamento das fraturas do fêmur pelo método de fixação biológica: placa em ponte e haste intramedular bloqueada. *Rev Bras Ortop* 1997; 32: 425-30.
- 6 – LADUCA JN, BONE LL, SEIBEL RW. Primary open reduction and internal fixation of open fractures. *J Trauma* 1980; 20:580-86.
- 7 – WINQUIST RA, HANSEN Jr, CLAWSON DK. Closed intramedullary nail of femoral fractures. A report of five hundred and twenty cases. *J Bone Joint Surg* 1984; 66: 529-39.
- 8 – FALAVINHA RS. Fixação biológica das fraturas multifragmentárias do fêmur. *Rev Bras Ortop* 1996; 31: 449-56.

- 9 – HEITEMEYER U, KEMPER F, HIERHOLZER G. Severely comminuted femoral shaft fractures: treatment by bridging-plate osteosynthesis. *Arch Orthop Trauma Surg* 1987; 106: 327-30.
- 10 – ALLGOWER M, SPIEGEL P. Internal fixation of fractures: evolution of concepts. *Clin Orthop* 1979; 138: 26-9.
- 11 – MOONEY V, CLAUDI BF. Fractures of the shaft of the femur. In: ROCKWOOD CH, GREEN D, BUCHOLZ RW, editors. Fractures in adults. 2 nd ed. Philadelphia: J.B.Lippincott; 1991. P. 1357-428.
- 12 – MÜLLER ME, ALLGOWER M, SCHNEIDER R, WILLENEGGER H. Manual of internal fixation. 3 th ed. Berlin: Springer-Verlag; 1991.
- 13 – RAND JA, AN KN, CHAU EYS, KELLY PJ. A comparison of the effect of open intramedullary nailing and compression plate fixation on fracture site blood flow and fracture union. *J Bone Joint Surg* 1991; 63: 427 - 42.
- 14 – BRUMBACK RJ, UWAGIE-ERO S, LAKATOS RP. Intramedullary nailing of femoral shaft fractures. Part II: Fracture – healing with static interlocking fixation. *J Bone Joint Surg* 1988; 70: 1453-62.
- 15 – LEVY D. The fat embolism syndrome. *Clin Orthop* 1990; 261: 281-6.
- 16 – LOOMER RL, MEEK R, SOMMER F. Plating of femoral shaft fractures: the Vancouver experience. *J Trauma* 1980; 20: 1038-42.

RESUMO

No presente estudo foram analisados 10 casos de fraturas multifragmentárias de diáfise femoral, tratadas pelo método de fixação biológica, através da técnica de placa em ponte, pelo Serviço de Ortopedia e Traumatologia do Hospital Universitário e Hospital Governador Celso Ramos, no período compreendido entre agosto de 1996 a março de 1998. Através de um protocolo preenchido pelos ortopedistas, foram levantados dados sobre os pacientes, sobre o trauma, a classificação da fratura, o tratamento, o seguimento até a consolidação total e suas complicações. Os resultados nos mostraram que a consolidação ocorreu num período médio de 26,8 semanas, tendo como complicações 2 casos de retardo de consolidação que necessitaram ser reoperados evoluindo para consolidação em aproximadamente 8 semanas. Além de 3 casos em que houve encurtamento de 3cm. Todos os casos evoluíram para a consolidação, sem a presença de infecção.

SUMMARY

In the present study were analysed 10 cases of femoral shaft fractures, treated by the biological fixation method, by the bridging-plate osteosynthesis, by the Orthopedy and Traumatology Service of Hospital Universitário and Hospital Governador Celso Ramos from august 1996 to march 1998. The collection of information about the patients, the trauma, the fracture classification, the treatment and the evolution to total consolidation and its complications was obtained by the use of a protocol wich was completed by orthopedists. The results shwoed that the consolidation was complete at on average of 26,8 weeks. As complications we had 2 cases of delayed union that needed to be submitted to a second surgery evolving to consolidations in aproximately 8 weeks, and 3 cases with 3cm of limb shortening. All the patients evolved to consolidation without infection.

APÊNDICE

**FRATURAS INSTÁVEIS DO FÊMUR
FIXAÇÃO BIOLÓGICA C/ PLACA PONTE**

caso nO -

Nome :

Prontuário -

Idade : (DN- / /)

Sexo :

Profissão :

Data do Trauma :

Local:

Etiologia: Acidente de trânsito - automóvel () Ferimento por Arma de Fogo ()
moto () Queda de altura ()
atropela/ () Outro () Qual ?

Lado : Dir () Esq () Bilateral ()

Lesões associadas: TCE () ; Abdominal () ; Tórax () ; Outros :
Fraturas () Quais e lado Ex.: patela D ou E
fíbula
fratura luxação pé
antebraço
outras-

Tipo da Fratura: Fechada () Exposta Grau 1 ()
Grau 2 ()
Grau 3 - A () ; B () ou C ()

Classificação de Winqvist & Hansen conforme cominuição:

Grau

Fragmento pequeno ou chip Tipo 1 ()
50% de contato cortical ou mais Tipo 2 ()
Menos de 50% de contato Tipo 3 ()
Sem contato entre os fragmentos Tipo 4 ()

C/ controle rotatório e s/ encurtamento

Pouco ou nenhum contato e
s/ controle rotatório e c/ encurtamento

Classificação da AO

Tipo:

Nível 1/3 proximal ()
do 1/3 médio ()
Traço 1/3 distal ()

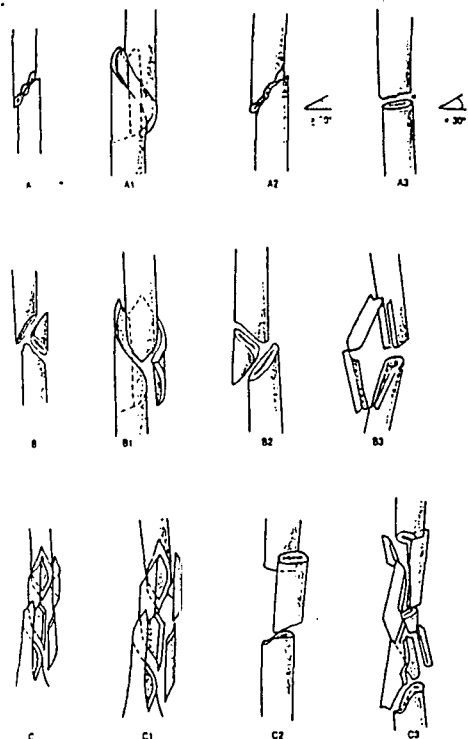


Figura 36.2. Classificação AO das fraturas diafisárias do fêmur (copiado de Müller, 1991).

Tratamento c/ traçõesquelética : não () sim () c/ _____ Kgs

Data da Fixação c/ a placa : ____/____/____ portanto _____ dias após o trauma

Placa utilizada : () placa DCP usual

() placa ponte

() placa angulada

() Richards

Fixada c/ _____ parafusos proximais e _____ distais

Uso de enxerto ósseo autólogo () primário () em segundo tempo c/ _____ semanas

() dentro do canal () ao redor da fratura

() não utilizado

Dreno de sucção () sim () não

Antibiótico profilático () sim () não

Complicações precoces : () tromboembolismo c/ clínica () anemia que necessitou transfusão

() infecção na ferida operatória () outras :

RX PO imediato () bom alinhamento do membro

() antecurvatum ou recurvatum de _____ graus

() varo ou valgo de _____ graus

() encurtamento de _____ cm

() desvio rotacional de aproximadamente _____ graus

Avaliação clínica e RX

c/ 06 semanas () presença de calo ósseo periosteal

() ausência de calo

() complicações - quais :

C/ 12 semanas () presença somente calo periosteal

() ausência de calo

() fratura consolidada

() complicações - quais :

C/ 06 meses () presença de calo periosteal somente

() ausência de calo

() fratura consolidada

() complicações - quais :

Na sua opinião, a consolidação ocorreu com aproximadamente quantas semanas : _____

Houve quebra ou soltura do material de síntese c/ _____ semanas e isto lhe pareceu motivado pelo :

() apoio precoce () novo trauma () retardo da consolidação ou pseudoartrose () desconhecido

A liberação de carga parcial ocorreu c/ _____ semanas e a total a partir do _____ mes.

Houve : Osteomielite crônica () não () sim e foi tratada c/ :

Pseudoartrose () não () sim , tratada c/ :

Ao final de sua avaliação em 01 ano o joelho de seu paciente apresenta-se :

() normal () c/ limitação da extensão _____ graus

flexão _____ graus

Quanto ao tto fisioterápico

() não foi realizado

() foi feito a partir de _____ semanas por _____ sessões

Responsável pelo caso :

TCC
UFSC
CC
0332

N.Cham. TCC UFSC CC 0332
Autor: Gonçalves Junior,
Título: Fixação biológica por placa em p



972814199

Ac. 253154

Ex.1

Ex.1 UFSC BSCCSM