

UNIVERSIDADE FEDERAL DE SANTA CATARINA  
CENTRO DE CIÊNCIAS DA SAÚDE  
CURSO DE PÓS-GRADUAÇÃO EM ODONTOLOGIA  
OPÇÃO ENDODONTIA

**VITALIDADE DAS CÉLULAS DO LIGAMENTO PERIODONTAL  
APÓS O ARMAZENAMENTO EM DIFERENTES MEIOS E SUA  
RELAÇÃO COM O REPARO APÓS O REIMPLANTE**

WILSON TADEU FELIPPE

**DISSERTAÇÃO APRESENTADA AO  
CURSO DE PÓS-GRADUAÇÃO EM  
ODONTOLOGIA DA UNIVERSIDADE  
FEDERAL DE SANTA CATARINA  
COMO REQUISITO PARA A  
OBTENÇÃO DO TÍTULO DE MESTRE  
EM ODONTOLOGIA  
OPÇÃO ENDODONTIA**

Orientador: Prof. Dr. Ilson José Soares

Florianópolis  
1998

UNIVERSIDADE FEDERAL DE SANTA CATARINA  
CENTRO DE CIÊNCIAS DA SAÚDE  
CURSO DE PÓS-GRADUAÇÃO EM ODONTOLOGIA  
OPÇÃO ENDODONTIA

A dissertação **VITALIDADE DAS CÉLULAS DO LIGAMENTO PERIODONTAL APÓS O ARMAZENAMENTO EM DIFERENTES MEIOS E SUA RELAÇÃO COM O REPARO APÓS O REIMPLANTE**

elaborada por : **WILSON TADEU FELIPPE**

e aprovada por todos os membros da Banca Examinadora foi julgada adequada para a obtenção do título de MESTRE EM ENDODONTIA.

Florianópolis, 19 de fevereiro de 1998.

BANCA EXAMINADORA

  
-----  
**Prof. Ilson José Soares**

  
-----  
**Prof. Telmo Tavares**

  
-----  
**Prof. Nelson Luiz da Silveira**

  
-----  
Orientador: **Prof. Ilson José Soares**

  
-----  
Coordenador do Curso: **Prof. Ricardo de Souza Vieira**

***“Tempos difíceis têm um valor científico.  
São ocasiões que um aprendiz não pode perder”.***

***Ralph Waldo Emerson***  
**(1803 - 1882)**

*A minha esposa,*  
MARA CRISTINA SANTOS FELIPPE,  
pelo exemplo de dedicação, perseverança e trabalho.

*Aos meus filhos,*  
GABRIELA e ANDRÉ,  
pela compreensão da ausência.

*Aos meus pais,*  
WALMOR e IGNÊZ,  
por ensinarem honestidade e exigirem responsabilidade.

## **AGRADECIMENTOS ESPECIAIS**

**Aos distintos Professores**

**Prof. Dr. ILSON JOSÉ SOARES**  
**Orientador**

**Prof. Dr. TELMO TAVARES**  
**Co-orientador**

**Por me ensinarem que a ciência é o bom senso disciplinado**

## **AGRADECIMENTOS**

*Aos colegas da Disciplina de Endodontia,*

Prof. Nelson Luiz da Silveira,  
Prof<sup>ª</sup>. Iara Maria Lohman Soares,  
Prof<sup>ª</sup>. Maria Helena Pozobon,  
Prof<sup>ª</sup>. Mara Cristina Santos Felipe  
Prof<sup>ª</sup>. Ana Maria Heck Alves,  
Prof. Bráulio Pasternack

pelo carinho e consideração

*Aos amigos do Laboratório de Endodontia,*

Jackeline, Sérgio, Marli, Márcio e Renata

pelo apoio dispensado

## SUMÁRIO

<b>RESUMO</b>	
<b>ABSTRACT</b>	
<b>1 INTRODUÇÃO.....</b>	<b>11</b>
<b>2 REVISÃO DA LITERATURA.....</b>	<b>16</b>
<b>2.1 Importância da manutenção da vitalidade do ligamento     periodontal.....</b>	<b>16</b>
<b>2.2 A influência do período de tempo extra-alveolar sobre o     reparo periodontal.....</b>	<b>22</b>
<b>2.3 O potencial dos diferentes meios de conservação na     manutenção da viabilidade celular.....</b>	<b>31</b>
<b>3 DISCUSSÃO.....</b>	<b>46</b>
<b>3.1 Reparo periodontal após o reimplante dental.....</b>	<b>61</b>
<b>3.1.1 <i>Periodonto normal</i>.....</b>	<b>62</b>
<b>3.1.2 <i>Reabsorção superficial</i>.....</b>	<b>63</b>
<b>3.1.3 <i>Reabsorção inflamatória</i>.....</b>	<b>63</b>
<b>3.1.4 <i>Reabsorção por substituição</i>.....</b>	<b>64</b>
<b>4 CONCLUSÕES.....</b>	<b>67</b>
<b>5 REFERÊNCIAS BIBLIOGRÁFICAS.....</b>	<b>71</b>
<b>ANEXOS.....</b>	<b>86</b>

## RESUMO

O sucesso a longo prazo dos reimplantes dentais é dependente de uma variedade de fatores, dentro os quais, o período de tempo extra-alveolar a que o dente é submetido. O reimplante imediato é o tratamento de escolha, porém nem sempre possível. Com a avulsão, as células do ligamento periodontal são retiradas do seu ambiente natural, perdem o seu suprimento sanguíneo e têm seus metabólitos exauridos dentro dos primeiros minutos. Nessa circunstância, a manutenção da viabilidade celular é determinada pela escolha de um meio de conservação adequado, até o momento do reimplante, que propicie a reposição dos nutrientes perdidos e a proteção das células do ligamento. O conceito de que os dentes avulsionados devem ser reimplantados o mais rápido possível, independentemente do tempo extra-alveolar, deve ser revisto, uma vez que vários meios têm se mostrado efetivos na conservação destes dentes, a curto e a longo prazo, assegurando bons resultados pós-operatórios.



## **ABSTRACT**

Long term success of tooth replantation is dependent on a variety of factors, one of which being the extra-alveolar time period. The immediate replantation is the treatment of choice, although not always possible. With avulsion, the periodontal ligament cells are removed from their natural environment, deprived of their blood supply, and have their metabolites exhausted within the first minutes. Under the circumstances, until replantation can be performed, maintenance of cell viability will be determined by choosing an adequate storage medium which will bring back lost nutrients and protection of ligament cells. The concept that avulsed teeth should be replanted in the shortest possible time, irrespective of the extra-alveolar period, should be revised, as many ways have proved effective in preserving such teeth, both at short and long term, guaranteeing good postoperative results.

# **1 Introdução**

## 1 INTRODUÇÃO

As injúrias traumáticas em dentes anteriores são bastante freqüentes, principalmente em crianças com idade entre sete e 10 anos. Na dentição permanente, até 15% destes acidentes resultam em avulsão, isto é, o deslocamento total do dente para fora do seu alvéolo<sup>3</sup>.

Ainda que se trate muitas vezes de um quadro dramático, existe a possibilidade de tratamento através do reimplante.

Quando um dente é avulsionado, o trauma causa lesões à membrana periodontal de modo semelhante a uma extração<sup>6</sup>, na qual o ligamento é rompido. Uma parte permanece inserida no alvéolo, enquanto a outra se mantém junto ao dente.

A porção aderida à parede alveolar continua viável, não necessitando de nenhum tratamento adicional.

Os estudos que avaliaram o efeito das injúrias ao “ligamento dental” e ao “ligamento alveolar”, sobre o reparo após o reimplante, concluíram que o ponto crítico é a parte do ligamento aderida ao dente<sup>7,8</sup>.

Se este permanece vital e o dente é imediatamente reimplantado, provavelmente ocorrerá a sua reinsertão nas fibras alveolares<sup>8,9,66</sup>, culminando com o retorno do dente às suas funções.

Na avulsão, as células do ligamento periodontal tendem a sucumbir à ação traumática do deslocamento<sup>6</sup> e /ou à secagem a que os dentes são submetidos durante o período extra-alveolar<sup>7,18,19,49,61</sup>.

A ausência e/ou dano ao ligamento podem resultar em reabsorções radiculares<sup>6,29</sup>.

Esses fatores determinam importantes condições que regem o sucesso do reimplante: a exposição do dente a um curto período de tempo extra-alveolar, e a manutenção da vitalidade<sup>37,49,61</sup> e da capacidade de proliferação das células do ligamento periodontal aderidas à raiz do dente<sup>8,15,16</sup>.

A observação destes cuidados evita ou reduz a possibilidade de reabsorções radiculares<sup>4,11,13,16,17,18,37,49</sup> que, por sua vez, têm sido consideradas como a mais freqüente manifestação de insucesso dos reimplantes.

Manter a vitalidade das células aderidas ao dente por longos períodos, fora do seu alvéolo, é o principal desafio a ser vencido para o sucesso do reimplante.

Se o reimplante imediato não é possível, ou até mesmo contra-indicado, por exemplo quando existirem outras injúrias mais sérias que requeiram atenção imediata<sup>38</sup>, deve-se lançar mão de meios que possam preservar a vitalidade do ligamento até que o dente seja reimplantado<sup>7,16,18,19,26,37</sup>.

O mais importante, nesse processo, é não permitir que as células da membrana periodontal desidratem ou sequem<sup>18,49</sup>.

Nos últimos anos, inúmeros estudos foram realizados com a intenção de avaliar a preservação do ligamento periodontal por extensos períodos antes do reimplante. Vários meios e formas de conservação foram analisados e propostos, dentre os quais destacamos: saliva<sup>2,7,17,44,46</sup>, solução salina<sup>2,44</sup>, leite<sup>21,16,17,18</sup>, meios de cultura de células<sup>16,17,18,44,48</sup>, meios de conservação de órgãos para transplantes<sup>32,34</sup> ou combinação destes<sup>16,17,19,22</sup>.

Atualmente, um dos meios mais utilizados é o leite, que se tem mostrado efetivo na estocagem por um período de até três horas<sup>16,57</sup>, existindo a possibilidade de encontrarmos 50% de células do ligamento periodontal ainda viáveis após 12 horas<sup>16</sup>.

O leite, contudo, não tem a capacidade de reconstituir os metabólitos celulares perdidos<sup>19,41</sup>.

Mais do que preservar, é importante que os meios possam "reativar" as células alteradas. Se o dente for mantido em um meio que proporcione a reconstituição celular, o ligamento estará fisiologicamente saudável<sup>38,40</sup>.

A partir dos trabalhos realizados em 1971 por Litwin, Lundquist, Söder<sup>48</sup>, várias pesquisas mostraram que os meios de cultura de células têm um grande potencial para o armazenamento de dentes avulsionados<sup>12,32,41,52,62</sup>, pois permitem a proliferação das células remanescentes na superfície radicular<sup>60</sup> e promovem, no pós-operatório, uma redução significativa dos índices de reabsorções radiculares<sup>50</sup>.

Porém, cabe ressaltar que meios como este dificilmente serão encontrados no local do acidente, fazendo com que os dentes sejam estocados em substâncias menos eficientes.

Esta situação perdurará até que estes produtos se tornem disponíveis em qualquer lugar onde um traumatismo com avulsão possa ocorrer<sup>41</sup>.

Frente às diversas pesquisas apresentadas pela literatura, é objetivo deste trabalho revisar as características dos diferentes meios de conservação, sua efetividade na manutenção da vitalidade celular e sua influência no reparo periodontal após o reimplante dental.

Diante desta proposição, realizamos a revisão da literatura que é apresentada a seguir.

**2 Revisão  
da  
Literatura**

## **2 REVISÃO DA LITERATURA**

Com o intuito de facilitar a compreensão deste estudo, os trabalhos de pesquisas, selecionados para esta revisão, serão apresentados em ordem cronológica, enfatizando os seguintes tópicos: a importância da manutenção da vitalidade do ligamento periodontal, a influência do tempo extra-alveolar sobre o reparo periodontal e, por último, os experimentos que avaliaram as características dos meios de conservação a que são submetidos os dentes avulsionados.

Alguns trabalhos, mais abrangentes, poderiam ser incluídos em vários destes tópicos. Na sua localização, foi levado em consideração o aspecto mais salientado na conclusão dos referidos experimentos.

### **2.1 Importância da manutenção da vitalidade do ligamento periodontal**

Løe, Waerhaug<sup>49</sup>, em 1961, desenvolveram um trabalho de pesquisa no qual avaliaram, em cães e macacos, o reparo periodontal após o reimplante.

Um grupo de dentes foi reimplantado logo após a extração. Num segundo grupo, os dentes foram reimplantados sem o ligamento periodontal, enquanto que,



no terceiro, os dentes foram deixados secar por períodos que variaram de 15 minutos a duas horas antes do reimplante.

Nas observações realizadas entre oito dias e 33 meses, os autores verificaram que, nos dentes reimplantados imediatamente, a membrana periodontal se apresentou normal e reestruturada após o reimplante. Nos dentes reimplantados sem o ligamento, não foi restabelecido um aparato de inserção. Inicialmente o espaço periodontal foi ocupado por tecido mole e dentro de 30 dias, estabeleceu-se a anquilose.

Um ligamento normal nunca foi observado nos dentes que foram secos, mesmo que por um curto período de tempo.

Com base nestes resultados, concluíram que o sucesso no reimplante parece depender da presença de um ligamento periodontal vital. A manutenção da vitalidade estava relacionada tanto com a umidade do meio, quanto com o período extra-alveolar.

Com a finalidade de investigar o papel do ligamento periodontal no sucesso do reimplante dental, **Van Hassel, Oswald, Harrington<sup>66</sup>**, em 1980, utilizaram-se de 24 incisivos laterais superiores de macacos. Em metade dos dentes extraídos, o ligamento periodontal foi removido antes da reimplante. Na

outra metade, o ligamento permaneceu. O período de observação variou de 16 a 39 meses.

Nos dentes reimplantados com o ligamento periodontal, os exames radiográficos de controle mostraram um espaço periodontal normal.

Naqueles reimplantados com o ligamento, porém submetidos a um tempo extra-alveolar de 30 minutos, os autores encontraram um menor índice de reabsorção, quando comparados aos que permaneceram fora do alvéolo por 90 minutos.

Em contraste, os dentes que tiveram o ligamento removido antes do reimplante evidenciaram uma severa reabsorção.

O efeito de procedimentos de limpeza da superfície radicular, antes do reimplante, sobre o tecido periodontal, foi investigado por **Weinstein, Worsaae, Andreassen<sup>67</sup>**, em 1981.

Nesse estudo foram utilizados dentes incisivos extraídos de macacos, submetidos a um período extra-alveolar de 10 segundos, durante os quais as superfícies radiculares foram limpas com saliva ou com água de torneira. Os dentes foram avaliados histologicamente oito semanas após o reimplante.

A análise histométrica mostrou que os dentes lavados em água de torneira apresentaram uma área significativamente maior de periodonto normal e menos reabsorção radicular inflamatória que os dentes limpos com saliva.

A utilização da água de torneira para lavar o dente antes do reimplante pode ter reduzido a contaminação bacteriana do ligamento periodontal e da região apical da polpa.

Estudando o reparo periodontal após o reimplante e o autotransplante de incisivos de macacos, **Andreasen**<sup>8</sup>, em 1981, concluiu que a presença de um ligamento periodontal viável na superfície radicular é o fator mais importante para assegurar o reparo sem a ocorrência de reabsorção, enquanto que a presença ou ausência da parte alveolar do ligamento não exerce influência. O autor sugere que os dentes sejam mantidos em um meio de cultura de tecidos, antes do reimplante, com a intenção de reparar células danificadas do ligamento.

**Andreasen**<sup>9</sup>, na mesma época, avaliou em macacos o efeito da injúria ao ligamento periodontal aderido à superfície radicular.

Os dentes extraídos foram reimplantados após um período extra-alveolar de 18 minutos de armazenamento em solução salina, ou duas horas de estocagem a seco.

Os dentes submetidos a um período extra-alveolar de 18 minutos apresentaram um reparo normal das estruturas periodontais, enquanto que, no grupo de duas horas, foi observado um significativo aumento nas áreas de reabsorção por substituição.

O autor concluiu que o reparo periodontal, após o reimplante, está diretamente relacionado com a manutenção da vitalidade do ligamento periodontal. A presença de um ligamento viável na superfície radicular mostrou ser o fator mais importante para assegurar o reparo.

**Andreasen, Kristerson<sup>11</sup>**, em 1981, pesquisaram, em incisivos de macacos, o efeito da secagem (uma a duas horas) ou da remoção do ligamento sobre o reparo periodontal após o reimplante. Os espécimes foram examinados histologicamente duas, quatro e oito semanas após o procedimento.

Os dentes que foram submetidos à secagem demonstraram uma área de anquilose que se estabeleceu depois de duas semanas, correspondendo à porção seca da raiz, e foi revertida pelo processo de reabsorção, na maioria dos casos, após oito semanas.

A remoção do ligamento periodontal levou ao desenvolvimento de reabsorções superficial, inflamatória e por substituição.

Baseados nos resultados desse trabalho, os autores postularam que a remoção física ou a secagem do ligamento periodontal estimulam uma rápida osteogênese no alvéolo, estabelecendo a anquilose após o reimplante.

Em 1985, **Lindskog et al.**<sup>47</sup> investigaram, em macacos, os padrões da reabsorções que se seguem ao reimplante de dentes com raízes desnudadas quimicamente. Para tanto, avaliaram histologicamente dentes que foram reimplantados após tratamento endodôntico e imersão em hipoclorito de sódio a 10% por uma hora.

Os resultados demonstraram que a remoção do ligamento periodontal necrótico, antes do reimplante, aumentou a resistência do cimento à reabsorção, resultando numa menor destruição dental, quando comparados aos dentes reimplantados com o ligamento necrótico aderido.

Como conclusão, indicam esse procedimento para os casos de reimplante de dentes com o ligamento periodontal extensamente danificado (por exemplo: meios inadequados ou períodos muito longos de armazenamento).

**Anderson, Bodin, Sörensen<sup>2</sup>**, em 1989, estudaram, em humanos, a progressão da reabsorção radicular após o reimplante (até cinco anos) de dentes que foram submetidos a um longo período extra-alveolar. Concluíram que os dentes reimplantados com o ligamento periodontal necrótico (uma hora ou mais de estocagem a seco), se tornaram anquilosados ou reabsorvidos dentro de três a sete anos.

## **2.2 A influência do período de tempo extra-alveolar sobre o reparo periodontal**

Procurando avaliar alguns fatores que determinam o sucesso ou a falha do reimplante dental, **Kaqueler, Massler<sup>37</sup>**, em 1969, investigaram, em cães, o reparo periodontal após este tratamento.

Com essa finalidade, utilizaram 32 dentes que foram extraídos, armazenados secos ou em solução de Ringe por períodos que variaram de 10 minutos a duas horas. Avaliações clínicas, radiográficas e histológicas foram realizadas seis semanas após o procedimento.

Na análise da reabsorção radicular, esta mostrou-se mais severa e freqüente nos dentes reimplantados após duas horas.

Os dentes conservados em meio úmido (solução de Ringe) exibiram uma menor incidência de reabsorções do que aqueles estocados secos.

Segundo essa pesquisa, para os dentes completamente formados, os melhores resultados e prognóstico foram observados, quando o armazenamento foi feito em meio úmido, a uma temperatura de 37°C, por 10 minutos.

**Cvek, Granath, Hollender<sup>27</sup>**, em 1974, avaliaram, em humanos, a ocorrência de anquilose em dentes reimplantados e a sua relação com a duração do período extra-alveolar e com o meio de conservação.

Após o tempo de observação, que variou de 22 a 78 meses, os autores demonstraram que os dentes armazenados secos por um período entre 15 e 40 minutos, apresentaram menos reabsorção quando foram imersos em uma solução salina fisiológica por 30 minutos antes do reimplante.

Os dentes que não foram mergulhados na solução apresentaram extensas áreas de reabsorção radicular. A anquilose pôde ser percebida em todos os dentes que foram mantidos secos por uma hora ou mais.

Utilizando dentes que foram deixados secar a temperatura ambiente por 0, 30, 60, 90 e 120 minutos, **Söder et al.<sup>63</sup>**, em 1977, investigaram *in vitro* o efeito

da secagem sobre o ligamento periodontal humano e de macacos. Os métodos de avaliação incluíram a tripsinização (procedimento pelo qual as células são removidas do seu substrato - no caso a superfície radicular - através do emprego da enzima tripsina) e o uso de corantes (corando as células não vitais).

Quando avaliaram os dentes que haviam sido armazenados secos por 30 minutos, os investigadores observaram que a viabilidade das células era aproximadamente a mesma dos dentes recém extraídos.

Concluíram que o número de células viáveis declina rapidamente, à medida em que aumenta o tempo de secagem, sendo que o período crítico foi observado aos 60 minutos. Após duas horas, não foi possível demonstrar viabilidade celular.

Em 1980, **Andreasen**<sup>4</sup> realizou experiências em macacos e verificou que os dentes reimplantados, após terem permanecido secos por 18 minutos, apresentaram significativamente mais reabsorções inflamatória e por substituição do que os dentes que foram imediatamente reimplantados.

A análise histológica dos dentes que permaneceram secos demonstrou que a reabsorção superficial foi visualizada após uma semana, tornando-se acentuada na segunda semana e aumentando levemente a sua frequência entre quatro e oito semanas.



A reabsorção inflamatória apareceu após uma semana e mostrou um rápido desenvolvimento em extensão dentro das oito semanas de duração do experimento.

A reabsorção por substituição foi percebida depois de duas semanas.

**Oswald, Harrington, Van Hassel<sup>56</sup>**, em 1980, realizaram uma avaliação de dentes reimplantados após o armazenamento a seco e em saliva.

Incisivos laterais superiores de macacos foram extraídos da maneira mais atraumática possível. Um grupo de incisivos foi deixado secar por 90 minutos antes do reimplante, enquanto outro foi armazenado em saliva, no vestíbulo bucal do animal, pelo mesmo período de tempo.

Exames clínicos e radiográficos foram realizados por períodos de 22 a 27 meses.

Os resultados mostraram que todos os dentes que foram deixados secar por 90 minutos tornaram-se anquilosados, com posterior reabsorção por substituição. Nesse grupo, nunca foram observadas evidências radiográficas de restabelecimento do ligamento periodontal.

A totalidade dos dentes mantidos em saliva apresentaram evidências radiográficas de reparo do ligamento, sem a ocorrência de reabsorções radiculares.

Os autores concluíram que o tempo extra-alveolar, por si só, não determina o prognóstico do reimplante de dentes avulsionados. A relação entre o tempo e a viabilidade do ligamento periodontal é que é crucial.

Em 1981, **Andreasen**<sup>7</sup> avaliou o efeito do período extra-alveolar e do meio de armazenamento sobre o reparo periodontal após o reimplante e encontrou uma significativa correlação entre estas duas variáveis e a frequência de reabsorções radiculares.

Ficou demonstrado, nesse experimento, que, após uma hora de secagem, poucas células do ligamento permaneciam viáveis e que, após duas horas, nenhuma célula viável foi encontrada.

Ao analisar os diferentes meios (água de torneira, solução salina e saliva), verificou que a manutenção da vitalidade do ligamento periodontal está mais intimamente relacionada com a osmolalidade do que com a composição química do produto.

A osmolalidade de uma solução é determinada pela concentração das moléculas não ionizadas dissolvidas, em última análise, responsáveis pela sua “pressão osmótica”.

A permeabilidade das células animais à água é muito alta. Isto significa que as células agem como “osmômetros”, aumentando de volume em meio

hipotônico e diminuindo de volume em meio hipertônico, devido ao movimento osmótico da água. Tanto o aumento quanto a diminuição da quantidade de água são críticos para as células. Uma osmolalidade externa maior que 450 mOsm/Kg, mesmo que mantida por pouco tempo, resulta em morte celular.

A importância de se preservar a umidade do ligamento periodontal foi investigada *in vivo* e *in vitro* por Blomlöf (et al.<sup>18</sup>, em 1983. As células isoladas da superfície radicular foram testadas com respeito à viabilidade (teste de exclusão com o corante “trypan blue”) e à recuperação celular (número de células após um cultivo adicional).

Após o armazenamento em envoltório plástico, por uma hora, cerca de 70% das células estavam viáveis e 44% delas foram recuperadas em meio de cultura. Praticamente nenhuma célula estava viável após a secagem por uma hora.

Os dentes que foram mantidos em embrulho plástico por uma hora e depois reimplantados em macacos não apresentaram mais reabsorção do que aqueles que foram reimplantados imediatamente. Aqueles que foram mantidos secos por uma hora, apresentaram uma extensa reabsorção radicular.

Os autores concluíram que a prevenção da evaporação do fluido tissular do ligamento periodontal, neste caso proporcionada pelo envoltório plástico, deve ser considerada prioritariamente se o reimplante imediato não pode ser realizado .

O efeito da secagem sobre o reparo do ligamento periodontal de dentes extraídos de humanos também foi avaliado *in vitro* por **Mödée**, **Dahlöf**, **Otteskog**<sup>51</sup>, em 1984. Para essa investigação, foram utilizados 50 pré-molares humanos, que foram colocados para secar por 0, 30, 60 e 120 minutos, sendo, em seguida, mantidos em meio de Eagle por cinco dias.

Decorrido esse período, o ligamento periodontal foi raspado da superfície dental e a quantidade de proteína e a capacidade de síntese de DNA foi determinado para cada grupo.

Um período de 30 minutos de secagem causou uma diminuição de 50% na síntese de DNA e de proteínas. Uma queda de 70% foi observada após uma hora de secagem.

Os resultados demonstraram que, após o período extra-alveolar de 30 minutos, o dano causado às células do ligamento periodontal é muito severo, não sendo reversível, mesmo se complementado por cinco dias de armazenamento em meio de Eagle.

Em 1990, **Anderson**, **Bodin**<sup>1</sup> investigaram o sucesso, a longo prazo, de 21 dentes humanos que foram reimplantados após a avulsão. Após avaliações clínicas durante cinco anos, os autores concluíram que os dentes reimplantados dentro de

15 minutos apresentaram os resultados mais favoráveis, com pequenas áreas de reabsorção, porém não progressivas.

Para verificar o efeito da secagem sobre a viabilidade das células do ligamento periodontal, **Gamson, Dumsha, Sydiskis<sup>28</sup>**, em 1992, permitiram que dentes extraídos secassem ao ar por 0, 10, 20, 30, 60 e 120 minutos, sendo em seguida armazenados em leite por 45 minutos.

Após a tripsinização das células do ligamento periodontal, os autores testaram a viabilidade celular com a utilização do corante de fluoresceína.

Os resultados mostraram que o leite foi efetivo na manutenção da vitalidade celular somente quando as células foram armazenadas imediatamente, ou dentro de 20 minutos após a extração.

Em uma investigação clínica e radiográfica bastante abrangente, **Andreasen et al.<sup>10</sup>**, em 1995, avaliaram os fatores relacionados ao reparo do ligamento periodontal de 400 dentes reimplantados em humanos.

A análise estatística revelou que o estágio de desenvolvimento radicular e o tipo/tempo de armazenamento têm um forte impacto sobre o processo de reparo.

O denominador comum para todos os fatores relacionados com o reparo periodontal parece ser a sobrevivência das células do ligamento junto à superfície radicular, levando os autores a recomendarem o reimplante imediato do dente avulsionado, independentemente do estágio de formação radicular.

Em 1996, com o objetivo de avaliar o reparo periodontal de raízes que foram mantidas secas e em seguida enxaguadas em Viaspan, **Pettiatti et al.**<sup>58</sup> realizaram um experimento em que incisivos e pré-molares de cães foram tratados endodonticamente, extraídos e divididos em grupos, que foram deixados secar por 30, 45 ou 60 minutos.

Alguns dentes de cada grupo foram então armazenados em Viaspan por 30 minutos, antes do reimplante, enquanto os outros serviram como controle. Decorridos seis meses, os dentes foram avaliados histologicamente.

Nos dentes que serviram como controle, a incidência de reabsorções aumentou significativamente, à medida que decorreu o período extra-alveolar.

Os autores verificaram que, nos dentes secos por 30 e 45 minutos e depois mergulhados em Viaspan, os índices de reabsorções foram consideravelmente mais baixos. Após 60 minutos de exposição ao ar, a utilização do Viaspan, como meio suplementar, não alterou a frequência de reabsorção, quando comparado ao grupo controle.

### **2.3 O potencial dos diferentes meios de conservação na manutenção da viabilidade celular**

Utilizando técnicas de cultivo celular, **Litwin, Lundquist, Söder<sup>48</sup>**, em 1971, avaliaram a manutenção da vitalidade das células do ligamento periodontal de dentes humanos, armazenados em meio de Eagle.

Os autores constataram que é possível preservar a viabilidade das células do ligamento por extensos períodos. Após um ano de conservação naquele meio, os dentes foram submetidos ao processo de tripsinização, sendo possível demonstrar que a população celular era constituída principalmente de fibroblastos, ainda com capacidade de divisão celular.

Baseados em estudos anteriores, **Söder, Lundquist<sup>62</sup>**, em 1972, relataram casos de dentes que foram estocados em meio de Eagle por períodos que variaram entre uma e 22 semanas. Após o reimplante, os dentes foram acompanhados por até 39 meses.

Os resultados foram considerados muito satisfatórios, levando os autores a indicarem o armazenamento de dentes avulsionados em meios fisiológicos (como o

meio de Eagle), quando necessário, para que possa ser preservada a vitalidade do ligamento por longos períodos de tempo.

Em 1975, Nasjleti, Castelli, Blankenship<sup>52</sup> realizaram uma avaliação histológica em 20 dentes extraídos de macacos, tratados endodonticamente, armazenados em solução salina balanceada de Hank (suplementada com antibióticos) por sete dias em diferentes temperaturas (entre +4°C e -10°C), e posteriormente reimplantados. Como controle, outros 10 dentes foram reimplantados imediatamente.

Nas avaliações histológicas, realizadas até um ano após o reimplante, foi obtido um índice de 100% de sucesso, traduzido por um ligamento normal junto aos dentes conservados a 4°C.

Os autores concluíram que os dentes armazenados por longo tempo, em um meio adequado, e a temperaturas entre 2°C e 10°C, apresentam as células do ligamento metabolicamente ativas, ainda viáveis e podem ser reimplantados com segurança.



Em 1977, **Reinholdt et al.**<sup>60</sup> promoveram o cultivo, em meio de Eagle, de fibroblastos periodontais de incisivos extraídos de macacos, por um tempo que variou de um a 21 dias, quando foram examinados histologicamente.

Após dois dias, a maior parte do ligamento periodontal apresentou sinais de extensa necrose. Aos três dias, apareceram os primeiros indícios de proliferação celular, sendo que aos sete dias, uma camada de células cobria quase toda a superfície radicular.

Seguindo com a observação, nenhuma alteração significativa foi notada na membrana periodontal até o final de três semanas.

Os autores concluíram que o armazenamento de dentes em meio de cultura de tecido por sete dias permite a proliferação de partes vitais do ligamento periodontal para o recobrimento de áreas desnudadas ou necróticas da superfície radicular.

**Andreasen et al.**<sup>12</sup>, em 1978, avaliaram o reparo periodontal em incisivos avulsionados de macacos. Após a extração, o período de secagem extra-alveolar variou de 0 a uma hora. A seguir, os dentes foram preservados em meio de Eagle por cinco a sete dias, antes do reimplante. Os animais foram sacrificados oito semanas depois.

A avaliação histométrica mostrou que o armazenamento imediato dos dentes em meio de cultura (Eagle) permitiu a preservação do ligamento periodontal por cinco a 14 dias. Esses dentes mostraram uma melhora no reparo periodontal e exibiram menos reabsorção inflamatória do que os dentes-controle reimplantados imediatamente.

Segundo os autores, o mecanismo por trás da ação protetora dos meios de cultura utilizados para armazenamento pode ser o de favorecer o crescimento de células sobreviventes do ligamento periodontal, recobrando áreas danificadas ou desnudadas da superfície radicular.

Mesmo após um período de secagem de uma hora, o armazenamento posterior em meio de cultura, por cinco, sete ou 14 dias, melhorou a condição do ligamento periodontal.

**Blomlöf et al.**<sup>21</sup>, em 1980, avaliaram a vitalidade das células do ligamento periodontal de incisivos superiores, que foram extraídos de macacos e armazenados em leite, saliva ou solução salina por uma, duas ou três horas a 20°C.

Os resultados dos estudos histoquímicos demonstraram que o armazenamento de dentes em leite, por períodos de uma a três horas, preservou a vitalidade do ligamento. A viabilidade das células armazenadas era quase a mesma daquelas aderidas aos dentes recém-extraídos.

Já, a conservação dos dentes em solução salina ou saliva foi igualmente efetiva, só que por curto período de tempo (uma hora).

**Blomlöf<sup>16</sup>**, em 1981, avaliou o leite e a saliva como possíveis meios de conservação antes do reimplante.

Culturas de células do ligamento periodontal foram armazenadas nos diferentes meios. Após uma, duas ou três horas, as culturas foram tripsinizadas e a viabilidade medida pelo teste da exclusão do corante “trypan blue”.

Algumas culturas foram armazenadas a 20°C em leite por até 12 horas. Após esse período de armazenagem, 50% delas estavam viáveis.

A saliva mostrou-se efetiva pelo período de uma a duas horas, sendo que , após este tempo, o dano celular mostrou-se extenso.

Para os estudos sobre reabsorção após o reimplante, foram utilizados os incisivos laterais inferiores de macacos que, depois de extraídos, foram armazenados em saliva humana ou em leite, por uma, duas ou três horas, a 20°C.

Os dentes reimplantados após três horas de armazenamento em leite não mostraram mais áreas de reabsorção do que os dentes reimplantados imediatamente. Foi possível verificar que a quantidade de reabsorção inflamatória aumentou com o tempo de armazenamento em leite.

O fato de que 50% de células viáveis são encontradas após o período de 12 horas sugere que o tempo de permanência dos dentes em leite pode ser mais longo do que três horas.

**Blomlöf<sup>17</sup>**, no mesmo ano, desenvolveu um experimento a fim de avaliar o armazenamento de células do ligamento periodontal em leite, saliva e na combinação de saliva e leite.

Os resultados mostraram que as células do ligamento sobreviveram em leite. Após três horas, 71% das células encontravam-se viáveis, sendo que este percentual se reduziu para 50%, após 12 horas de armazenamento. Nenhuma célula foi recuperada após três horas em saliva.

A combinação de uma breve estocagem em saliva (uma hora) com o subsequente armazenamento em leite (duas horas) foi melhor do que o armazenamento somente em saliva (três horas).

**Lindskog, Blomlöf<sup>44</sup>**, em 1982, estudaram o efeito dos meios de armazenamento com diferentes osmolalidades e composições sobre a viabilidade e a integridade das células da membrana periodontal.

Células semelhantes a fibroblastos humanos foram armazenadas, por três horas, em água de torneira, solução de sacarose com duas diferentes osmolaridades, saliva humana, solução salina, leite, ou meio de Eagle, por 15 minutos, uma ou três horas. A viabilidade das células foi determinada pelo teste de exclusão do “trypan blue”.

Nesse trabalho, o leite apresentou uma osmolaridade em torno de 242 mOsm/Kg e um pH de 6,7, o que pode ser considerado fisiológico, uma vez que o armazenamento, nesta substância, por três horas, não reduziu marcadamente o número de células viáveis.

De acordo com a avaliação dos resultados, desde que apresente uma osmolaridade fisiológica, a composição do meio é o fator de menor importância para a viabilidade celular e a integridade da membrana, após a estocagem por até três horas. A osmolalidade hipotônica pareceu potencializar o dano às células.

Em 1982, **Matsson et al.**<sup>50</sup> realizaram um estudo no qual um grupo de dentes, extraídos de cães, foram reimplantados após secarem por uma hora em meio ambiente. No outro grupo, após a secagem, os dentes permaneceram imersos por 30 minutos em solução com pH balanceado.

Na análise histológica realizada três meses depois, os resultados mostraram que houve uma redução significativa no índice de reabsorções nos dentes conservados em solução de Hank, quando comparados aos do outro grupo. Os autores recomendaram, então, que os dentes submetidos a um período extra-alveolar maior do que 15 minutos, deveriam permanecer mergulhados por 30 minutos em solução salina com pH balanceado antes de serem reimplantados.

**Blomlöf et al.<sup>19</sup>**, em 1983, avaliaram experimentalmente o armazenamento de dentes avulsionados em diferentes meios. Dentes de macacos foram extraídos, tratados endodonticamente, estocados em leite ou saliva por duas ou seis horas, reimplantados e avaliados histologicamente depois de oito semanas.

Os dentes armazenados em leite, independentemente do tempo, mostraram um reparo tão bom quanto os que foram imediatamente reimplantados. Aqueles que foram mantidos secos por uma hora, apresentaram extensa reabsorção por substituição.

Baseados nos resultados, os pesquisadores concluíram que o leite pode ser recomendado como meio de estocagem para dentes avulsionados, nos casos em que o reimplante imediato não for possível.

Salientam que o leite não revitaliza as células já degeneradas. Um dente avulsionado que foi seco, e depois armazenado em leite antes do reimplante, tem,

provavelmente, o mesmo prognóstico (ruim) como qualquer outro dente que tenha secado antes do reimplante.

**Lindskog, Blomlöf, Hammarström<sup>46</sup>**, em 1983, avaliaram *in vitro* a atividade mitótica das células e a presença de microrganismos no ligamento periodontal após a conservação em leite e saliva, por períodos que variaram de uma a seis horas.

Na análise microscópica, um pequeno número de bactérias foi encontrado sobre o ligamento, após o armazenamento em leite, enquanto um grande número foi visto cobrindo a membrana periodontal, após a preservação em saliva.

O leite permitiu o armazenamento de dentes avulsionados por até seis horas, sem reduzir seriamente a vitalidade e a atividade mitótica das células da membrana periodontal.

**Courts, Mueller, Tabeling<sup>26</sup>**, em 1983, utilizando dentes humanos, e valendo-se dos testes de tripsinização e do uso do corante “trypan blue”, demonstraram que as células do ligamento periodontal, armazenadas em água, saliva e leite, tinham a sua capacidade de multiplicação e diferenciação bastante diminuídas, se comparadas às células estocadas em solução balanceada de Hank.

Quando conservadas nessa solução, o número de células vitais foi 50% superior ao daquelas armazenadas em leite.

**Oikarinen, Seppä<sup>53</sup>**, em 1987, estudaram o efeito de diferentes meios sobre a proliferação e a biossíntese de colágeno dos fibroblastos do ligamento periodontal.

O armazenamento em leite, por um tempo de até oito horas, à temperatura ambiente, não alterou a atividade fibroblástica. Após esse período, as células do ligamento periodontal ainda apresentaram boa capacidade de proliferação e síntese de colágeno.

**Hiltz, Trope<sup>32</sup>**, em 1991, compararam o efeito do leite, da solução salina balanceada de Hank (SSBH) e do Viaspan sobre a vitalidade de fibroblastos de lábio de humanos. O número de células viáveis foi medida pelo teste de exclusão utilizando o corante “trypan blue”.

O grupo de dentes armazenados em leite manteve uma alta porcentagem de células vitais por seis horas (68,2%). Em 12 horas, a efetividade do leite caiu para 43,4% e não foi efetiva em 48 horas (0,024% de células vitais).



A SSBH mostrou-se extremamente eficaz por 24 horas, apresentando 71,3% de células vitais remanescentes. Em 48 horas, esse percentual caiu para 38%, e em 120 horas nenhuma célula sobreviveu.

O Viaspan mostrou-se o melhor meio de armazenamento ao longo de todo o período de observação, sendo que, após 168 horas, 37,6% das células ainda se apresentavam viáveis.

**Krasner, Person<sup>41</sup>**, em 1992, realizaram um estudo retrospectivo, em que acompanharam 34 dentes humanos por três anos. Esses dentes haviam sido armazenados em solução salina balanceada de Hank antes do reimplante.

Os autores relataram que, uma vez que o dente tenha sido armazenado no mínimo por 30 minutos nesta solução, o sucesso dos reimplantes não foi dependente do período de tempo extra-alveolar.

Segundo os pesquisadores, 91% dos dentes reimplantados apresentaram pouca ou nenhuma reabsorção, inclusive aqueles que foram submetidos a um tempo extra-alveolar de duas horas.

**Trope, Friedman<sup>64</sup>**, em 1992, avaliaram histologicamente o reparo periodontal de 72 dentes de cães que, após o tratamento endodôntico e exodontia,

foram armazenados em Viaspan, leite e solução salina balanceada de Hank, antes do reimplante. Depois de dois meses, os resultados demonstraram que os dentes extraídos podem ser armazenados em uma solução de pH balanceado por até 96 horas, sem que ocorra uma significativa reabsorção após o reimplante.

Os autores concluíram que o Viaspan a solução de Hank apresentam uma grande capacidade de manter a vitalidade das células do ligamento periodontal.

O leite mostrou-se um bom meio de conservação pelo período de até seis horas.

Com a finalidade de avaliar a utilização da solução salina fisiológica e do leite, como meios de armazenamento das células do ligamento periodontal, **Patil, Dumsha, Sydskis<sup>57</sup>**, em 1994, utilizaram 32 dentes unirradiculados de pacientes entre 13 e 28 anos de idade. Após a extração, os dentes dos grupos experimentais foram deixados secar por 10 minutos e, então, colocados em leite ou em solução salina por duas horas. Em seguida, os dentes foram submetidos ao procedimento de tripsinização e as células foram coradas para a determinação da vitalidade celular.

A análise dos resultados mostrou que o armazenamento a seco por duas horas resultou num número insignificante de células viáveis.

Não houve uma diferença estatisticamente significativa no número de células viáveis na superfície radicular, após duas horas de armazenamento em leite ou em solução salina.

Em 1996, **Huang, Remeikis, Daniel**<sup>34</sup> utilizaram células do ligamento de dentes extraídos de humanos, para avaliar os efeitos do armazenamento por longo tempo em leite e em SSBH. Após a exposição a esses meios por períodos que variaram de 0 a 96 horas, foram realizadas análises das alterações morfológicas ocorridas nas células.

Segundo os autores, o leite a 4°C mantém a normalidade e a viabilidade celular, porém as células não permanecem aderidas à superfície dental após 24 horas.

A SSBH provou ser o melhor meio, com 46,8% das células aderidas, mesmo após 72 horas de conservação.

Nesse mesmo ano, **Hupp, Trope, Aukhil**<sup>35</sup> analisaram em cães a viabilidade das células do ligamento periodontal de dentes armazenados em SSBH e Viaspan. O experimento compreendeu a análise da atividade mitótica celular, nos períodos de seis, 48 e 96 horas após a avulsão.

Os resultados demonstraram que a atividade mitótica das células da membrana periodontal não foi alterada pelos diferentes meios, no período de seis horas. Após 48 horas, as células do ligamento dos dentes conservados em Viaspan ainda mantinham a atividade normal, enquanto que, naquelas conservadas em SSBH, nenhuma atividade foi detectada.

# **3 Discussão**

### 3 DISCUSSÃO

No passado, havia a tendência de se atribuir uma grande influência do estado do alvéolo dental sobre a progressão das reabsorções radiculares e, conseqüentemente sobre o prognóstico do dente.

Contudo, resultados de experimentos indicam que o fator determinante do reparo é o estado do ligamento periodontal aderido ao dente<sup>8</sup>, sendo que a principal causa das reabsorções é a injúria causada às células da membrana periodontal durante o armazenamento extra-alveolar<sup>44,46,47,50</sup>.

Algumas evidências sugerem que o ambiente alveolar sofre alterações com o passar do tempo, desde a avulsão até o reimplante, podendo influir no sucesso do tratamento.

Preferencialmente, o alvéolo não deveria ser perturbado. Se necessário, é permitida a realização de uma aspiração para a remoção do coágulo ou de obstáculos de dentro do alvéolo, para que o dente possa ser devidamente reimplantado. Pesquisas já realizadas demonstraram que a curetagem e a irrigação da parede do alvéolo, a presença ou ausência do coágulo (por até uma hora) exerceram mínima influência sobre o processo de cicatrização<sup>7,8,29</sup>.

Já foi citado que a remoção do ligamento aderido às paredes alveolares não implicou um aumento dos índices de reabsorções radiculares, quando avaliadas oito semanas após o reimplante<sup>8</sup>.

Ainda assim, a relação entre o tratamento dispensado ao alvéolo e o reparo após o reimplante dental carece de maiores investigações.

Nos casos de avulsão, para que ocorra a reinserção do dente no seu alvéolo de origem, o reimplante deve ser imediato, ou dentro do prazo de até 30 minutos após a avulsão<sup>1,7,9,26,37,49,50</sup>. Este é o tempo máximo que o dente pode suportar, em ambiente seco, sem que haja necrose do ligamento<sup>13,49</sup>.

Apesar de ser desejável, isto nem sempre é possível devido às circunstâncias impostas em cada caso.

Após a avulsão, os metabólitos armazenados nas células do ligamento começam a ser utilizados e são exauridos dentro dos primeiros cinco minutos. Em consequência da separação do seu ambiente fisiológico e da exposição ao ar, as células apresentam, já dentro deste período, alterações na sua membrana<sup>39</sup>.

Dentes reimplantados dentro de 15 minutos, período dentro do qual provavelmente não há dano celular significativo, têm um prognóstico favorável a longo prazo<sup>1,18</sup> (Gráf. 1).

Quando manipulados apropriadamente e reimplantados dentro de 30 minutos, existe a chance de 90% de sucesso<sup>4</sup>.

Se mantidos em atmosfera úmida por uma hora, cerca de 70% das células do ligamento estão viáveis<sup>18</sup> (Gráf. 6).

Nos casos em que o tempo extra-alveolar estiver entre 15 minutos e duas horas, os metabólitos celulares estarão exauridos e deverão ser reconstituídos antes que o dente seja reimplantado<sup>26</sup>.

Se este período exceder a duas horas e o dente não for armazenado sob condições adequadas, o ligamento periodontal necrosa, e a reabsorção radicular pode ser esperada<sup>7,50</sup> (Gráf.5). Na ausência de infecção, a anquilose ocorrerá<sup>29</sup> (Gráf.4).

Desta forma, podemos concluir que ocorre uma diminuição nos índices de sucesso, à medida que prolongamos o tempo de permanência extra-alveolar<sup>10</sup>.

O efeito negativo da secagem sobre a vitalidade celular foi analisado em vários estudos<sup>11,18,19,20,49,56,67</sup>, tornando-se evidente quando foi avaliado o reparo periodontal após o armazenamento dos dentes a seco<sup>7,18,29</sup> (Gráf. 2 e 3).

Em dentes que foram deixados secar por 30 minutos, a proliferação das células do ligamento se reduziu significativamente. Nesses casos, a síntese de proteínas e de DNA está diminuída em 50% e os danos celulares são irreversíveis<sup>51</sup>. Quando esse prazo não excedeu a 30 minutos, apenas 10% dos dentes apresentaram reabsorção radicular<sup>7</sup>.



Após uma hora de secagem, a síntese de macromoléculas (DNA) está reduzida em 70%<sup>51</sup>. Este parece ser o período crítico, em que ocorre um dano muito severo à membrana periodontal<sup>63</sup>.

Dentes que foram mantidos secos por mais de uma hora ou reimplantados com o ligamento necrótico tornaram-se anquilosados<sup>1,20,26,31,47</sup> e reabsorvidos dentro de três a sete anos<sup>1</sup>.

Dentes conservados secos por duas horas ou que tiveram seu ligamento removido apresentaram grandes áreas de reabsorção por substituição oito semanas após o reimplante<sup>8</sup>. As explicações residem no fato de que somente uma pequena quantidade de células do ligamento periodontal está ainda vital após 60 minutos de estocagem a "seco"<sup>7,18,46,63</sup>.

Após duas horas, nenhuma célula viável é encontrada<sup>7,11,16,18,63</sup> e devemos assumir que o ligamento periodontal está necrótico.

Nesta condição, o dente reimplantado não pode ter seu aparelho de inserção restabelecido<sup>18,39</sup> e a possibilidade de reparo está reduzida significativamente<sup>16, 19, 20, 22</sup>.

Se prevenirmos a desidratação das células do ligamento periodontal, como por exemplo impedindo a evaporação do fluido tissular ou utilizando meios de conservação fisiológicos, poderemos estender o período extra-alveolar, sem o desenvolvimento futuro de reabsorções radiculares progressivas<sup>18, 19, 20</sup> (Gráf. 6).

Nos casos de avulsão, as células do ligamento aderidas ao dente são removidas do seu ambiente natural e a sua vitalidade é desafiada por inúmeros fatores, ressaltando-se entre eles a condição do armazenamento (tempo extra-alveolar e meio de conservação).

A melhor oportunidade de sucesso para o reimplante de dentes avulsionados exige que as células do ligamento sejam colocadas numa condição biológica normal o mais rápido possível, como, por exemplo, em um meio de conservação que apresente uma osmolalidade e um pH próximos das condições fisiológicas<sup>16,19,44,46</sup>.

Numa situação de normalidade anatômica e fisiológica, as células da membrana periodontal apresentam uma osmolalidade de 320 mOsm/Kg e um pH de 7,2<sup>16</sup>.

Ao simularmos esse ambiente durante o armazenamento, estaremos criando condições para que as células se mantenham metabolicamente normais, livres de alterações e não danificadas.

Todos os procedimentos prévios à reimplantação devem, portanto, focalizar prioritariamente a manutenção da viabilidade do ligamento ainda aderido ao dente<sup>11,49</sup>. Neste sentido, é imprescindível a criação de um ambiente que simule, da melhor maneira possível, o alvéolo dental<sup>38</sup>.

Para se conseguir uma condição ótima de conservação, as células também devem ser protegidas da compressão (esmagamento), e ter seu metabolismo mantido pela reconstituição dos seus nutrientes<sup>38,50</sup>.

Um meio adequado para a conservação de dentes avulsionados deve atender a dois requisitos básicos: estar disponível no momento em que é necessário, e fornecer as melhores condições para as células do ligamento periodontal sobreviverem<sup>22</sup>.

Nas situações em que um meio de conservação adequado não é utilizado, o ligamento periodontal necrosa, tornando-se um estímulo à inflamação e à reabsorção por substituição<sup>39</sup>.

Embora proteja o dente da desidratação, foi demonstrado que a conservação do ligamento periodontal em água, por ser um meio hipotônico e conter cloro, resulta em rápida lise celular, semelhante ao armazenamento a seco<sup>16</sup>.

A conservação de dentes avulsionados em água de torneira ou destilada prejudica o reparo<sup>7,16,68</sup> (Gráf.7), principalmente quando o tempo for superior a 20 minutos<sup>10</sup>.

Após uma hora, as células já não apresentam capacidade de proliferação e a síntese de colágeno está reduzida acentuadamente<sup>53</sup>.

A saliva, por sua vez, consiste de uma mistura complexa de substâncias orgânicas e inorgânicas, tais como eletrólitos, enzimas, proteínas e vitaminas. O seu pH está entre 6,6 e 7,4 e a sua osmolalidade entre 60 e 75 mOsm/Kg<sup>24,44</sup>.

O conteúdo bacteriano da saliva é relativamente alto, e um grande número de bactérias (suas enzimas e toxinas) conseguem aderência às células do ligamento após a conservação de dentes nesta substância<sup>19</sup>.

Alguns autores salientam que a sua baixa osmolalidade potencializa os efeitos deletérios dos produtos bacterianos e de outras substâncias nela presentes<sup>17,44</sup>, contribuindo para o dano celular<sup>16,46</sup>.

Uma vez danificadas, as células apresentam baixa resistência às bactérias<sup>16,44,46</sup>.

Quando as células conservadas em saliva edemaciam, os poros das suas membranas permitem a penetração bacteriana. Essa infecção do ligamento pode resultar numa rápida e massiva reabsorção radicular, após o reimplante<sup>16</sup>.

Estudos de recuperação celular, através de culturas consecutivas, mostraram que nenhuma célula apresentava vitalidade após três horas de contato com a saliva. Uma breve estocagem em saliva, seguida do leite, foi melhor do que a saliva somente<sup>17,22</sup>.

Apesar de oferecer boa proteção contra a desidratação durante um curto período de tempo<sup>7,13,19,56</sup> (Gráf. 8, 9 e 10), os dentes armazenados em saliva, por seis horas, demonstraram uma extensa reabsorção por substituição após o reimplante<sup>19</sup> (Gráf.11). Depois desse período, a atividade mitótica das células declinou para menos de 20% da atividade original<sup>46</sup>.

Uma redução em torno de 50% corresponde aos casos em que foram evidenciadas histologicamente as reabsorções radiculares<sup>46</sup>.

O armazenamento em saliva, seguido do meio de Eagle, foi superior à combinação de saliva e leite. Isso porque o meio de Eagle é especialmente desenvolvido para cultura de células e tecidos, e apresenta antibióticos na sua composição<sup>17</sup>.

Cabe lembrar, ainda, que nos momentos de pânico, a saliva não pode ser produzida em quantidade suficiente para a imersão do dente.

Quando utilizada, é recomendável que, antes do reimplante, o dente seja imerso em solução salina balanceada por 30 minutos, a fim de removermos células lisadas e bactérias da sua superfície<sup>26</sup>.

Com base no que foi exposto anteriormente, pode-se concluir que a baixa osmolaridade, associada à presença de bactérias e seus produtos, tornam a saliva pouco adequada para a conservação, a longo prazo, de dentes avulsionados, devendo ser evitada sempre que possível<sup>41, 46</sup>.

A solução salina fisiológica, apesar de sua compatível osmolalidade (280 mOsm/Kg), não é um bom meio de armazenamento a longo prazo, pois não possui íons essenciais (cálcio e magnésio) e não fornece nutrientes, como a glicose, para as células<sup>16</sup>.

Utilizada logo após a avulsão, essa solução oferece boa proteção às células do ligamento periodontal<sup>7,13</sup> (Gráf.12 e 13). Contudo, o armazenamento em

solução salina, após um período de secagem de 15 ou 30 minutos, não exerceu nenhum efeito sobre o reparo do ligamento, presumivelmente porque esse período de tempo infligiu o dano máximo às células presentes na superfície radicular<sup>10,13</sup>.

Uma avaliação clínica demonstrou que a limpeza da superfície dental com solução salina exerceu um efeito negativo sobre o reparo<sup>10</sup>.

Recentes estudos estabeleceram que o leite é um excelente meio de armazenamento<sup>(54)</sup>, desde que seja utilizado dentro dos primeiros 20 minutos após a avulsão<sup>28</sup>.

O leite, por apresentar a osmolalidade (230-270 mOsm/Kg) e o pH (6,5-6,8) relativamente biológicos<sup>22,44,46</sup>, e por conter poucos componentes bacterianos<sup>16,20,46</sup>, é bem tolerado pelas células vivas<sup>20,21,22,44</sup>. Além disto, quase sempre está disponível, próximo ao local do acidente.

Um fator que pode contribuir para o bom desempenho do leite nas diversas investigações é explicada presença de fatores de crescimento na sua constituição ( Belford et al., 1995 apud <sup>54</sup>)

Existem substâncias bacteriostáticas presentes no leite, mas são destruídas quase que totalmente pelo processo de pasteurização<sup>17</sup>.

O armazenamento nesse meio pode prolongar o período extra-alveolar por três horas<sup>16,20</sup> (Gráf.14 e 15), apesar de ter sido demonstrado experimentalmente que os dentes, nele armazenados por até seis horas, demonstraram, no pós-

operatório, o mesmo índice de reabsorção que os dentes reimplantados imediatamente<sup>16,18,19,20,32</sup> (Gráf.16).

Decorrido esse período de tempo, parece que o leite perde a sua efetividade<sup>64</sup>. Em torno de 50% das células se encontram viáveis após 12 horas de armazenamento<sup>17</sup>.

Apesar de já ter sido relatado que o conteúdo lipídico do leite não exerce influência sobre a viabilidade celular<sup>22</sup>, uma avaliação recente concluiu que o leite com baixo teor de gordura parece ser mais apropriado (30).

É importante lembrar que a composição do leite pode variar nas diferentes partes do mundo, inclusive a sua osmolalidade, que deve ser estimada antes de ser recomendado o seu uso clínico<sup>19</sup>.

Mesmo sendo efetivo como meio de conservação a curto prazo, o leite não repõe os metabólitos celulares perdidos. Um dente avulsionado que foi seco por uma hora, e depois armazenado em leite antes do reimplante, tem, provavelmente, o mesmo prognóstico (ruim) como qualquer outro dente que tenha secado antes do reimplante<sup>19</sup>.

Cabe ressaltar que o leite fresco pode azedar, diminuindo o seu pH. Derivados do leite, como o iogurte, têm um pH entre 3,8 e 4,2, tornado-os inadequados como meio de conservação<sup>16</sup>. O crescimento celular ótimo é obtido entre o pH 7,2 e 7,4, apesar de as células poderem sobreviver por longos períodos de tempo entre um pH de 6,6 e 7,8.

Parece que o leite resfriado a 4°C é levemente melhor para a viabilidade celular do que em temperaturas mais elevadas<sup>22</sup>.

A solução salina balanceada de Hank é um meio de cultura de células muito conhecido dentro da comunidade científica. É extensivamente utilizada em pesquisas biomédicas envolvendo diferentes tipos celulares.

É composta de cloreto de sódio (8 g/l), D- glicose (0.4 g/l), cloreto de potássio (0.4 g/l), bicarbonato de sódio (0.35 g/l), fosfato de sódio (0.09 g/l), fosfato de potássio (0.14 g/l), cloreto de cálcio (0.14 g/l), cloreto de magnésio (0.1 g/l) e sulfato de magnésio (0.1 g/l)<sup>41</sup>.

Essas substâncias podem sustentar e/ou reconstituir os componentes celulares exauridos, com possibilidade inclusive de "reativar" as células degeneradas do ligamento periodontal<sup>24,32,50</sup>.(54)

A SSBH apresenta um pH de 7,2 e uma osmolalidade em torno de 320 mOsm/Kg<sup>41</sup>. Não requer refrigeração e tem validade por dois anos<sup>38</sup>.

É oportuno lembrar que o plasma sanguíneo tem um pH de 7,4 e uma osmolaridade de 301 mOsm/Kg<sup>7</sup>.

Trata-se, portanto, de uma solução biocompatível, que pode manter as células viáveis por até 96 horas<sup>32,64</sup> (Gráf.17 e 18), superando o leite em todos os períodos experimentais analisados<sup>32</sup>.



Nos estudos que avaliaram a ocorrência de lesões em células conservadas em diferentes meios, a SSBH provou ser melhor para a integridade celular do que o leite, a saliva<sup>16</sup>, a água e o armazenamento a seco<sup>26</sup>.

Como ela contém muitos nutrientes essenciais para as células, não é uma surpresa que este meio, produzido especificamente para cultura de células, tenha sido o mais efetivo<sup>32</sup>, especialmente quando complementada com fatores de crescimento(54).

Tendo em vista o exposto, existe a possibilidade de a solução salina com pH balanceado ser empregada para complementar o armazenamento em outros meios, permitindo a recuperação celular, viabilizando a sua sobrevivência em maior número e melhorando, conseqüentemente, o prognóstico dos reimplantes dentais.

Alguns autores sugerem que, quando o dente permanecer de 15 a 60 minutos fora do alvéolo, este deve ser imerso em uma solução salina balanceada por 30 minutos, antes do reimplante<sup>50</sup>.

Quando necessário, essa solução pode conservar os dentes pelo período de até 24 horas antes do reimplante<sup>32,40,41</sup>.

O Viaspan é um meio originariamente utilizado para o armazenamento de órgãos antes de transplantes. Seu pH (7,4) e sua osmolalidade (320 mOsm/Kg) estão dentro dos valores fisiológicos e são ótimos para manter as células viáveis<sup>32</sup>.

Apesar de a sua efetividade não estar completamente esclarecida, é sabido que seus componentes químicos previnem o edema, um fator importante na manutenção da vitalidade celular<sup>64</sup>.

Quando os dentes foram mantidos nesse meio, por períodos entre seis e 12 horas, apresentaram reparo periodontal completo, sem complicações ao ligamento<sup>64</sup> (Gráf.19 e 20).

Utilizado como meio de conservação de dentes avulsionados, mostrou que é capaz de manter 76,7% das células viáveis, após 24 horas de conservação. Bons resultados, relacionados com o reparo periodontal, foram observados quando os dentes foram mantidos nesse meio por 96 horas<sup>64</sup> (Gráf. 21). O Viaspan mostrou-se semelhante<sup>64</sup> ou até mesmo superou a SSBH e o leite em alguns experimentos<sup>32,64</sup>.

Contudo, os meios de cultura celular raramente estão disponíveis no local da avulsão, tornando o seu uso pouco apropriado.

Se o armazenamento prolongado nesse meio pode conduzir a algum transtorno, no processo de reparo do ligamento, é fato que merece futuras investigações.

O meio de Eagle, sempre que avaliado e comparado aos outros anteriormente citados, mostrou-se superior. Ele apresenta uma concentração suficiente de sal e glicose, e contém vitaminas e aminoácidos essenciais. Sua osmolalidade está em torno de 291 mOsm/Kg e seu pH é de 7,2<sup>12</sup>.

Quando armazenados nesse meio por uma hora, alguns dentes apresentaram um reparo do tecido periodontal até mesmo superior àqueles que foram imediatamente reimplantados<sup>12,18</sup>.

O uso do meio de Eagle permitiu a preservação de dentes pelo prazo de cinco a 14 dias<sup>12</sup> (Gráf. 22 e 23). Fibroblastos viáveis e com capacidade de divisão foram obtidos após um ano de armazenamento dos dentes nesse meio<sup>48</sup>.

Desta maneira, é possível manter dentes avulsionados por vários dias e obter, então, o reparo periodontal após o reimplante<sup>8,12</sup>.

Isto se justifica, porque o meio de Eagle mantém o pH e a osmolalidade do ligamento em níveis fisiológicos, fornecendo, assim, através de seus componentes, energia de suporte ao metabolismo celular<sup>43</sup>.

Apesar de não se mostrar efetivo após o dente ter permanecido seco por 30 minutos, este seria provavelmente o melhor meio de conservação, caso fosse comumente obtível<sup>18</sup>.

Apesar de poucos estudos, algumas pesquisas procuraram avaliar a possibilidade de uso de outros meios de armazenamento.

Procurou-se determinar se o processo de reabsorção radicular poderia ser prevenido pela conservação dos dentes em tecido submucoso, por períodos que variaram de duas a seis semanas antes do reimplante. Os resultados mostraram que não houve redução no índice de reabsorções<sup>5</sup>.

As soluções para conservação de lentes de contato também foram avaliadas e quando comparadas à solução salina, ao leite e à SSBH, forneceram os piores resultados. A presença de conservantes na sua formulação provavelmente exerce efeitos deletérios sobre as células do ligamento periodontal<sup>34</sup>.

A sobrevivência celular também pode ser conseguida pela prevenção do desequilíbrio osmótico causado pela evaporação. Um estudo demonstrou que dentes embrulhados em folha plástica por uma hora apresentaram o mesmo índice de reabsorção daqueles que foram reimplantados imediatamente após a avulsão<sup>18</sup>. Isto porque, segundo os autores, o melhor meio de conservação da vitalidade das células do ligamento é o próprio fluido tecidual.

Os estudos que avaliaram os fluidos de rehidratação (tipo Gatorade), concluíram que além da sua osmolalidade (400 mOsm/Kg), o seu baixo pH (2,9) afeta negativamente o crescimento celular<sup>30,54</sup>

Apesar de merecer maiores investigações, um estudo concluiu que o armazenamento de dentes, em solução de trifosfato de adenosina por 5 minutos, melhorou o percentual de reparo após o reimplante<sup>67</sup>.

Com relação à temperatura do meio de armazenamento, um trabalho experimental realizado em macacos, em que os dentes foram conservados a 4°C por uma semana (em meio de Eagle), antes do reimplante, mostraram um reparo normal e completo do ligamento periodontal<sup>62</sup>.

O leite, por exemplo, pode ser retirado diretamente do refrigerador e utilizado como meio de conservação<sup>29</sup>.

Em outra pesquisa, utilizando cães e avaliando dentes completamente formados, os melhores resultados foram observados quando o armazenamento foi feito a uma temperatura de 37°C<sup>37</sup>.

Um estudo sugeriu que as células do ligamento são adversamente afetadas pela mudança súbita de temperatura (de 37°C para 4°C)<sup>34</sup>.

Parece que a temperatura dos meios de conservação exerce mínima influência sobre a vitalidade das células e conseqüente reparo do tecido periodontal.

### **3.1 Reparo periodontal após o reimplante dental**

Uma vez que o alvéolo é o melhor local para conservação dos dentes, o reimplante imediato é o tratamento que apresenta os melhores resultados, traduzidos pelo reparo completo do ligamento periodontal<sup>1</sup>.

Como este procedimento nem sempre é possível, pelos mais diferentes motivos, muitas vezes os dentes são armazenados em meios não adequados.

Em função do meio de conservação (não fisiológico) e do tempo de permanência fora do seu alvéolo (por longo período), a reabsorção radicular é uma complicação que ocorre com frequência nos dentes reimplantados<sup>29,49</sup>.

Na avulsão e no reimplante dental, ocorrem reações biológicas significativas a nível do ligamento periodontal, que podem determinar o destino do dente<sup>33</sup>.

Na dependência do tratamento dispensado ao dente avulsionado (tempo extra-alveolar e meio de conservação), é possível definir alguns padrões de reparo periodontal após o reimplante.

### **3.1.1 *Periodonto Normal***

A superfície radicular está coberta pela camada de pré-cimento e cementoblastos. O ligamento se apresenta normal e não há sinais de inflamação ou de reabsorção radicular. A mobilidade dos dentes reimplantados é igual aos demais dentes.

Na avaliação de **Andreasen et al.**<sup>10</sup>, dos 400 dentes reimplantados, o reparo completo do aparelho de inserção foi observado em 24% dos casos.

### **3.1.2 Reabsorção Superficial**

O trauma causado pela avulsão sempre resulta em inflamação da membrana periodontal, sendo que, em alguns casos, uma camada superficial do cimento é reabsorvida.

Se o dano causado ao ligamento for limitado, se o processo inflamatório não for excessivo e não houver outro estímulo à inflamação, o reparo das áreas danificadas ocorre com a formação de novo cimento e ligamento a partir do tecido adjacente vital<sup>6,11</sup>.

Após o reparo, pode-se observar ligamento e lâmina dura normais.

A reabsorção superficial incidiu em 4,5% dos dentes reimplantados e normalmente foi diagnosticada até 12 meses após o reimplante<sup>10</sup>.

### **3.1.3 Reabsorção Inflamatória**

Ocorre quando o pré-cimento se torna mineralizado, danificado ou é removido, tornando-se fator quimiotático para as células clásticas que colonizam a área, e iniciam a reabsorção. Esse processo é mantido pela infecção presente no sistema de canais radiculares.

A reabsorção inflamatória foi observada em 30% dos casos, dentro dos seis primeiros meses após o reimplante. Quando diagnosticada tardiamente, mostrou-se associada a obturações deficientes dos canais<sup>10</sup>.

### **3.1.4 Reabsorção por Substituição**

Comum nos caso de avulsão, ocorre quando o ligamento é danificado em maior extensão, e apenas uma pequena quantidade de células sobrevive junto à superfície dental. A área “desnuda” da raiz é reabsorvida e o reparo acontecerá através da formação de tecido ósseo em contato direto com a superfície radicular, conduzindo à anquilose.

Se essa área de reabsorção por substituição será permanente ou transitória, depende da extensão inicial do dano à membrana periodontal. Pequenas áreas (1 a 4 mm<sup>2</sup>), que correspondem a 20% da superfície radicular, poderão ser reparadas pela proliferação das células do ligamento adjacente, enquanto as áreas maiores (9 a 16 mm<sup>2</sup>) tendem possivelmente a uma anquilose permanente<sup>6,11</sup>. Nesse último caso, os dentes anquilosados serão incorporados ao osso alveolar e tomarão parte no processo normal de remodelação óssea. Conseqüentemente, eles serão gradualmente reabsorvidos e substituídos por osso.



No caso da reabsorção por substituição, **Andreasen et al.**<sup>10</sup> demonstraram que esta foi detectada em 61% dos dentes, sendo primeiramente diagnosticada pelo exame clínico - som metálico à percussão e diminuição ou ausência de mobilidade - os quais tornaram-se evidentes após um ou dois meses. Em 53% dos casos, os sinais radiográficos da anquilose só puderam ser observados um ano após o reimplante.

Na maioria dos dentes reimplantados, esses três processos de reabsorção, foram diagnosticados dentro de dois a três meses. Embora mais raramente, novas áreas de reabsorção puderam ser diagnosticadas depois de cinco a 10 anos<sup>10</sup>.

# **4 Conclusões**

## 4 CONCLUSÕES

Muitas pesquisas têm sido conduzidas com o intuito de determinar quais os fatores que contribuem para o sucesso ou insucesso do reimplante dental. A conclusão que podemos tirar dos experimentos anteriormente analisados é a de que nenhum fator isolado na cadeia de acontecimentos, a partir da avulsão, pode ser ignorado.

Os principais cuidados incluem a redução do tempo extra-alveolar, o armazenamento do dente em um meio fisiológico até o momento do reimplante, a reposição dos nutrientes celulares depletados e a proteção das células do ligamento contra o trauma, principalmente o esmagamento.

Fator importante para o sucesso do reimplante é a “velocidade” com que o dente é reimplantado, prevenindo-se assim a desidratação e secagem, que alteram a morfologia e o metabolismo das células do ligamento periodontal.

Todos os esforços devem ser feitos para que o dente seja reimplantado dentro de 15 a 20 minutos após a avulsão. Um dente limpo, sem maiores danos à raiz, deve ser reimplantado imediatamente e de maneira atraumática.

Porém, o conceito de que os dentes avulsionados devem ser reimplantados o mais rapidamente possível, independentemente do tempo extra-alveolar, deve ser

revisto, uma vez que vários meios têm se mostrado efetivos na conservação destes dentes, a curto e a longo prazo, quando necessário.

O armazenamento de dentes em água (de torneira ou destilada), por longos períodos, deve ser evitado sempre que possível. Devido a sua baixa osmolalidade, este meio causa rápida lise das células do ligamento periodontal, promovendo um aumento nas taxas de reabsorções radiculares.

A saliva, apesar de manter o dente úmido, permitindo a conservação dos dentes por até duas horas, não é o meio ideal, devido ao seu pH e osmolalidade incompatíveis, aliados à presença bacteriana.

A solução salina oferece proteção contra a reabsorção radicular. Contudo, após a secagem do dente por 15 ou 30 minutos, a conservação neste meio não exerce nenhum efeito benéfico sobre o reparo.

O leite é considerado um bom meio porque, normalmente, está disponível no local ou próximo ao acidente, apresenta um pH e uma osmolaridade compatíveis às células vitais, apresenta os fatores de crescimento e é relativamente livre de bactérias.

Contudo, o leite somente previne a morte celular; ele não restaura a morfologia normal das células, nem tampouco sua habilidade de diferenciação e mitose.

É de grande valor o achado de que o armazenamento em meios de cultura pode contribuir para o reparo do ligamento periodontal, dando condições à

proliferação celular de partes vitais do ligamento para recobrir partes desnudadas ou mesmo necróticas da superfície radicular. Apesar de apresentarem um grande potencial para o armazenamento de dentes avulsionados, raramente estão disponíveis no local em que ocorre o traumatismo com avulsão.

Sendo assim, na eventual ausência de um dos meios de conservação, a seqüência preferível para o armazenamento dos dentes avulsionados (da mais para a menos efetiva) é a seguinte: Meio de Eagle, Viaspan, Solução salina balanceada de Hank, leite, solução salina, saliva e água..

# **5 Referências Bibliográficas**

## 5 REFERÊNCIAS BIBLIOGRÁFICAS

- 1 ANDERSON, L., BODIN, I. Avulsed human teeth replanted within 15 minutes - a long-term clinical follow-up study. *Endod. Dent. Traumatol.*, Copenhagen, v.6, n.1, p.37-42, Feb. 1990.
- 2 ANDERSON, L., BODIN, I., SÖRENSEN, S. Progression of root resorption following replantation of human teeth after extended extraoral storage. *Endod. Dent. Traumatol.*, Copenhagen, v.5, n.1, p.38-47, Feb.1989.
- 3 ANDREASEN, J. O. Etiology and pathogenesis of traumatic dental injuries. *Scand. J. Dent. Res.*, Copenhagen, v.78, n.8, p.329-342, 1970.
- 4 ANDREASEN, J. O. A time-related study of periodontal healing and root resorption activity after replantation of mature permanent incisors in monkeys. *Swed. Dent. J.*, Jonkoping, v.4, n.3, p.101-110, June, 1980.
- 5 ANDREASEN, J. O. Delayed replantation after submucosal storage in order to prevent root resorption after replantation. An experimental study in monkeys. *Int. J. Oral Surg.*, Copenhagen, v.9, n.5, p.394-403, Oct. 1980.

- 6 ANDREASEN, J. O. Relationship between cell damage in the periodontal ligament after replantation and subsequent development of root resorption. A time-related study in monkeys. *Acta Odontol. Scand.*, Oslo, v.39, n.1, p.15-25, Jan. 1981.
- 7 ANDREASEN, J. O. Effect of extra-alveolar period and storage media upon periodontal and pulpal healing after replantation of mature permanent incisors in monkeys. *Int. J. Oral Surg.*, Copenhagen, v.10, n.1, p.43-53, Feb. 1981.
- 8 ANDREASEN, J. O. Periodontal healing after replantation and autotransplantation of incisors in monkeys. *Int. J. Oral Surg.*, Copenhagen, v.10, n.1, p.54-61, Feb. 1981.
- 9 ANDREASEN, J. O. Interrelation between alveolar bone and periodontal ligament repair after replantation of mature permanent incisors in monkeys. *J. Periodontal Res.*, Copenhagen, v.16, n.2 p.228-235, Mar. 1981.
- 10 ANDREASEN, J. O., BORUM, M. K., JACOBSEN, H. L., ANDREASEN, F. M. Replantation of 400 avulsed permanent incisors. 4. Factors related to



periodontal ligament healing. *Endod. Dent. Traumatol.*, Copenhagen, v.11, n.2, p.76-89, Apr. 1995.

11 ANDREASEN, J. O., KRISTERSON, L. The effect of limited drying or removal of periodontal ligament. Periodontal healing after replantation of mature permanent incisors in monkeys. *Acta Odontol. Scand.*, Oslo, v.39, n.1, p.1-13, Jan. 1981.

12 ANDREASEN, J. O., REINHOLDT, J., RIIS, I., DYBDAHL, R., SÖDER, P-Ö., OTTESKOG, P. Periodontal and pulpal healing of monkey incisors preserved in tissue culture before replantation. *Int. J. Oral Surg.*, Copenhagen, v.7, n.2, p.104-112, Apr. 1978.

13 ANDREASEN, J. O., SCHWARTZ, O. The effect of saline storage before replantation upon dry damage of the periodontal ligament. *Endod. Dent. Traumatol.*, Copenhagen, v.2, n.2, p.67-70, Apr. 1986.

14 ARNOLD, L. F., BARAM, P. *In vitro* culture of periodontal ligament cells. *J. Dent. Res.*, Washington, v.51, n.4, p.953-959, July/Aug. 1972.

- 15 BERTOZ, F. A., RUSSO, M. C., OKAMOTO, T., CUOGHI, O. A., PERCINOTO, C. Processo de reparo em dentes reimplantados após a remoção mecânica das fibras periodontais radiculares. *Rev. Odont. UNESP*, São Paulo, v.18, n.1, p.81-89, jan./jun. 1989.
- 16 BLOMLÖF, L. Milk and saliva as possible storage media for traumatically exarticulated teeth prior to replantation. *Swed. Dent. J.*, Jonkoping, v.8, p.1-26, 1981.
- 17 BLOMLÖF, L. Storage of human periodontal ligament cells in a combination of different media. *J. Dent. Res.*, Washington, v.60, n.11, p.1904-1906, Nov. 1981.
- 18 BLOMLÖF, L., ANDERSON, L., LINDSKOG, S., HEDSTRÖM, K-G., HAMMARSTRÖM, L. Periodontal healing of replanted monkey teeth prevented from drying. *Acta Odontol. Scand.*, Oslo, v.41, n.2, p.117-123, Mar. 1983.
- 19 BLOMLÖF, L., LINDSKOG, S., ANDERSON, L., HEDSTRÖM, K-G., HAMMARSTRÖM, L. Storage of experimentally avulsed teeth in milk

prior to replantation. *J. Dent. Res.*, Washington, v.62, n.8, p.912-916, Aug. 1983.

20 BLOMLÖF, L., LINDSKOG, S., HAMMARSTRÖM, L. Periodontal healing of exarticulated monkey teeth stored in milk or saliva. *Scand. J. Dent. Res.*, Copenhagen, v.89, n.3, p.251-259, June, 1981.

21 BLOMLÖF, L., LINDSKOG, S., HEDSTRÖM, K-G., HAMMARSTRÖM, L. Vitality of periodontal ligament cells after storage of monkey teeth in milk or saliva. *Scand. J. Dent. Res.*, Copenhagen, v.88, n.5, p.441-445, Oct. 1980.

22 BLOMLÖF, L., OTTESKOG, P. Viability of human periodontal ligament cells after storage in milk or saliva. *Scand. J. Dent. Res.*, Copenhagen, v.88, n.5, p.436-440, Oct. 1980.

23 BLOMLÖF, L., OTTESKOG, P. Composition of human periodontal ligament cells in tissue cultures. *Scand. J. Dent. Res.*, Copenhagen, v.89, n.1, p.43-47, Feb. 1981.

- 24 BLOMLÖF, L., OTTESKOG, P., HAMMARSTRÖM, L. Effect of storage in media with different ion strengths and osmolalities on human periodontal ligament cells. *Scand. J. Dent. Res.*, Copenhagen, v.89, n.2, p.180-187, Apr. 1981.
- 25 CAMP, J. H. Recommended guidelines for treatment of the avulsed tooth. *J. Endod.*, Baltimore, v.9, n.12, p.571, Dec. 1983.
- 26 COURTS, F. J., MUELLER, W. A., TABELING, H. J. Milk as an interim medium for avulsed teeth. *Pediatr. Dent.*, Chicago, v.5, n.3, p.183-186, Sept. 1983.
- 27 CVEK, M., GRANATH, L-E., HOLLENDER, L., Treatment of nonvital permanent incisors with calcium hydroxide. III. Variation of occurrence of ankylosis of reimplanted teeth with duration of extra-alveolar period and storage environment. *Odontol. Revy*, Malmo, v.25, p.43-56, 1974.
- 28 GAMSON, E. K., DUMSHA, T. C., SYDISKIS, R. The effect of drying time on periodontal ligament cell vitality. *J. Endod.*, Baltimore, v.18, n.4, p.189, Apr. 1992.

- 29 HAMMARSTRÖM, L., PIERCE, A., BLOMLÖF, L., FEIGLIN, B., LINDSKOG, S. Tooth avulsion and replantation - A review. *Endod. Dent. Traumatol.*, Copenhagen, v.2, n.1, p.1-8, Feb. 1986.
- 30 HARKACZ, O. M., CARNES, D. L., WALKER, W. A. Determination of periodontal ligament cell viability in the oral rehydration fluid Gatorade and milks of varying fat content. *J. Endod.*, Baltimore, v.23, n.11, p.687-690, Nov. 1997.
- 31 HEIMDAHL, A., VON KONOW, L., LUNDQUIST, G. Replantation of avulsed teeth after long extra-alveolar periods. *Int. J. Oral Surg.*, Copenhagen, v.12, n.6, p.413-417, June, 1983.
- 32 HILTZ, J., TROPE, M. Vitality of human lip fibroblasts in milk, Hanks balanced salt solution and Viaspan storage media. *Endod. Dent. Traumatol.*, Copenhagen, v.7, n.2, p.69-72, Apr. 1991.
- 33 HOLAND, E. J., GUTMANN, J. L., DUMSHA, T. C. Traumatic injuries to teeth. *Dent. Clin. North Am.*, Philadelphia, v.39, n.1, p.1-231, Jan. 1995.

- 34 HUANG, S-C., REMEIKIS, N. A., DANIEL, J. C. Effects of long term exposure of human periodontal ligament cells to milk and other solutions. *J. Endod.*, Baltimore, v.22, n.1, p.30-33, Jan. 1996.
- 35 HUPP, J., TROPE, M., AUKHIL, I. The viability of periodontal ligament cells of teeth stored for extended periods. *J. Endod.*, Baltimore, v.22, n.4, p.215, Apr. 1996.
- 36 IWAO, K., HAYASHI, H., TODA, T. Evaluation of the storage media used during tooth replantation. *J. Endod.*, Baltimore, v.22, n.4, p.209, Apr. 1996.
- 37 KAQUELER, J. C., MASSLER, M. Healing following tooth replantation. *ASDC J. Dent. Child.*, Chicago, v.36, n.5, p.303-314, Sept./Oct. 1969.
- 38 KRASNER, P. Management of tooth avulsion in the school setting. *J. Sch. Nurs.*, Scarborough, v.8, n.1, p.20-26, Feb. 1992.
- 39 KRASNER, P. Modern treatment of avulsed teeth by emergency phisicians. *Am. J. Emerg. Med.*, Philadelphia, v.12, n.2, p.241-246, Mar. 1994.

- 40 KRASNER, P. Treatment of avulsed teeth in the operating room. *AANA J.*, Chicago, v.62, n.4, p.369-375, Aug. 1994.
- 41 KRASNER, P., PERSON, P. Preserving avulsed teeth for replantation. *J. Am. Dent. Assoc.*, Chicago, v.23, p.80-88, Nov. 1992.
- 42 KRASNER. P. R., RANKOW, H. New philosophy for the treatment of avulsed teeth. *Oral Surg. Oral Med. Oral Pathol.*, St Louis, v.79, n.5, p.616-623, May, 1995.
- 43 KRASNER. P. R., RANKOW, H., EHRENREICH, A. Apparatus for storing and transporting traumatically avulsed teeth. *Compendium*, Newtown v.10, n.4, p.232-237, Apr. 1989.
- 44 LINDSKOG, S., BLOMLÖF, L. Influence of osmolality and composition of some storage media on human periodontal ligament cells. *Acta Odontol. Scand.*, Oslo, v.40, n.6, p.435-441, Nov. 1982.
- 45 LINDSKOG, S., BLOMLÖF, L., HAMMARSTRÖM, L. Repair of periodontal tissues *in vivo* and *in vitro*. *J. Clin. Periodontol.*, Copenhagen, v.10, n.2, p.188-205, Mar. 1983.

- 46 LINDSKOG, S., BLOMLÖF, L., HAMMARSTRÖM, L. Mitoses and microorganisms in the periodontal membrane after storage in milk or saliva. *Scand. J. Dent. Res.*, Copenhagen, v.91, n.4, p.465-472, Dec. 1983.
- 47 LINDSKOG, S., PIERCE, A. M., BLOMLÖF, L., HAMMARSTRÖM, L. The role of the necrotic periodontal membrane in cementum resorption and ankylosis. *Endod. Dent. Traumatol.*, Copenhagen, v.1, n.3, p.96-101, June, 1985.
- 48 LITWIN, J., LUNDQUIST, G., SÖDER, P-Ö. Studies on long-term maintenance of teeth and viable associated cells *in vitro*. *Scand. J. Dent. Res.*, Copenhagen, v.79, p.536-539, 1971.
- 49 LÖE, H., WAERHAUG, J. Experimental replantation of teeth in dogs and monkeys. *Arch. Oral Biol.*, Oxford, v.3, n.3, p.176-184, Mar. 1961.
- 50 MATSSON, L., CVEK, M., ANDREASEN, J. O., GRANATH, L. Ankylosis of experimentally reimplanted teeth related to extra-alveolar period and storage environment. *Pediatr. Dent.*, Chicago, v.4, n.4, p.327-329, 1982.



- 51 MODEÉR, T., DAHLÖF, OTTESKOG, P. Effect of drying on human periodontal ligament repair *in vitro*. *J. Int. Assoc. Dent. Child.*, London, v.15, n.1, p.15-20, June, 1984.
- 52 NASJLETI, C. E., CASTELLI, W. A., BLANKENSHIP, J. R. The storage of teeth before reimplantation in monkeys. A histologic study. *Oral Surg. Oral Med. Oral Pathol.*, St. Louis, v.39, n.1, p.20-29, Jan. 1975.
- 53 OIKARINEN, K. S., SEPPÄ, S. T. Effect of preservation media on proliferation and collagen biosynthesis of periodontal ligament fibroblasts. *Endod. Dent. Traumatol.*, Copenhagen, v.3, n.3, p.95-99, June, 1987.
- 54 OLSON, B. D., MAILHOT, J. M., ANDERSON, R. W., SCHUSTER, G. S., WELLER, R. N. Comparison of various transport media on human periodontal ligament cell viability. *J. Endod.*, Baltimore, v.23, n.11, p.676-679, Nov. 1997.
- 55 OLSON, B. D., MAILHOT, J. M., ANDERSON, R. W., WELLER, R. N., SCHUSTER, G. S. Comparison of various transport and storage media on human PDL cell viability. *J. Endod.*, Baltimore, v.22, n.4, p.197, Apr. 1996.

- 56 OSWALD, R. J., HARRINGTON, G. W., VAN HASSEL, H.J. A postreplantation evaluation of air-dried and saliva-stored avulsed teeth. *J. Endod.* Baltimore, v.6, n.5, p.546-551, May, 1980.
- 57 PATIL, S., DUMSHA, T. C. SYDISKIS, R. J. Determining periodontal ligament (PDL) cell vitality from exarticulated teeth stored in saline or milk using fluorescein diacetate. *Int. Endod. J.*, Oxford, v.27, n.1, p.1-5, Jan. 1994.
- 58 PETTIETTI, M., HUPP, J., MESAROS, S., TROPE, M. Periodontal healing of roots left dry and soaked with Viaspan. *J. Endod.*, Baltimore, v.22, n.4, p.211, Apr. 1996.
- 59 POLSON, A. M., Mechanisms of new attachment formation. *Endod. Dent. Traumatol.*, Copenhagen, v.3, n.2, p.45-57, Apr. 1987.
- 60 REINHOLDT, J., ANDREASEN, J. O., SÖDER, P-Ö., OTTESKOG, P., DYBDAHL, R., RIIS, I. Cultivation of periodontal ligament fibroblasts on extracted monkey incisors. A histologic study of three culturing methods. *Int. J. Oral Surg.*, Copenhagen, v.6, n.4, p.215-225, Aug. 1977.

- 61 REMEIKIS, N. A., STRONER, W. F. Inflammatory resorption: untreated, arrested, prevented. *Endod. Dent. Traumatol.*, Copenhagen, v.5, p.292-297, 1989.
- 62 SÖDER, P-Ö., LUNDQUIST, G. Autotransplantation of teeth with use of cell cultivation technique. *Int. Dent. J.*, Guildford, v.22, n.2, p.327-340, June, 1972.
- 63 SÖDER, P-Ö., OTTESKOG, P., ANDREASEN, J. O., MODEÉR, T. Effect of drying on the viability of periodontal membrane. *Scand. J. Dent. Res.*, Copenhagen, v.85, n.3, p.164-168, July, 1977.
- 64 TROPE, M., FRIEDMAN, S. Periodontal healing of replanted dog teeth stored in Viaspan, milk and Hanks' balanced salt solution. *Endod. Dent. Traumatol.*, Copenhagen, v.8,n.5, p.183-188, Oct. 1992.
- 65 TROPE, M., HUPP, J., MESAROS, S., PETTIETTI, M. The role of the socket in healing of replanted dog teeth. *J. Endod.*, Baltimore, v.22, n.4, p.200, Apr. 1996.

- 66 VAN HASSEL, H. J., OSWALD, R. J., HARRINGTON, G. W., Replantation  
2. The role of the periodontal ligament. *J. Endod.*, Baltimore, v.6, n.4  
p.506-508, Apr. 1980.
- 67 WEINSTEIN, F. M., WORSAAE, N., ANDREASEN, J. O. The effect on  
periodontal and pulpal tissues of various cleansing procedures prior to  
replantation of extracted teeth. An experimental study in monkeys. *Acta  
Odontol. Scand.*, Oslo, v.39, n.4, p.251-255, July/Aug. 1981.
- 68 ZANETTA-BARBOSA, D., CARVALHO, A. C. P. Effect of brief storage in  
ATP solution on periodontal healing after replantation of teeth in rats.  
*Endod. Dent. Traumatol.*, Copenhagen, v.6, p.193-199, 1990.

# **Anexos**

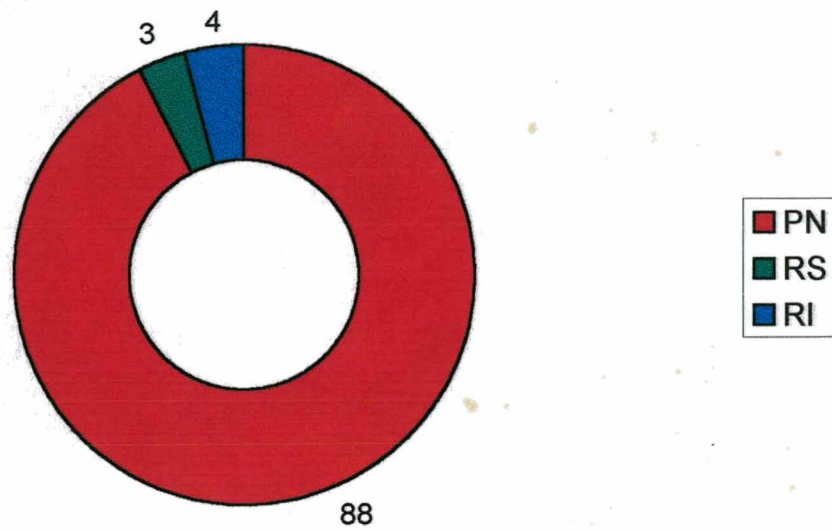
Os gráficos apresentados a seguir, numerados de 1 a 23, representam (em valores percentuais aproximados), um resumo dos padrões de reparo periodontal após o reimplante dental, em função do meio de conservação utilizado e do período de tempo extra-alveolar ao qual o dente foi submetido.

As condições periodontais descritas, foram avaliadas histologicamente 8 semanas após o reimplante.

Legenda:

**PN = Periodonto Normal**  
**RS = Reabsorção Superficial**  
**RI = Reabsorção Inflamatória**  
**RX = Reabsorção por Substituição**

A palavra **Endo**, quando aparece associada ao meio de conservação, indica que os dentes foram tratados endodonticamente e obturados com guta percha durante o período extra-alveolar.



**GRÁFICO 1 - Reparo periodontal após reimplante imediato.**

Fonte: **Blomlöf et al.**<sup>18</sup>

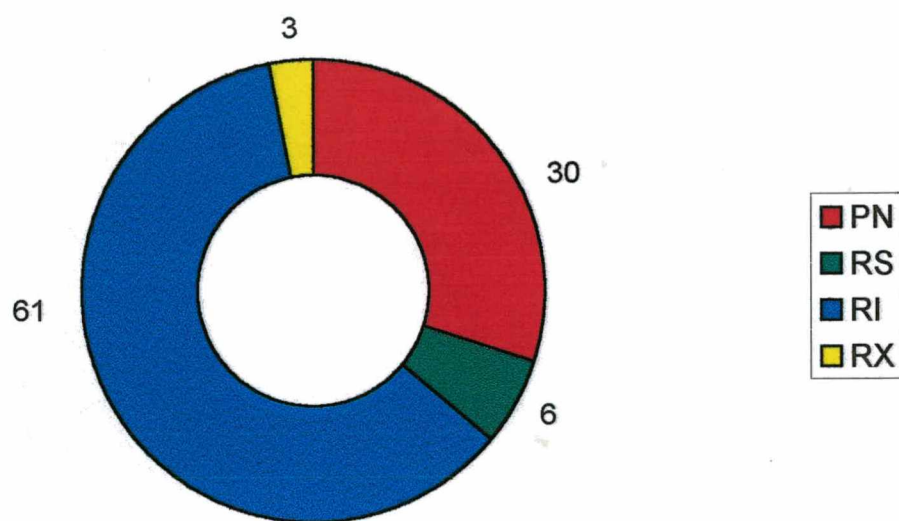


GRÁFICO 2 - Reparo periodontal após conservação a seco por 30 minutos.

Fonte: **Andreasen**<sup>7</sup>



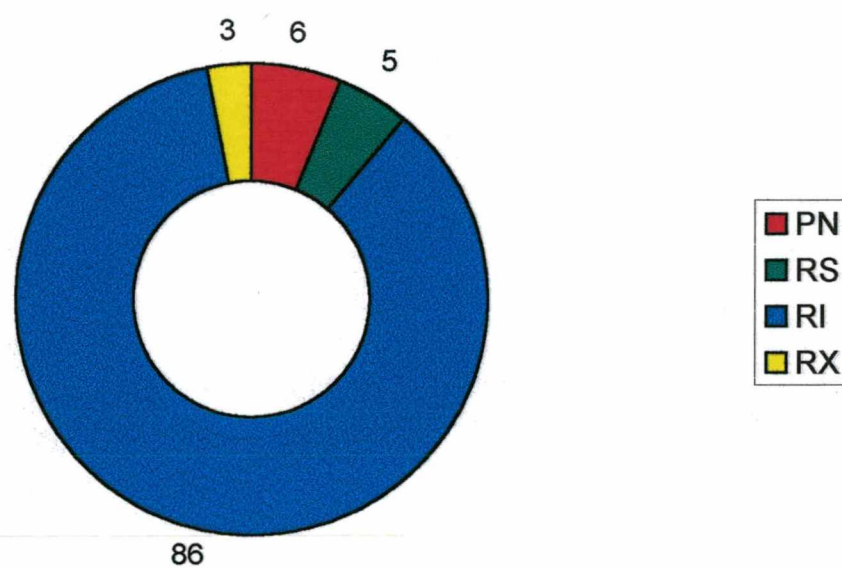


GRÁFICO 3 - Reparo periodontal após conservação a seco por uma hora.

Fonte: Hammarström et al.<sup>29</sup>

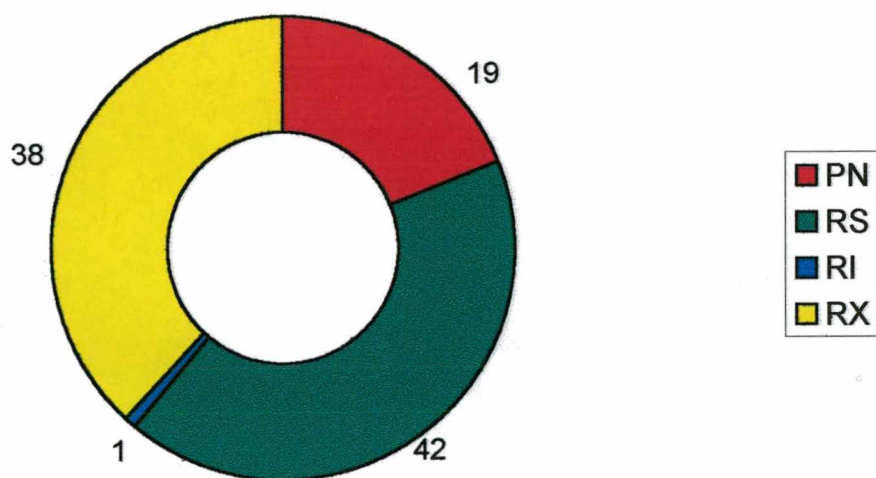
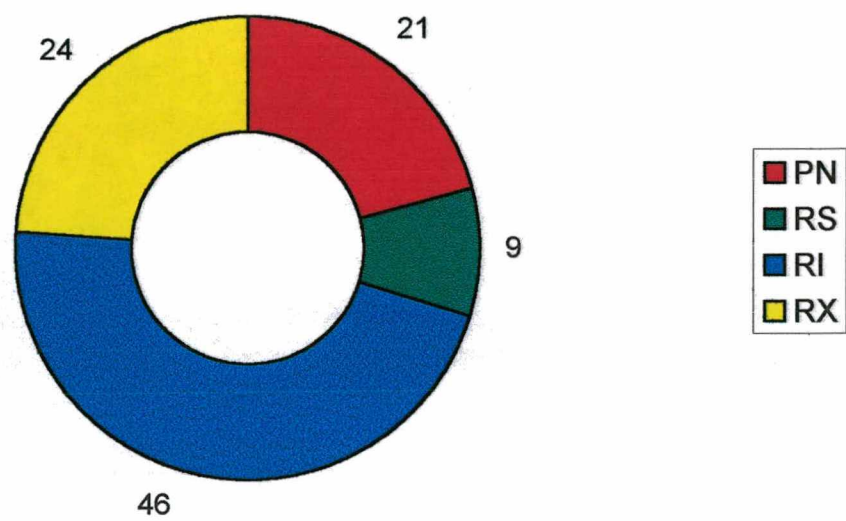


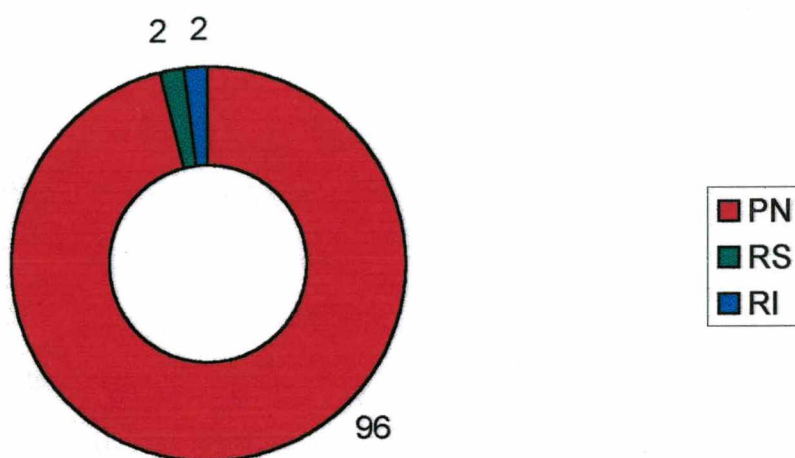
GRÁFICO 4 - Reparo periodontal após secagem por uma hora - Endo.

Fonte: Hammarström et al.<sup>29</sup>



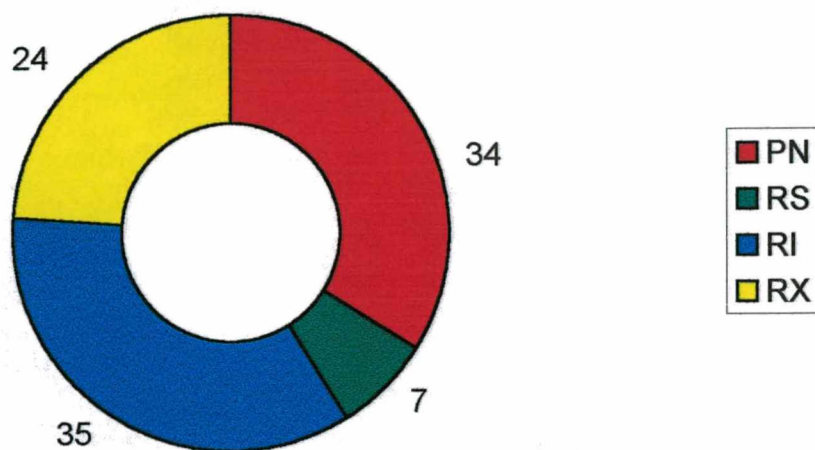
**GRÁFICO 5 - Reparo periodontal após conservação a seco por duas horas.**

Fonte: **Andreasen**<sup>7</sup>



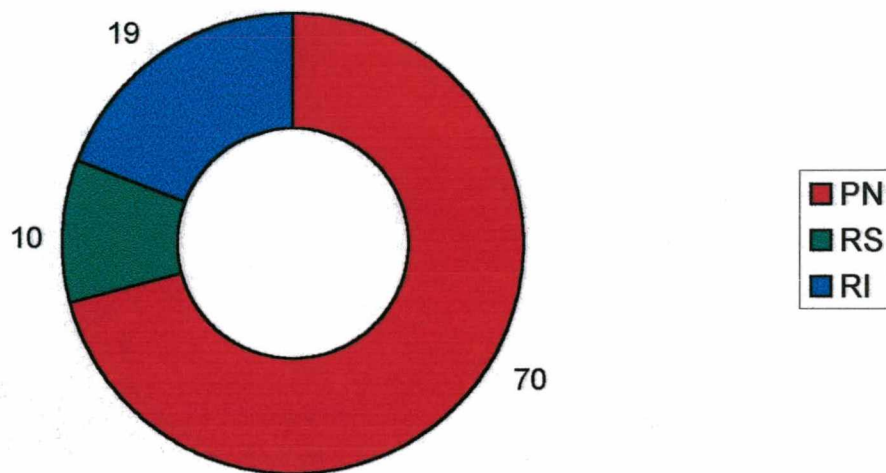
**GRÁFICO 6 - Reparo periodontal após armazenamento em embrulho plástico por uma hora.**

Fonte: **Blomlöf et al.**<sup>18</sup>



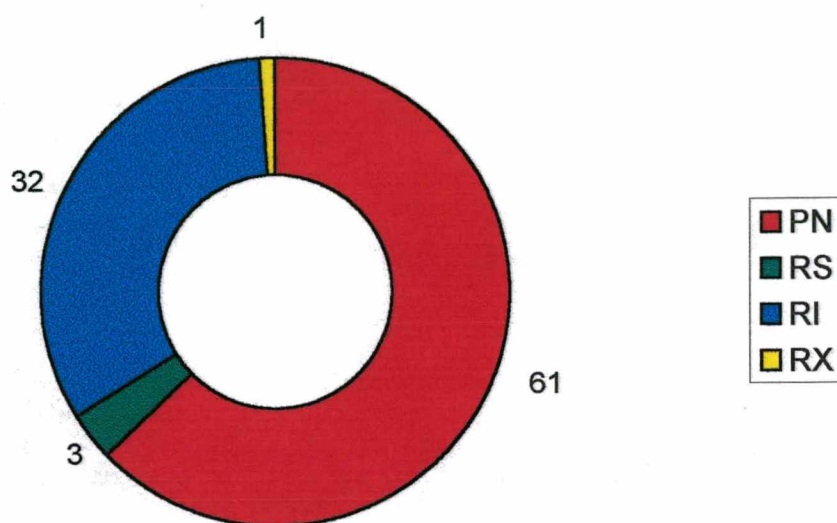
**GRÁFICO 7 - Reparo periodontal após conservação em água por duas horas.**

Fonte: **Andreasen**<sup>7</sup>



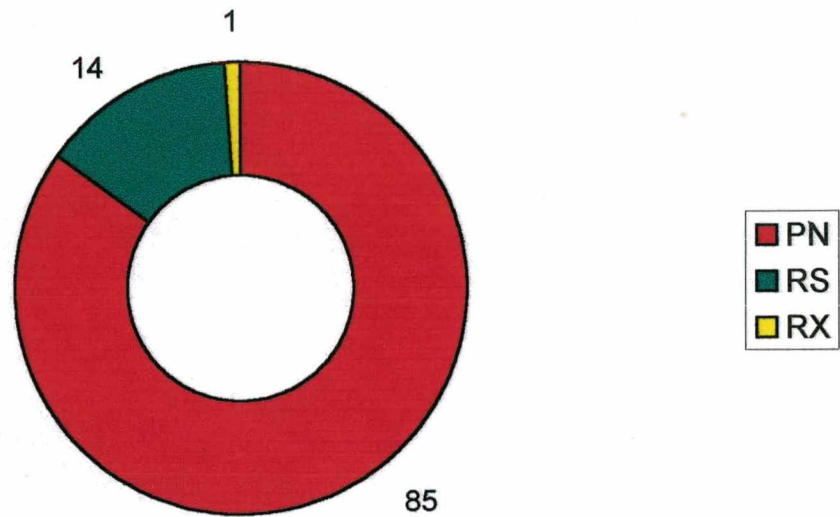
**GRÁFICO 8 - Reparo periodontal após estocagem em saliva por uma hora.**

Fonte: **Andreasen**<sup>7</sup>



**GRÁFICO 9 - Reparo periodontal após conservação em saliva por duas horas.**

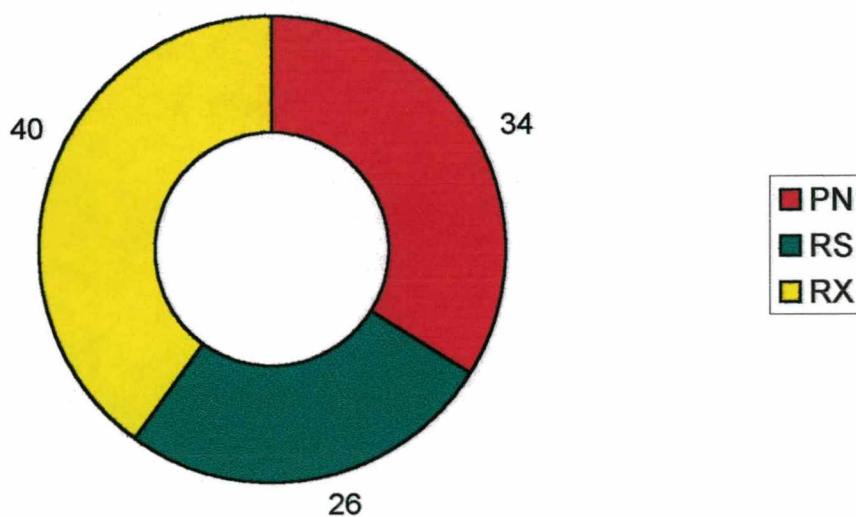
Fonte: **Andreasen**<sup>7</sup>



**GRÁFICO 10 - Reparo periodontal após conservação em saliva por duas horas Endo.**

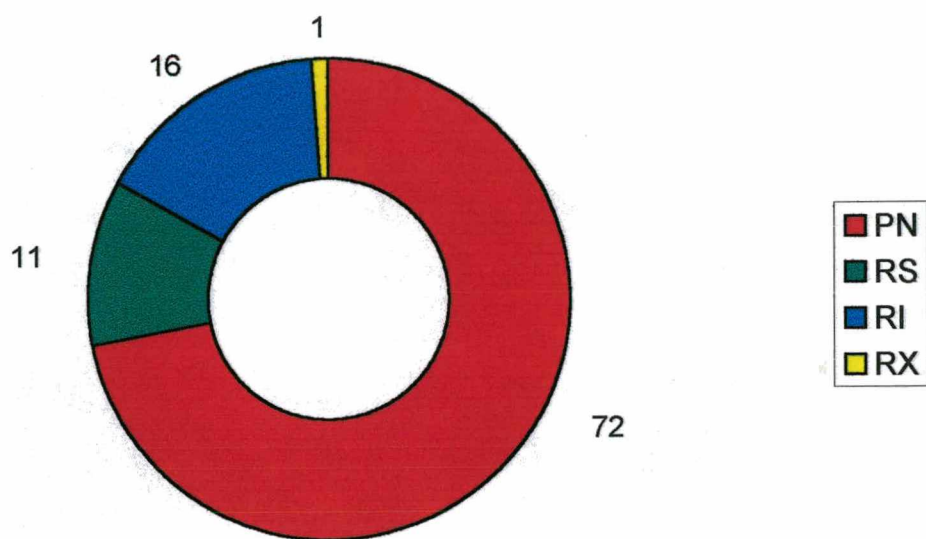
Fonte: **Blomlöf et al.**<sup>19</sup>





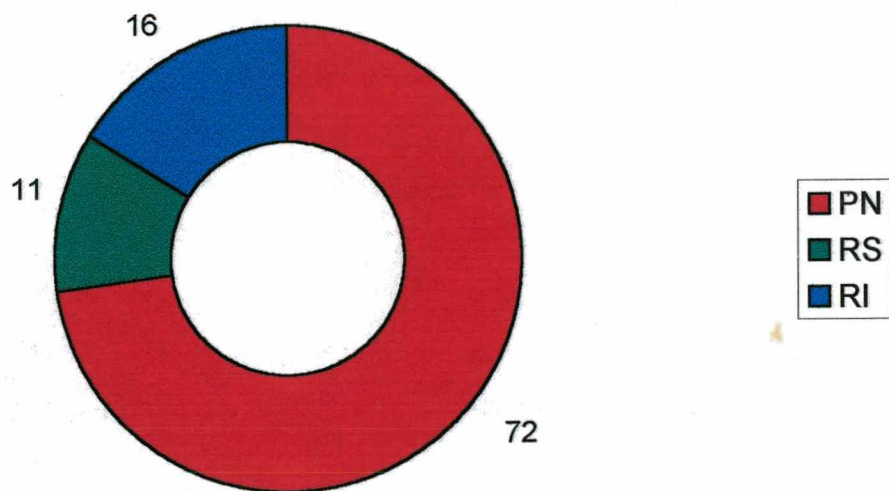
**GRÁFICO 11 - Reparo periodontal após conservação em saliva por seis horas Endo.**

Fonte: **Blomlöf et al.**<sup>19</sup>



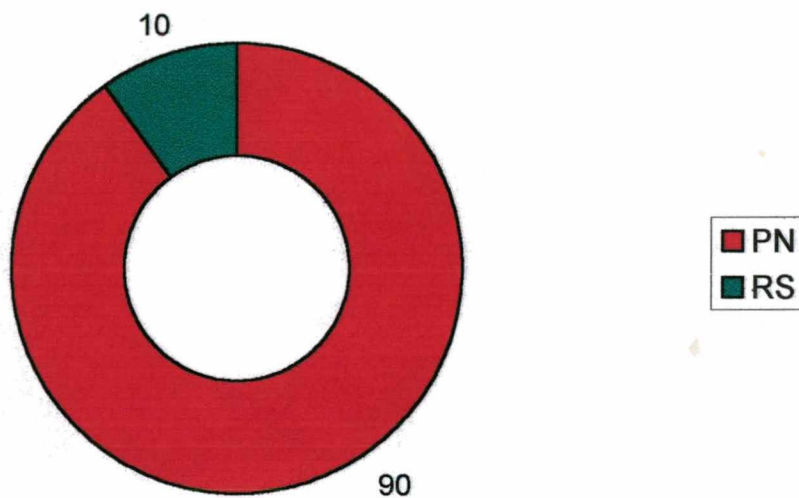
**GRÁFICO 12 - Reparo periodontal após conservação em solução salina por 30 minutos.**

Fonte: **Andreasen**<sup>7</sup>



**GRÁFICO 13 - Reparo periodontal após armazenamento em solução salina por uma hora.**

Fonte: **Andreasen**<sup>7</sup>



**GRÁFICO 14 - Reparo periodontal após armazenamento em leite por duas horas - Endo.**

Fonte: **Blomlöf et al.**<sup>19</sup>

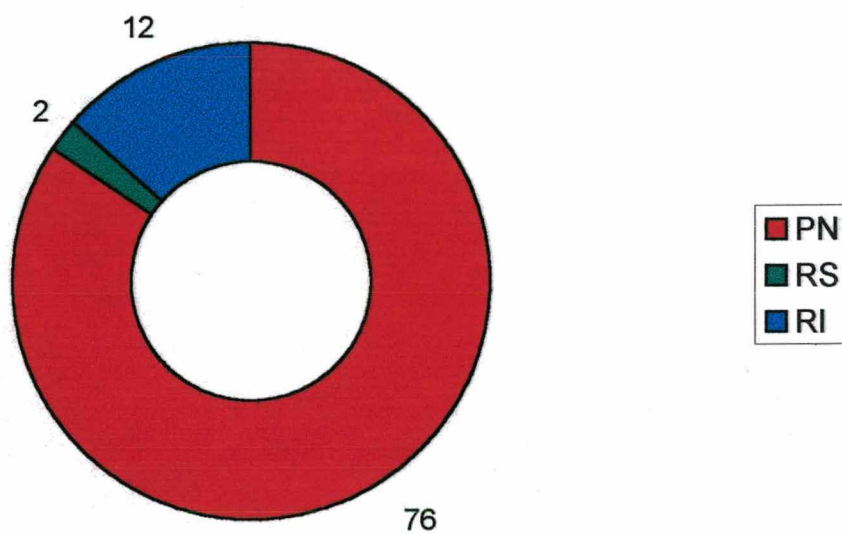
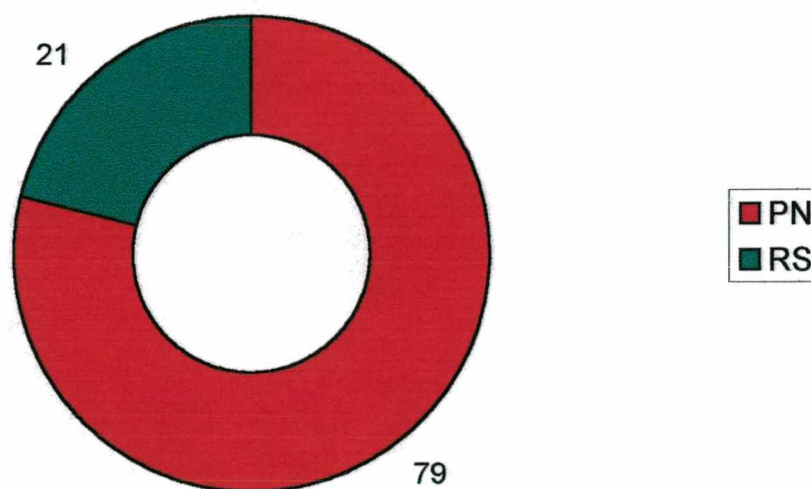


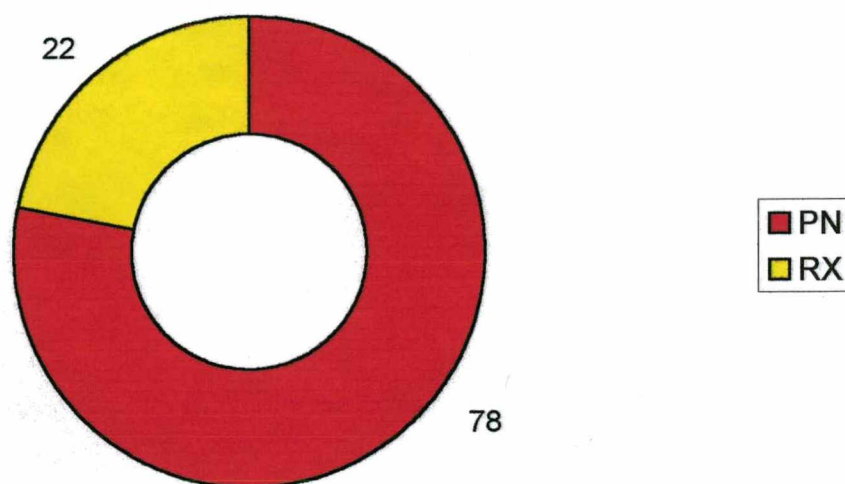
GRÁFICO 15 - Reparo periodontal após a conservação em leite por três horas.

Fonte: **Blomlöf**<sup>46</sup>



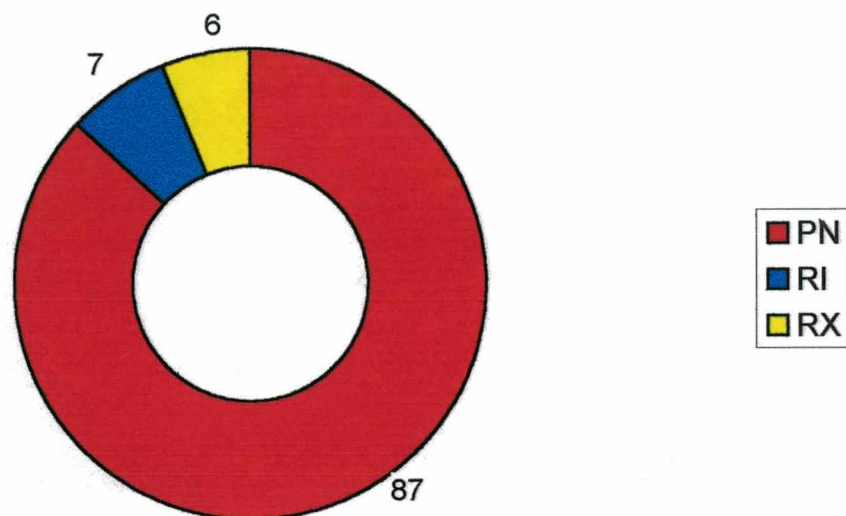
**GRÁFICO 16 - Reparo periodontal após a conservação em leite por seis horas  
Endo.**

Fonte: **Blomlöf et al.**<sup>19</sup>



**GRÁFICO 17 - Reparo periodontal após a conservação em solução salina balanceada de Hank por 36 horas - Endo.**

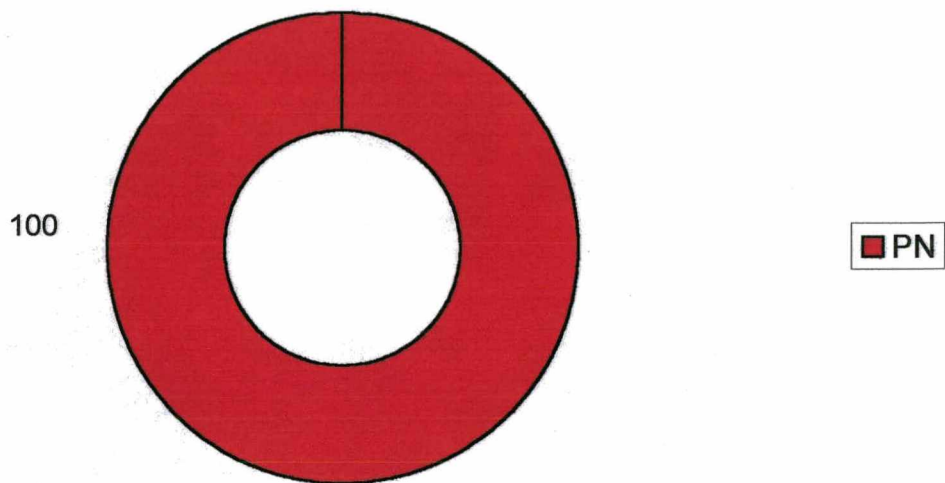
Fonte: Trope, Friedman<sup>62</sup>



**GRÁFICO 18 - Reparo periodontal após a conservação Solução salina balanceada de Hank por 96 horas - Endo.**

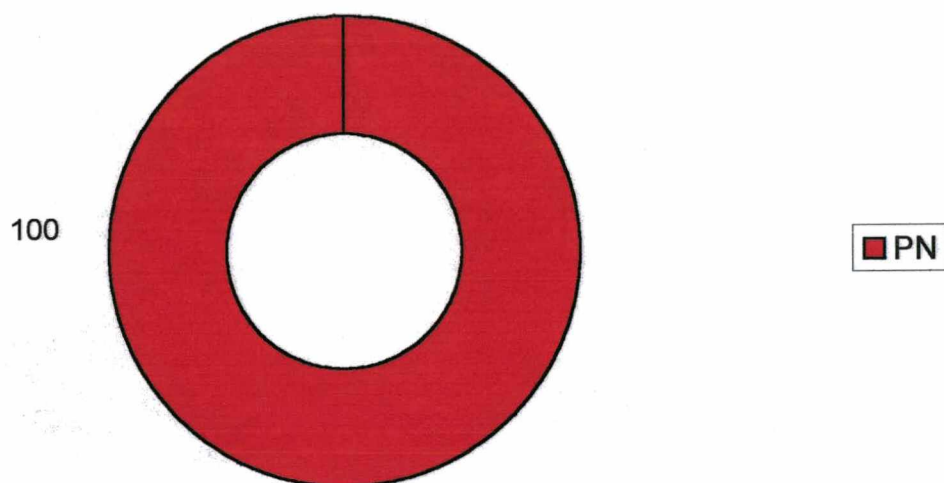
Fonte: Trope, Friedman<sup>62</sup>





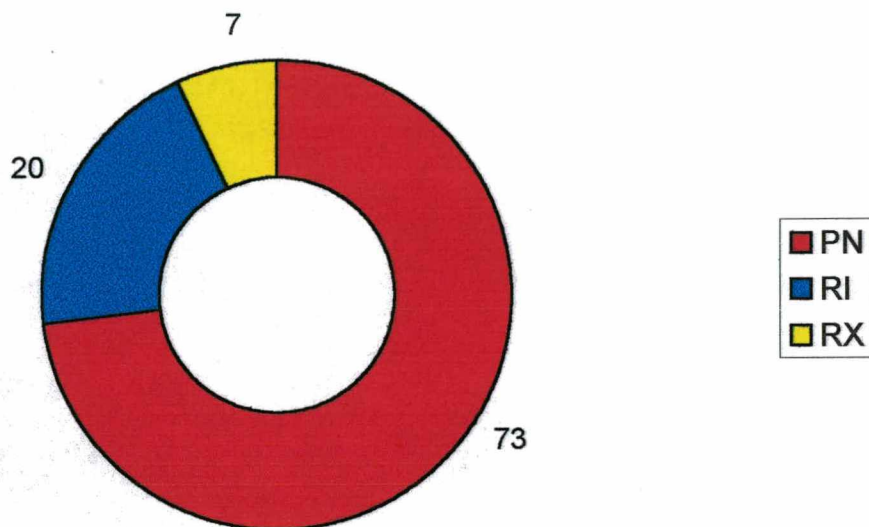
**GRÁFICO 19 - Reparo periodontal após armazenamento em Viaspan por seis horas - Endo.**

Fonte: Trope, Friedman<sup>62</sup>



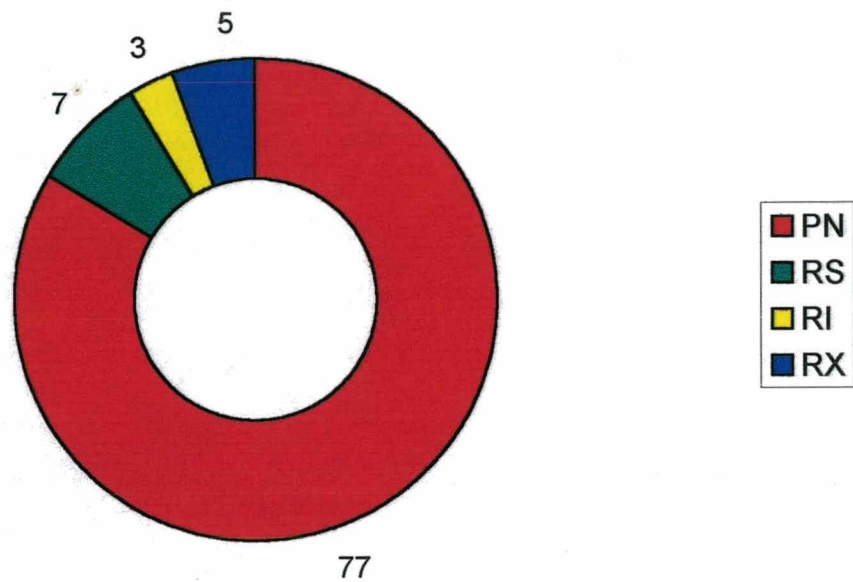
**GRÁFICO 20 - Reparo periodontal após armazenamento em Viaspan por 12 horas - Endo.**

Fonte: Trope, Friedman<sup>62</sup>



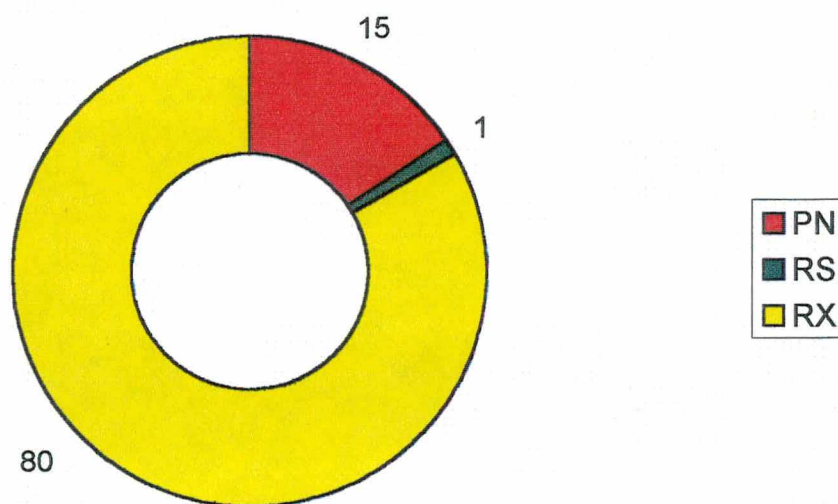
**GRÁFICO 21 - Reparo periodontal após armazenamento em Viaspan por 96 horas - Endo.**

Fonte: Trope, Friedman<sup>62</sup>



**GRÁFICO 22 - Reparo periodontal após armazenamento em Meio de Eagle por cinco dias.**

Fonte: **Andreasen et al.**<sup>12</sup>



**GRÁFICO 23 - Reparo periodontal de dentes conservados secos por uma hora e depois armazenados em Meio de Eagle por sete dias.**

Fonte: **Andreasen et al.**<sup>12</sup>